PROTETICĂ DENTARĂ

EUGEN COSTA LUCIAN ENE STELICĂ DUMITRESCU

EDITURA MEDICALĂ

Scanned with OKEN Scanner

Prof. Eugen Costa Prof. Lucian Ene
Prof. Stelică Dumitrescu

PROTETICA DENTARĂ

EDENTAŢIA PARŢIALĂ ŞI EDENTAŢIA TOTALĂ

EDITURA MEDICALĂ – BUCUREŞTI, 1975

Scanned with OKEN Scanner

CUVÎNT ÎNAINTE

Prin edentaţie parţială se înţelege o stare fiziopatologică caracterizată prin pierderea de la 1 pînă la 15 dinţi la o arcadă dentară. În raport cu localizarea şi întinderea edentaţiei pot fi perturbate atît funcţiile izolate ale aparatului dentomaxilar, cît şi corelaţiile acestuia cu organismul, în general.

În concepţia biologică contemporană, edentaţia parţială pune probleme complexe în asistenţa stomatologică.

Cea mai simplă formă de edentaţie, pierderea chiar a unui singur dinte din grupul frontal, modifică nefavorabil fizionomia şi uneori chiar fonaţia, iar pierderea unui dinte din grupul lateral deschide într-un timp mai îndelungat posibilitatea dezechilibrării ocluziei.

Lipsa a doi dinţi vecini din aceste grupe dentare va duce după scurt timp la dezechilibrarea ocluziei, cu perturbări funcţionale în toate verigile aparatului dentomaxilar. Aceste complicaţii impun tratamente protetice adecvate, chiar şi în formele cele mai reduse de edentaţie.

Edentaţia parţială poate să fie însă mai întinsă, cu breşe multiple, cuprinzînd o zonă mai mică sau mai mare a arcadelor dentare, creînd aspecte clinice foarte variate. Paralel cu starea de edentaţie pot să existe la acelaşi bolnav şi alte afecţiuni bucodentare, cum ar fi carii în faze diferite de evoluţie parodontopatii cu sau fără mobilitatea dinţilor, anomalii dento-maxilare etc., care toate laolaltă măresc variabilitatea formelor clinice de edentaţie parţială.

Descrierea concretă în scop didactic a tuturor acestor forme clinice este imposibilă şi în consecinţă nu există nici soluţii unice de tratament pentru toate tablourile clinice atît de variate. Reactivitatea psihică şi doleanţele fiecărui bolnav în parte sînt elemente care complică atît diagnosticul, cît şi tratamentul bolnavilor edentaţi parţial.

Cu toate acestea există posibilitatea elaborării planurilor terapeutice, pe baza unor criterii generale orientative, corelate cu tabloul clinic particular al cavităţii bucale, cu starea generală a bolnavului, cu reactivitatea lui psihică.

Scanned with OKEN Scanner

În acest mod, medicul stomatolog începător poate rezolva problemele complexe ale protezării și totodată poate acorda o asistență protetică individualizată.

Numărul mare al bolnavilor edentați parțial, precum și volumul de muncă clinică și de laborator necesar pentru tratarea lor, depășește pe cel necesar tratamentelor tuturor afecțiunilor bucodentare.

La acestea, se mai adaugă și necesitatea utilizării în realizarea protezelor, de materiale variate și deosebit de costisitoare, ca : aliaje de aur dentar, aliaje seminobile, aliaje de crom-cobalt, materiale acrilice, mase ceramice, materiale speciale de amprentare și materiale ajutătoare, care ridică costul tratamentului.

Încă un fapt trebuie subliniat în legătură cu tratamentele protetice în edentațiile parțiale și anume, că nici într-o altă specialitate a medicinei și nici într-o altă subspecialitate a stomatologiei sau în alt domeniu al proteticii dentare nu se pot provoca atîtea afecțiuni iatrogene ca în protetica dentară privind edentația parțială. Greșeli de fracțiuni de milimetru în pregătirea cîmpului protetic și în executarea pieselor protetice pot duce la afectarea vitalității pulpei dentare, la solicitări funcționale patogenice, la parodontopatii urmate de pierderea dinților restanți, la stări de edentații mai întinse și, în unele cazuri, la miopatii și artropatii.

Pentru evitarea acestor afecțiuni iatrogene se cer cunoștințe bogate din domeniul fiziologiei ocluzale și o execuție tehnică clinică și de laborator deosebit de corectă, în realizarea restaurărilor protetice din edentația parțială.

În acest scop încercăm ca prin noțiunile prezentate în acest volum să ajutăm studenții Facultății de stomatologie în formarea lor profesională și pe colegii care activează în domeniul proteticii dentare, să elaboreze și să execute planuri de tratament în toate cazurile de edentație parțială.

Autorii

O bună parte din desenele utilizate în acest volum sînt inedite și au fost realizate de colegul nostru, Dr. D. Sava, sub îndrumarea autorilor.

Scanned with OKEN Scanner

CUPRINS

EDENTAŢIA PARŢIALĂ

Pag.

CAPITOLUL I. **Studiul clinic al edentaţiei parţiale** 11

1. Noţiuni generale 11
2. Criterii de analiză privind suportul dentoparodontal 20
3. Criterii de analiză privind suportul mucoosos 41
4. Examenul bolnavului 46

CAPITOLUL al II-lea. **Conceperea planului de tratament** 50

A. Planul de tratament cu proteze mobilizabile 51
1. Deplasările verticale şi posibilităţile de stabilizare a protezelor mobilizabile. . . 54
2. Deplasările orizontale şi posibilităţile de stabilizare a protezelor mobilizabile. 63
3. Rotaţia protezelor parţiale şi posibilităţile de stabilizare 66
4. Instabilitatea protezelor determinată de imprecizie 70

B. Planul de tratament cu proteze fixe 71
1. Principii generale 71
a) Principiul morfofuncţional 71
b) Principiul mecanoprotetic 75
c) Principiul biologic 83
2. Conceperea punţilor dentare 95
a) Suportul dentoparodontal 95
b) Elemente de agregare şi rolul lor 103
c) Corpul de punte 110
C. Caracteristici diferenţiale între restaurarea protetică fixă şi cea mobilizabilă . . . 115

CAPITOLUL al III-lea. **Soluţii de tratament** 117

1. Edentaţia frontală 117
2. Edentaţia laterală 123
3. Edentaţia terminală 131

Scanned with OKEN Scanner

Pad.

4. Edentația mixtă 139
5. Edentația subtotală 141
6. Edentația cu mobilitate a dinților 142
7. Edentația cu dimensiune verticală redusă 143

CAPITOLUL al IV-lea. **Pregătirea cîmpului protetic** 144

1. Pregătirea preprotetică nespecifică 145
2. Pregătirea preprotetică specifică 146
   a) Pregătirea dinților restanți 147
   b) Pregătirea mucoasei cîmpului protetic 160
   c) Pregătirea osului alveolar 161
   d) Reactivarea țesuturilor mucosoase 161
3. Pregătiri specifice pentru protezarea fixă 162
   a) Atitudinea față de carii pe dinți-stîlpi 163
   b) Atitudinea față de parodonțiul dinților-stîlpi 163
   c) Pregătirea dinților viitori stîlpi 164

CAPITOLUL al V-lea. **Amprentarea în edentația parțială** 166

1. Amprentarea pentru proteze mobilizabile 166
   Materiale pentru amprentare 169
2. Amprentarea pentru proteze fixe 178
   Materiale și portamprente 178
   Amprentarea pentru corpul de punte 178

CAPITOLUL al VI-lea. **Determinarea ocluziei în edentația parțială** 186

1. Determinarea ocluziei pentru protezarea mobilizabilă 186
2. Determinarea ocluziei pentru protezarea fixă 190

CAPITOLUL al VII-lea. **Aplicarea protezelor parțiale** 192

1. Adaptarea protezelor parțiale mobilizabile 192
2. Aplicarea punților 201

CAPITOLUL al VIII-lea. **Restaurarea protetică imediată în edentația parțială** 213

1. Protezarea mobilizabilă 213
2. Protezarea fixă 218

CAPITOLUL al IX-lea. **Complicațiile restaurărilor protetice în edentația parțială** . . 223

1. Restaurările protetice fixe 223
2. Restaurările protetice mobilizabile 232

EDENTAȚIA TOTALĂ

Introducere 241

CAPITOLUL I. **Studiul clinic al edentației totale** 243

Scanned with OKEN Scanner

Pag.

CAPITOLUL al II-lea. **Principii generale de terapie în edentaţia totală** 273

CAPITOLUL al III-lea. **Examinarea bolnavului edentat total** 275

CAPITOLUL al IV-lea. **Tehnica examinării edentatului total** 287
Criterii practice pentru întocmirea foii de observaţie a edentatului total . . . 289

CAPITOLUL al V-lea. **Amprentarea cîmpului protetic edentat total** 296

1. Principii generale 296
Faza de amprentare preliminară 298
Amprenta finală 299
2. Manevrele necesare pentru modelarea marginală a amprentei 303
3. Materiale de amprentare utilizate în tratamentul edentaţiei totale 306
4. Tehnici de amprentare. 313

CAPITOLUL al VI-lea. **Concepţia noastră în amprentarea maxilarelor edentate total** . 349

1. Principii în amprentarea cîmpului protetic edentat total 349
2. Adaptarea lingurii individuale 355
3. Recomandări privind amprentarea finală 363

CAPITOLUL al VII-lea. **Determinarea ocluziei** 366

CAPITOLUL al VIII-lea. **Principii în realizarea arcadelor artificiale** 401

CAPITOLUL al IX-lea. **Proba machetei** 417

CAPITOLUL al X-lea. **Aplicarea protezelor** 426

CAPITOLUL al XI-lea. **Indicaţii pentru bolnavii purtători de proteze** 431

CAPITOLUL al XII-lea. **Acomodarea cu proteza totală şi obţinerea restaurării funcţionale.** 435

Scanned with OKEN Scanner

EDENTAȚIA PARȚIALĂ

Scanned with OKEN Scanner

CAPITOLUL I

STUDIUL CLINIC AL EDENTAŢIEI PARŢIALE

1. NOŢIUNI GENERALE

Majoritatea publicaţiilor recente apreciază că în general edentaţia la peste 70% din cazuri apare în jurul vîrstei de 16 ani, deci înainte de erupţia molarilor de minte. În aceste condiţii înseamnă că un număr foarte redus de persoane posedă deodată în viaţa lor toţi cei 32 de dinţi, adică, sînt edentaţi. Este impresionant că extrem de multe persoane devin edentate total la vîrsta de 50 de ani.

În etiopatogenia edentaţiilor sînt incriminaţi mai mulţi factori:

— în primul rînd se situează extracţia de urgenţă solicitată adesea de bolnavi cu insistenţă, din cauza durerilor insuportabile provocate de pulpite sau parodontite apicale acute;

— în al doilea rînd se situează extracţia terapeutică a dinţilor nerecuperabili, cu distrucţii coronare masive sau cu implantare deficitară, la care se adaugă extracţia dinţilor din focarele de fracturi sau tumori. În sfîrşit, pe un loc minor se află extracţia în scop ortodontic, pentru corectarea malpoziţiei sau a incongruenţelor dentomaxilare;

— o altă cauză a edentaţiei o constituie avulsia traumatică provocată la copii în urma jocurilor brutale, la tineret în întrecerile sportive şi la adulţi în accidentele de circulaţie sau accidentele dentare de muncă;

— ar trebui inclusă în etiologia edentaţiei întinse şi pierderea unora dintre dinţii restanţi, provocată de suprasolicitările care apar în ocluzia dezechilibrată sau de presiunile nefiziologice exercitate de unele construcţii protetice concepute şi executate defectuos. Din această cauză, noi apreciem că se pierd peste 40% din dinţii restanţi, cu mult mai devreme decît s-ar pierde prin factorii fiziopatologici cunoscuţi.

Din statisticile publicate reiese că în ordinea frecvenţei dinţilor pierduţi prin carie, primul loc îl ocupă molarii de 6 ani, după care urmează

Scanned with OKEN Scanner

premolarii, molarii de minte şi incisivii superiori. Ultimii dinţi care se pierd ar fi caninii, incisivii inferiori şi molarii de 12 ani.

Prin lipsa unui dinte din cavitatea bucală rămîne o breşă, care poate crea 32 de posibilităţi topografice. De la pierderea unui singur dinte, pînă la rămînerea ultimului dinte pe arcadă se poate obţine un număr impresionant de variante ale edentaţiei. Dubecq şi Benoit au analizat astfel de combinaţii, la care au adăugat şi complicaţiile posibile ale cîmpului protetic, consecutive migrărilor şi atrofiilor alveolare şi au ajuns la aproximativ 1 000 000 de forme clinice de edentaţie.

În urma unui calcul efectuat împreună cu Tr. Bivolaru, privind numai edentaţia, am ajuns la concluzia că ar exista 65 535 de posibilităţi pe o singură arcadă dentară. Astfel :

Pentru	1	dinte	lipsă	există	16	posibilităţi	de	edentaţie
„	2	dinţi	„	„	120	„	„	„
„	3	„	„	„	560	„	„	„
„	4	„	„	„	1 820	„	„	„
„	5	„	„	„	4 368	„	„	„
„	6	„	„	„	8 008	„	„	„
„	7	„	„	„	11 440	„	„	„
„	8	„	„	„	12 870	„	„	„
„	9	„	„	„	11 440	„	„	„
„	10	„	„	„	8 008	„	„	„
„	11	„	„	„	4 368	„	„	„
„	12	„	„	„	1 820	„	„	„
„	13	„	„	„	560	„	„	„
„	14	„	„	„	120	„	„	„
„	15	„	„	„	16	„	„	„
„	16	„	„	„	1	„	„	„

Necesitatea unei metode simple de a prezenta în diagnostic diversele forme de edentaţie a fost de mult sesizată de specialişti şi s-au propus în acest sens mai multe metode de clasificare. Este foarte obositor şi dificil să se realizeze o imagine vizuală completă despre edentaţie, nominalizînd toţi dinţii care lipsesc sau pe cei care au rămas pe arcadele dentare parţial edentate.

Problema a fost în parte simplificată, prin împărţirea edentaţiilor în mai multe grupe, uşor de memorat, după criterii asemănătoare atît funcţionale, cît şi terapeutice, la care să corespundă grupe de proteze parţiale cu calităţi specifice tipurilor de edentaţii.

Au fost propuse sisteme de clasificare pentru arcadele dentare întrerupte, pentru protezele mobilizabile cu care se înlocuiesc dinţii lipsă sau clasificări mai complexe care să cuprindă atît edentaţia, cît şi protezele.

Cele mai multe dintre aceste clasificări nu au reuşit să aibă o răspîndire largă, deoarece au fost greu de memorat sau nu au cuprins toate situaţiile clinice.

Dintre cei care s-au ocupat de această problemă amintim în primul rînd pe Cummer din Canada, care a ţinut seama mai mult de forma pro-

Scanned with OKEN Scanner

tezelor decît de situaţia clinică iniţială. Criteriul clasificării lui îl constituie poziţia liniei croşetelor care trece prin dinţii-stîlpi, denumită *„fulcrum line"* în jurul căreia protezele basculează. După Cummer, edentaţiile sînt împărţite în patru clase (fig. 1):

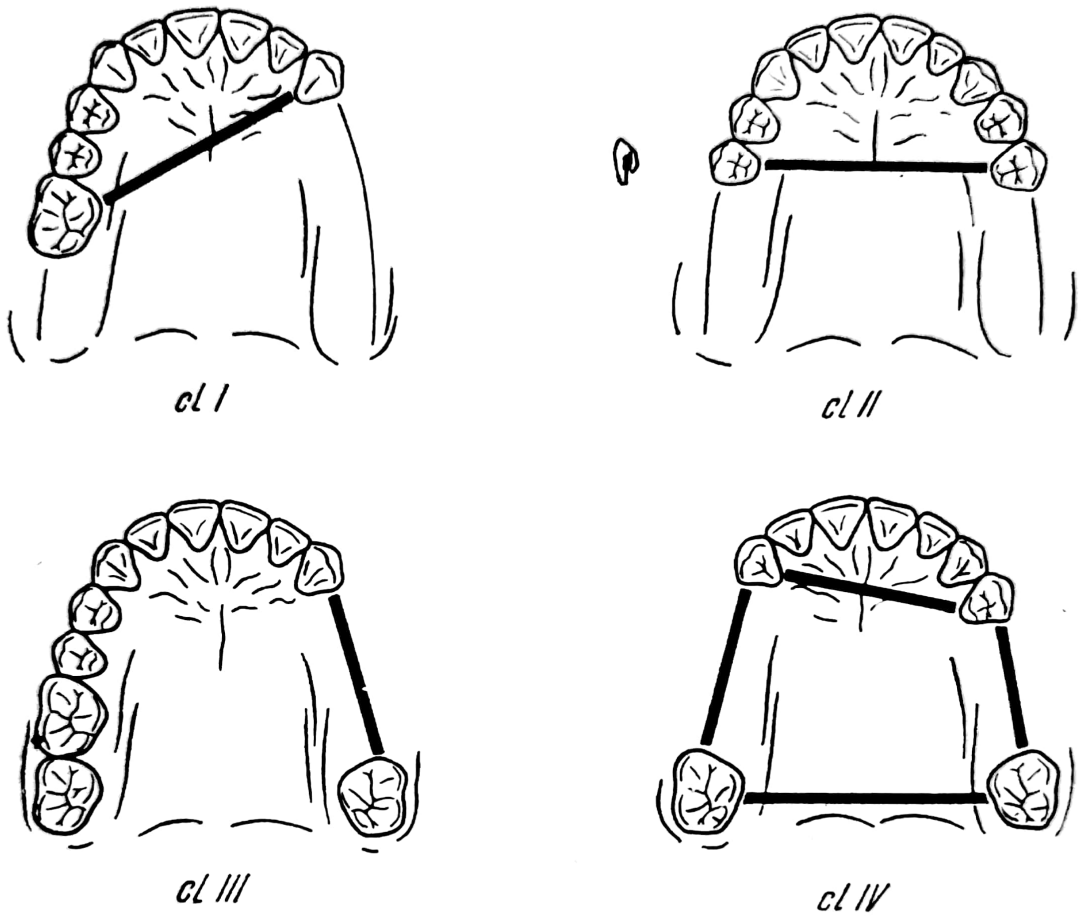

Fig. I.1. — Clasificarea edentaţiilor după Cummer.

— clasa I, la care linia croşetelor este oblică în diagonală faţă de linia mediană a arcadei dentare;

— clasa a II-a, la care linia croşetelor este transversală faţă de linia mediosagitală a arcadei dentare;

— clasa a III-a, la care linia croşetelor este unilaterală, fără să întretaie linia mediosagitală a arcadei dentare;

— clasa a IV-a, la care linia croşetelor este bilaterală şi transversală, adică poligonală, ceea ce oferă optimum de stabilitate la protezele parţiale.

Clasificarea nu prezintă însă numărul şi poziţia dinţilor absenţi, din care să reiasă forma de edentaţie şi aceasta trebuie dedusă după forma protezei.

Friedman a propus o clasificare bazată pe funcţiile îndeplinite de segmentul dentar lipsă din arcadă (fig. 2):

Scanned with OKEN Scanner

— clasa I cuprinde edentaţiile în care lipsesc dinţii din segmentul anterior cu funcţie în incizia alimentelor;

— clasa a II-a cuprinde edentaţiile în care lipsesc dinţii din segmentul lateral cu funcţie în zdrobirea şi fărămiţarea alimentelor. În această clasă, autorul a prevăzut două variante: varianta A, la care breşa este delimi-

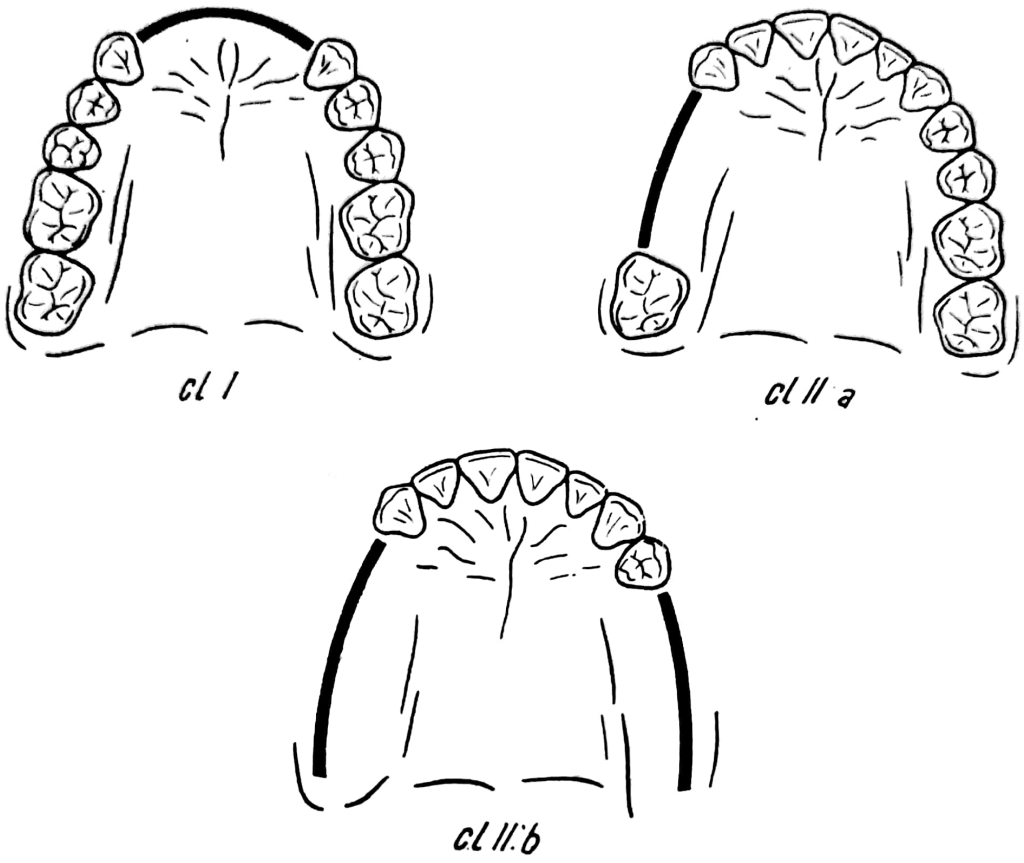

Fig. I.2. — Clasificarea edentaţiilor după Friedmann.

tată de dinţii restanţi atît anterior, cît şi posterior; varianta B, la care breşa este delimitată numai anterior de dinţii restanţi, ceea ce ar corespunde edentaţiei terminale.

În 1923, E. Kennedy din New York a publicat o clasificare mai simplă şi poate mai practică, motiv care a permis să se răspîndească aproape în toate şcolile din lume şi să persiste pînă astăzi.

Autorul a redus numărul mare de forme clinice la numai 4 grupe, după topografia breşelor. Denumirea edentaţiei a făcut-o ca şi ceilalţi autori, prin clase (fig. 3):

— clasa I, cuprinde edentaţiile din ambele regiuni laterale ale arcadei, breşele fiind delimitate numai mezial de dinţii restanţi;

— clasa a II-a cuprinde edentaţiile dintr-o singură regiune laterală a arcadei, cu breşa delimitată de dinţi numai anterior;

— clasa a III-a cuprinde edentaţiile din ambele regiuni laterale ale arcadei, cu breşele mărginite de dinţii restanţi atît mezial, cît şi distal;

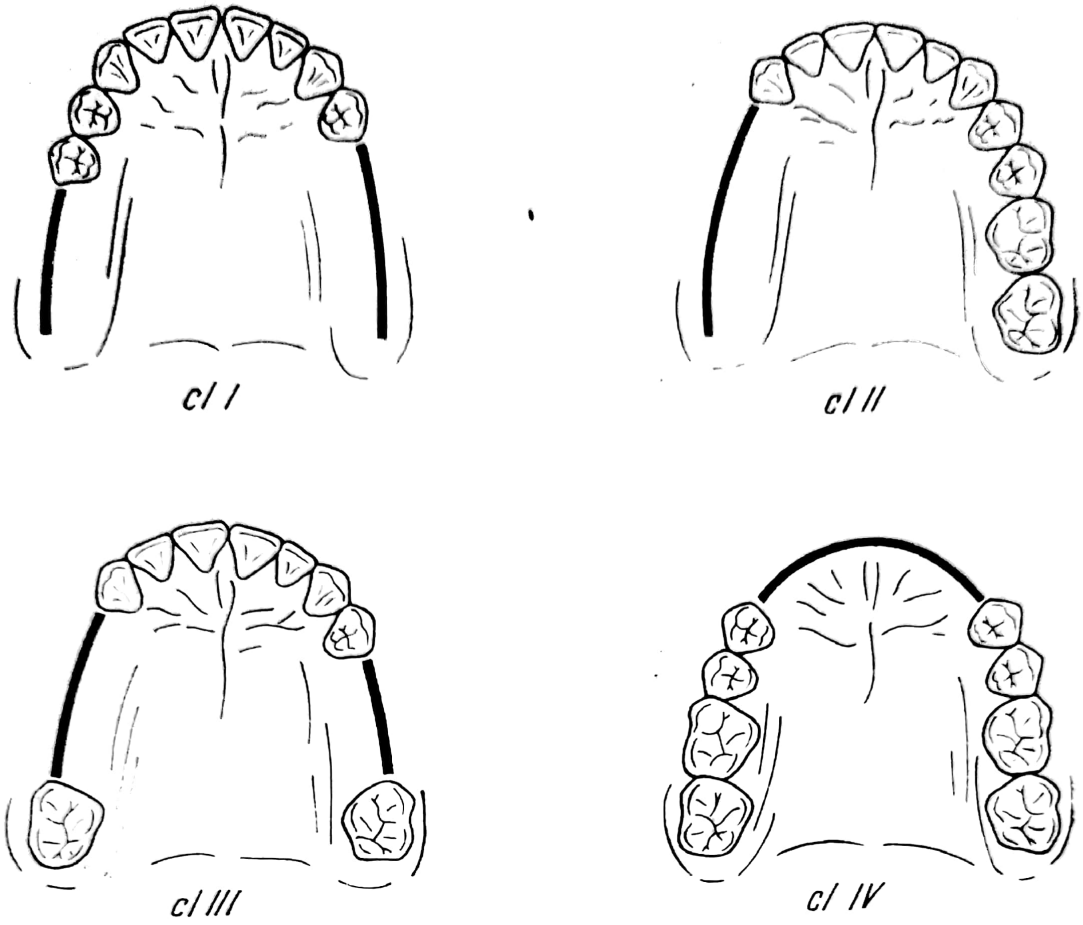

Fig. I.3. — Clasificarea edentaţiilor după Kennedy.

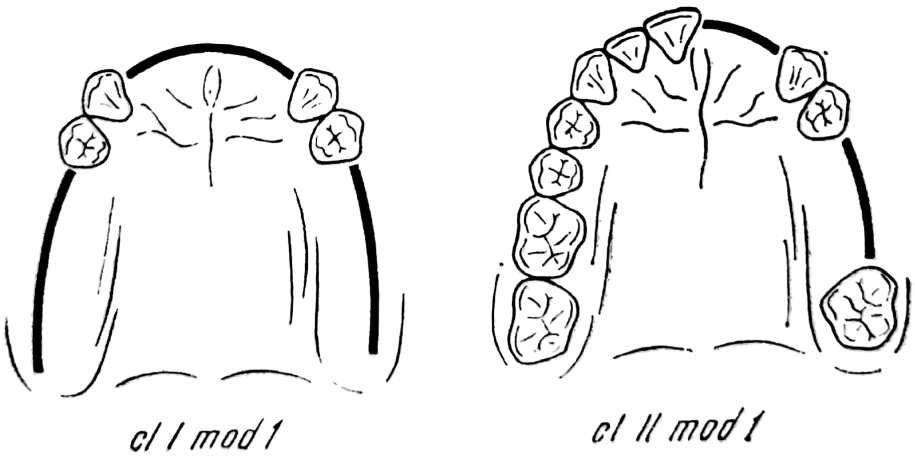

Fig. I.4. — Modificări în clasificarea lui Kennedy.

— clasa a IV-a cuprinde, edentaţiile din regiunea anterioară. La aceste 4 clase principale, Kennedy a adăugat ulterior și alte subclase, determinate de numărul breșelor secundare, pe care le-a numit „modificări" (fig. 4).

Scanned with OKEN Scanner

În clasificarea lui Kennedy au mai intervenit şi Terkla cu Laney, care au denumit breşele adiţionale sau modificările lui Kennedy prin literele A pentru breşele suplimentare din regiunea anterioară şi P pentru breşele suplimentare din regiunea posterioară. Aceste îmbunătăţiri au fost însuşite de mulţi specialişti.

În 1928, Bailyn propune o clasificare în care se orientează după topografia şi întinderea breşelor pe care autorul le încadrează astfel:

— clasa I, toate edentaţiile cu breşele formate din maximum 3 dinţi lipsă, delimitate la ambele extremităţi de dinţi restanţi;

— clasa a II-a, în care introduce edentaţiile cu breşe formate din maximum 3 dinţi lipsă, delimitate numai la o extremitate de dinţi restanţi;

— clasa a III-a cuprinde breşele mai mari de 3 dinţi lipsă, delimitate la ambele extremităţi de dinţi restanţi.

Pentru precizarea acestor forme de edentaţie se adaugă şi denumirea topografică a breşelor, adică edentaţie din regiunea frontală sau laterală.

O formă de clasificare în care să fie cuprinse atît criteriile topografice, cît şi cele biologice au încercat să facă Beckett şi Wilson care au grupat edentaţiile în 3 clase:

— în clasa I au introdus breşele delimitate la ambele extremităţi de dinţi bine implantaţi, capabili să asigure sprijinul dentar al protezei;

— în clasa a II-a au fost cuprinse breşele delimitate de dinţi numai la o extremitate şi au prevăzut 2 subdiviziuni (A şi B), determinate de valoarea dinţilor limitanţi: la subdiviziunea A, dinţii-stîlpi sînt bine implantaţi, iar la subdiviziunea B, dinţii-stîlpi sînt deficitari;

— în clasa a III-a, autorii au introdus toate breşele delimitate la ambele extremităţi de dinţi-stîlpi deficitari, incapabili de a suporta sprijinul protezei parţiale.

În 1958, O. Applegate din S.U.A. aduce unele modificări clasificării propuse de Kennedy în urmă cu 40 de ani, asociind la criteriul topografic al lui Kennedy elemente de fiziologie şi terapie ale edentaţiei parţiale.

Practic, O. Applegate grupează edentaţiile în 6 clase, după valoarea dinţilor-stîlpi şi după tipul protezelor proiectate. El a păstrat clasificarea lui Kennedy, la care a împărţit clasa a III-a în alte 2 subclase, corespunzătoare protezei parţiale diferenţiate.

Majoritatea clasificărilor citate pînă în prezent concentrează un conţinut clinic cu multe caracteristici, în cifre reprezentate de clase, care trebuie memorate ca atare cu conţinutul lor. În şcolile anglo-saxone, franceze şi italiene, edentaţiile se denumesc destul de frecvent prin clase numerotate, în timp ce în şcolile germane au apărut şi denumiri mai raţionale, deşi nu sînt suficient de cuprinzătoare spre exemplu:

— edentaţii intercalate, la care breşele pot fi aşezate lateral, bilateral sau frontal, delimitate necondiţionat la ambele extremităţi de dinţi restanţi;

— edentaţii terminale pe o parte sau pe ambele părţi ale arcadelor, cu breşele delimitate numai mezial;

— edentaţii combinate, cînd există breşe multiple, orientate în orice parte a arcadei.

Scanned with OKEN Scanner

În ultima perioadă a modernizării stomatologiei, Dubecq și Benoit au publicat un gen de clasificare bazată pe elemente de statistică și dinamică care reprezintă mai mult planurile proiectării protezelor, utilizînd calcule matematice și geometrice. În acest sens, ei deosebesc protezele simetrice echilibrate, nesimetric echilibrate și parțial simetric-neechilibrate. Împărțirea autorilor pare foarte interesantă din punct de vedere terapeutic, dar pentru înțelegerea și aplicarea ei trebuie ca specialistul să posede cunoștințe superioare de matematică și să aibă la dispoziție mult timp pentru efectuarea calculelor și planurilor protetice.

S-au încercat în decurs de o jumătate de secol tot felul de clasificări, orientate pe criterii morfologice, fiziologice, patologice sau terapeutice, fără să se obțină însă o clasificare completă, pe baza căreia să se elaboreze planul de tratament.

E. Costa a propus în urmă cu 15 ani, o terminologie mai simplă pentru denumirea edentațiilor parțiale, experimentată și aplicată la noi în țară citată în ultimul timp și în literatura străină.

Absența molarului de minte nu este considerată edentație, deoarece, terapeutic, niciodată nu se restaurează această lipsă; în schimb, prezența acestui dinte pe arcadă influențează diagnosticul edentației din vecinătatea lui. E. Costa folosește următoarea terminologie (fig. 5):

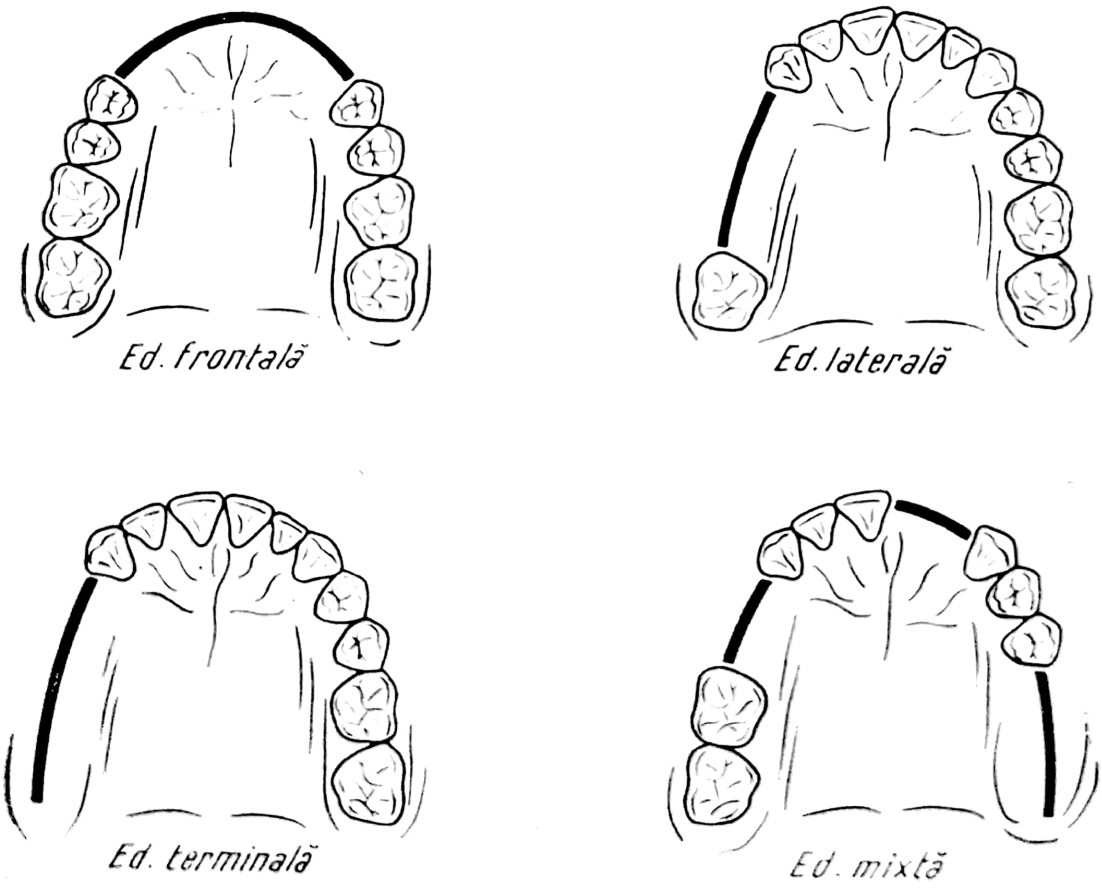

Fig. 1.5. — Clasificarea edentațiilor după Costa.

Scanned with OKEN Scanner

— edentaţie frontală, cînd lipsesc incisivii sau caninii;
— edentaţie laterală, cînd lipsesc dinţii din regiunea premolară şi molară, la care breşa este delimitată la ambele extremităţi de dinţi restanţi şi poate fi uni- sau bilaterală;
— edentaţie terminală, cînd lipsesc dinţii din regiunea premolară şi molară, la care breşa este delimitată numai anterior; poate fi edentaţie uni- sau biterminală;
— edentaţie mixtă, cînd pe arcada dentară coexistă două sau trei forme de breşe: laterale, frontale şi terminale.

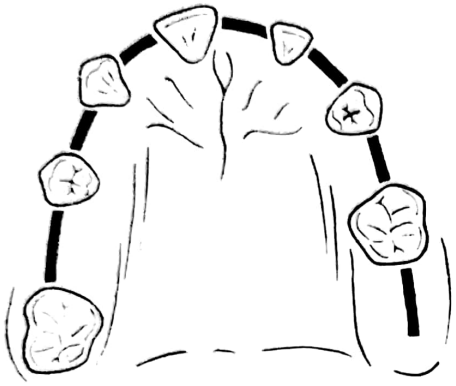

Fig. I.6. — Maximum de breşe de edentaţie.

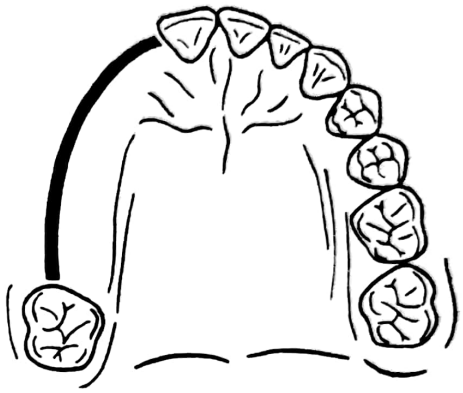

Fig. I.7. — Edentaţie extinsă.

În sistematizarea lui E. Costa există maximum şapte posibilităţi de edentaţie, dintre care patru la grupul dentar lateral, cîte două edentaţii pe fiecare parte a arcadei, iar restul de trei posibilităţi la grupul dentar frontal.

Cele patru forme de edentaţie din regiunea laterală a arcadei pot fi: 2 breşe laterale şi 2 breşe terminale sau 4 breşe laterale. Cele trei forme de edentaţie din regiunea frontală a arcadei pot fi: 2 breşe în dreptul caninilor şi alta în dreptul incisivilor centrali sau un canin şi un incisiv central de pe o parte şi un incisiv lateral pe partea opusă (fig. 6).

Cînd breşa interesează în continuare atît regiunea laterală, cît şi cea frontală, se numeşte edentaţie extinsă (fig. 7), iar cînd lipsesc foarte mulţi dinţi, rămînînd numai unul sau doi pe arcadă, edentaţia se numeşte subtotală (fig. 8).

Enunţarea diagnosticului de edentaţie începe totdeauna la maxilarul din partea dreaptă şi se termină la mandibulă în partea stîngă.

Precizarea în scris a breşelor de pe aceeaşi hemiarcadă se face despărţind denumirea lor prin virgulă, iar precizarea poziţiei breşelor din dreapta de cele din stînga arcadei se face printr-o linie orizontală (—) sau litera M, iniţiala cuvîntului median. Iată de exemplu cum se notează edentaţia: latero-fronto, latero, terminală. Notarea edentaţiei se poate face şi prescurtat prin iniţialele breşelor (L—F, L, T) care exprimă o breşă laterală dreaptă şi 3 breşe în stînga: una frontală, alta laterală şi ultima terminală (fig. 9).

Scanned with OKEN Scanner

Diagnosticul topografic al edentaţiilor, după E. Costa, este destul de uşor de exprimat verbal şi de înţeles, fără a fi necesară memorarea situaţiei. În scris, diagnosticul reprezintă o imagine vizuală clară a topografiei edentaţiei, care se poate compune în cîteva secunde.

În realitate, însă nici una dintre clasificările citate, la care se mai daugă şi multe alte încercări, nu oferă clinicianului toate elementele morfologice, fiziologice, topografice şi patologice necesare stabilirii unui diagnostic complet şi elaborării unui plan de tratament corespunzător.

Fig. I.8. — Edentaţie subtotală.

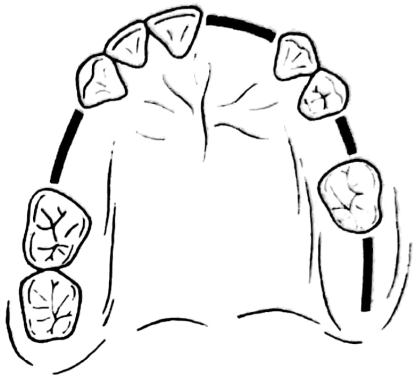

Fig. I.9. — Edentaţie L—F, L, T.

Practic, nici nu este posibil să se rezolve această problemă, deoarece variaţiile edentaţiei parţiale sînt extrem de multe.

Pentru evaluarea cîmpului protetic pe care urmează să se aplice o construcţie protetică corectă, cu ajutorul căreia să se asigure longevitatea dinţilor restanţi şi a ţesuturilor subiacente, trebuie ca alături de diagnosticul rezumativ al edentaţiei să existe şi date precise despre morfologia şi patologia cîmpului protetic, rezultate din examenul amănunţit al bolnavului.

Substratul biologic cu care proteza vine în contact sau „cîmpul protetic", pe care francezii îl denumesc „infrastructură", este constituit din mai multe elemente cu structură şi fiziologie variabile.

Elementul cel mai valoros, dar şi cel mai variabil al cîmpului protetic îl reprezintă dinţii restanţi, cu ţesuturile parodontale pe care îl denumim „suport dentoparodontal". În afară de dinţi mai există crestele alveolare şi bolta palatină cu ţesuturile moi de acoperire care formează al doilea element denumit „suport mucoosos".

Morfologia şi fiziologia cîmpului protetic variază foarte mult de la bolnav la bolnav, dar variază şi la acelaşi bolnav în diferite perioade ale vieţii, în funcţie de vîrstă, de stările fiziologice şi patologice generale, de momentul edentaţiei şi de complicaţiile existente.

Din cauza acestei variabilităţi se deosebesc cîmpuri protetice favorabile şi cîmpuri protetice nefavorabile restaurărilor protetice, cu elementele lor pozitive sau negative, care pot sprijini sau îngreuia restaurarea protetică.

Scanned with OKEN Scanner

Elementele componente ale cîmpului protetic sînt împărţite, după structura lor morfologică şi funcţională, în două grupe deosebite, care reprezintă suportul dentoparodontal şi suportul mucoosos al viitoarei proteze. În cele ce urmează se va prezenta valoarea morfologică şi funcţională a suportului dentoparodontal şi mucoosos privite din punct de vedere protetic.

2. CRITERII DE ANALIZĂ PRIVIND SUPORTUL DENTOPARODONTAL

În orientarea modernă a proteticii dentare se urmăreşte ca toate construcţiile protetice să se sprijine şi pe dinţii restanţi; este dovedit că ei au posibilitatea să suporte presiuni mult mai mari decît cele obişnuite dacă, bineînţeles, acestea sînt controlate şi dirijate corect.

Există o unitate morfologică şi funcţională, dentoparodontală, care are capacitatea de amortizare sau de reducere a unor presiuni exagerate, precum şi de adaptare la noile situaţii de solicitare pe care le exercită proteza.

Dinţii restanţi reprezintă elemente principale din cîmpul protetic edentat parţial. O restaurare protetică care să beneficieze de o bună stabilizare şi să nu acţioneze nociv asupra ţesuturilor din cavitatea bucală depinde de: numărul dinţilor restanţi, poziţia şi direcţia lor de implantare, morfologia coronaroradiculară a fiecărui dinte în parte, calitatea implantării în alveolă şi raportul ocluzal dintre cele două arcade dentare.

În privinţa **numărului dinţilor restanţi** din cadrul edentaţiilor parţiale, există foarte multe posibilităţi de apreciere a valorii cîmpului protetic şi mai ales de tratament protetic.

La prima vedere s-ar părea că protezele parţiale ar beneficia de condiţii mai bune de stabilitate, cînd există un număr mai mare de dinţi restanţi decît cînd dinţii restanţi sînt într-un număr mai redus. Realitatea nu este totdeauna aceasta şi de cele mai multe ori eficienţa numărului dinţilor restanţi este condiţionată de poziţia topografică pe care o ocupă aceştia pe arcadă. Sînt destule situaţii clinice în care, cu un număr redus de dinţi restanţi, repartizaţi însă favorabil pe cîmpul protetic, se obţin rezultate mult mai bune decît cu un număr mai mare de dinţi restanţi repartizaţi nefavorabil. De exemplu, într-o edentaţie latero-fronto-laterală (fig. 10), în care există cei 2 canini şi 2 molari, totalizînd deci 4 dinţi restanţi, condiţiile de stabilizare sînt mult mai favorabile decît într-o edentaţie termino-terminală care totalizează 6 dinţi sau într-o edentaţie de hemiarcadă care totalizează 8 dinţi restanţi.

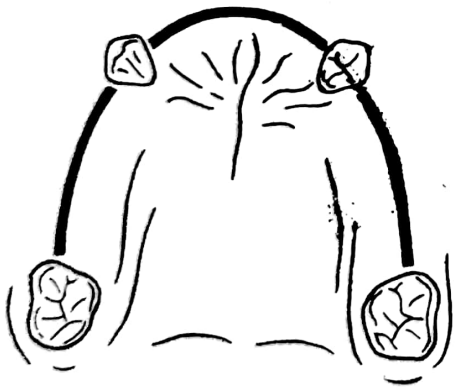

Fig. I.10. — Edentaţie latero fronto-laterală.

Dinţii restanţi pot fi grupaţi, în contact unul cu altul, realizînd blocuri dentare, într-o anumită regiune din arcadă, sau pot fi răspîndiţi pe toată lungimea arcadei, despărţiţi prin multiple breşe sau prin treme.

Scanned with OKEN Scanner

Rezistența biologică a dinților restanți față de forțele determinate de ocluzie sau chiar de proteze, este mult mai mare la dinții grupați decît la dinții izolați. Dinții grupați pot fi solidarizați ușor prin elementele protezei fixe sau mobilizabile, pentru a reacționa ca un monobloc dentar pluriradicular la forțele nefiziologice.

La dentați, dinții au un anumit *ax de implantare*, care variază de la individ la individ și chiar la același individ de la maxilar la mandibulă; variază însă și de la grup la grup dentar și de la dinte la dinte.

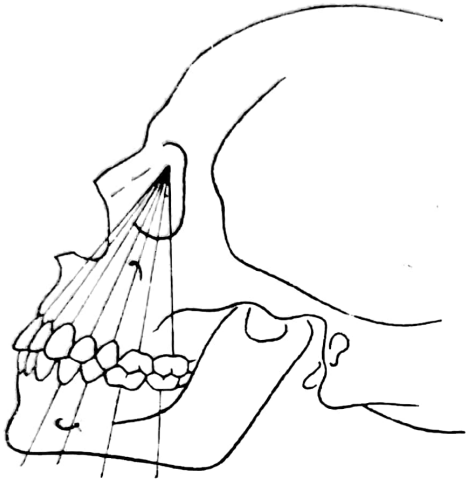

Fig. I.11. — Convergența axelor dinților.

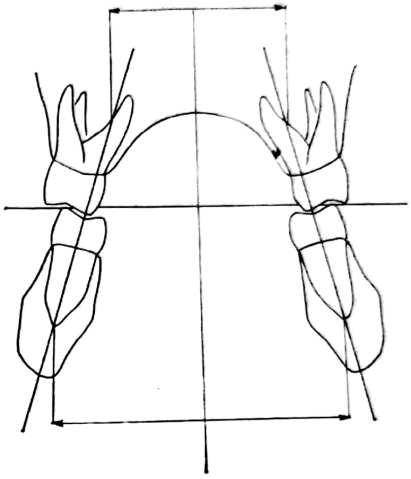

Fig. I.12. — Înclinația dinților laterali.

Practic nu există decît rareori 2 dinți cu aceeași direcție a axului de implantare și nici un dinte care să fie implantat perpendicular față de planul de ocluzie sau față de baza maxilară. În ansamblul lor, rădăcinile tuturor dinților de la maxilar converg spre apex, iar rădăcinile dinților de la mandibulă diverg spre apex, arhitectură care explică foarte clar lipsa de paralelism dintre toți dinții.

Villain a dovedit această orientare geometrică, prelungind virtual axele tuturor dinților, după care a obținut un con al cărui vîrf se proiectează înapoia rădăcinii nasului pe care l-a denumit „con de sustentație" (fig. 11).

Din analiza acestei construcții geometrice reiese că perimetrul pe care se înscriu extremitățile apicale ale dinților de la maxilar este mai mic decît perimetrul coronar, iar la mandibulă este invers.

Rezultă că dinții superiori sînt înclinați în jos și spre exterior, iar dinții inferiori sînt înclinați în sus și spre interior (fig. 12).

Dinții din grupul frontal superior au o înclinație spre vestibular între 5 și 10°, iar dinții din grupul frontal inferior pot avea o înclinație vestibulară între 0 și 5° (fig. 13).

Premolarii, precum și molarul prim de la maxilar sînt înclinați spre vestibular cu 2—3°, pe cînd aceiași dinți de la mandibulă sînt înclinați spre lingual cu 2—3° (fig. 14).

Scanned with OKEN Scanner

Molarul al doilea şi cel de minte de la maxilar au o înclinaţie în direcţie vestibulodistală, iar aceiaşi dinţi de la mandibulă au o înclinaţie în direcţie linguomezială (fig. 15).

Această poziţie generală a dinţilor la persoane cu arcadele integre şi armonios dezvoltate asigură un echilibru statico-dinamic optim faţă de forţele de presiune care se dezvoltă în timpul funcţiilor şi parafuncţiilor.

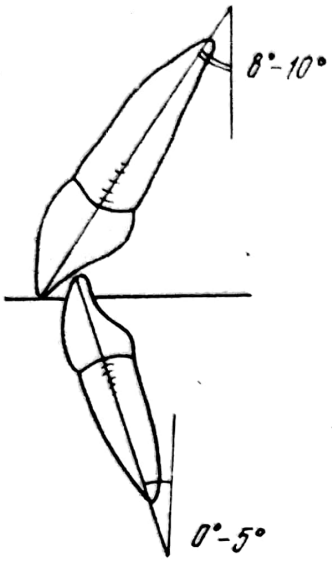

Fig. I.13. — Înclinaţia dinţilor frontali.

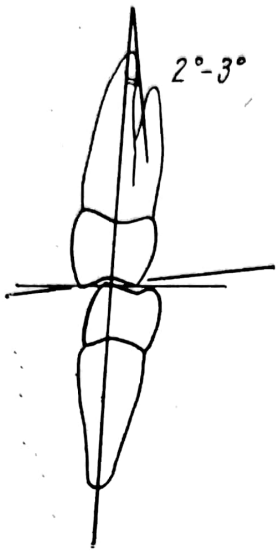

Fig. I.14. — Înclinaţia premolarilor.

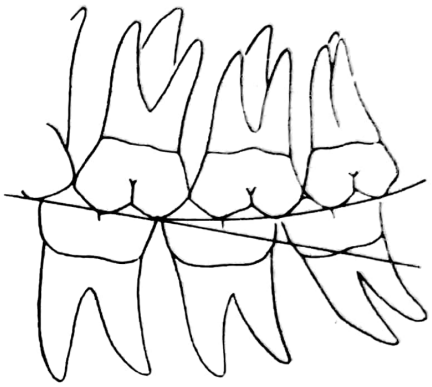

Fig. I.15. — Înclinaţia molarilor.

După edentaţie, această armonie arhitecturală se destramă, iar rezistenţa şi capacitatea de autoapărare a parodonţiului scade. Ca rezultat clinic atît dinţii din vecinătatea breşei, cît şi cei antagonişti îşi schimbă mai mult sau mai puţin poziţia iniţială, în funcţie de momentul extracţiei, de vîrsta bolnavului, de zona din care face parte edentaţia, de structura osului şi de ocluzie, determinînd aşa-numitele *malpoziţii secundare* postextracţionale.

În cadrul malpoziţiilor secundare, deplasările sau migrările pot fi în direcţie orizontală (mezială sau distală) şi verticală.

Migrările orizontale pot îmbrăca două aspecte clinice diferenţiate, evidente atît prin inspecţie, cît mai ales prin radiografie : migrarea prin înclinaţie sau basculare şi migrarea prin translaţie sau deplasare paralelă. În migrarea prin înclinaţie, coroana dintelui se deplasează spre edentaţie, iar rădăcina rămîne aproximativ pe locul iniţial sau se deplasează în direcţie opusă (fig. 16). Astfel de migrări sînt foarte frecvente şi apar în mai toate cazurile de edentaţie la care extracţia s-a făcut după vîrsta de 10 ani.

Mai puţin frecvente sînt migrările prin translaţie sau paralele, în care se deplasează aproximativ în aceeaşi măsură atît coroana, cît şi rădăcina dintelui. Noul ax de implantare este aproape paralel cu cel iniţial, fenomen posibil numai dacă extracţiile s-au efectuat sub vîrsta de 9 ani, deci înainte de erupţia totală a dinţilor vecini.

Scanned with OKEN Scanner

Un exemplu convingător al acestei migrări este dat de observaţia că după extracţia primului molar, efectuată înainte de 9 ani molarul al doilea îşi modifică direcţia de erupţie, astfel încît în stadiul final este uneori chiar în contact cu premolarul al doilea. Radiografic se constată apropierea rădăcinilor molarului de 12 ani de rădăcinile premolarului secund, încît de multe ori numai caracterele morfologiei coronare elucidează fenomenul petrecut (fig. 17).

Fig. I.16. — Meziogresiunea prin înclinare.

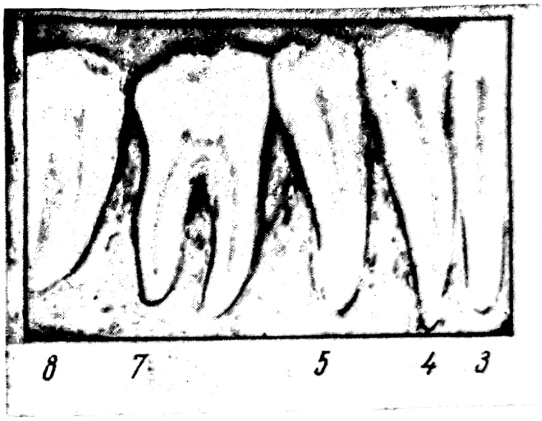

Fig. I.17. — Meziogresiunea prin translaţie.

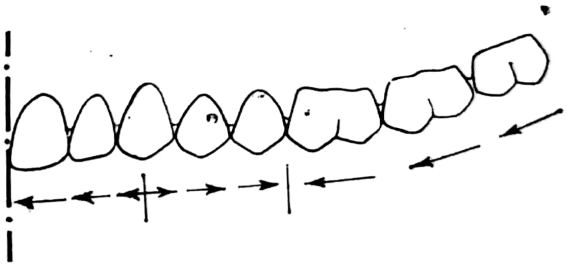

Fig. I.18. — Direcţia de migrare a dinţilor.

Migrările orizontale au loc atît în sens mezial, cît şi în sens distal, numai că meziogresiunile sînt, după mulţi autori, de aproximativ 4 ori mai ample decît distrogresiunile. Prin cercetări radiologice periodice s-a dovedit că dinţii dinapoia premolarului doi, adică molarii, se mezializează totdeauna, iar dinţii dinaintea premolarului doi se distalizează sau se mezializează după locul pe care îl ocupă faţă de linia mediană. Incisivul central şi incisivul lateral în general se mezializează, premolarii se distalizează, iar caninul se deplasează foarte uşor în ambele sensuri, după caz, dar de obicei rămîne la locul iniţial (fig. 18).

După observaţiile noastre clinice considerăm că migrarea dinţilor limitanţi se face totdeauna către breşa de edentaţie şi este determinată de direcţia forţelor ocluzale.

În acest sens, E. Smyde din Detroit a demonstrat că datorită poziţiei centrului de rotaţie a mandibulei, aşezat deasupra planului de ocluzie, forţele de masticaţie tangente la arcul de cerc descris de deschiderea şi închiderea gurii cad oblic pe planul de ocluzie şi se descompun în compo-

Scanned with OKEN Scanner

nente orizontale anterioare (fig. 19). După autor, orientarea mezială a acestor componente ar contribui la mezializarea dinţilor după extracţii, precum şi la mezializarea lucrărilor protetice mobile.

S-a dovedit însă că apar migrări şi la dinţii fără antagonişti, nesupuşi la presiuni ocluzale, migrări pe care Leriche le pune pe seama unor forţe active de reacţie biologică.



Fig. I.19. — Mezializarea (după E. Smyde).

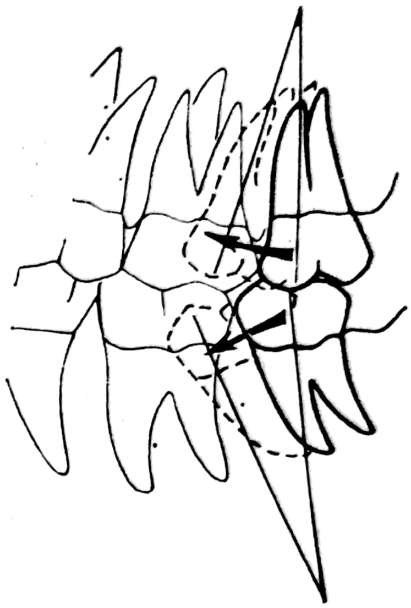

Fig. I.20. — Poziţia molarilor după meziogresiune.

La maxilar, migrările au loc cu o viteză şi amplitudine mult mai mare decît la mandibulă, datorită structurii specifice diferite a celor două maxilare. Osul maxilar fiind spongios, opune o rezistenţă mult mai mică la deplasările dinţilor decît osul mandibular care este compact.

Urmărind migrarea molarului de minte superior şi inferior, se poate constata că în timp ce molarul superior prin mezializare se apropie de poziţia verticală favorabilă din punct de vedere biomecanic, molarul inferior prin mezializare se înclină şi mai mult, aşezîndu-se într-o poziţie nedorită din punct de vedere protetic (fig. 20). Această diferenţă de poziţie, rezultată după migrare, se datoreşte distanţei pe care trebuie să o parcurgă cei doi molari pornind din poziţii diferite: molarul superior din poziţia iniţială oblică sau distal, iar molarul inferior din poziţia iniţială înclinată spre mezial.

— *Migrările verticale* reprezintă deplasările dinţilor spre arcada antagonistă, acolo unde este un spaţiu edentat. Clinic, ele se pot manifesta sub formă de egresiune sau extruzie.

În *egresiune*, dintele erupe în direcţie ocluzală împreună cu procesul alveolar, coroana clinică păstrîndu-şi dimensiunea anatomică. Această formă de migrare este considerată drept supraalveolie, determinată de activitatea exagerată a centrului osteogenetic parodontal lipsit de stimulii

Scanned with OKEN Scanner

moderatori ocluzali. Uneori, dintele egresat se deplasează aşa de mult, încît ajunge în contact cu mucoasa crestei edentate antagoniste (fig. 21).

Potenţialul cel mai mare de egresiune îl au molarii de minte, deoarece osul alveolar din această regiune prezintă o plasticitate mai mare decît cel din jurul dinţilor erupţi anterior. De aceea, egresiunea este cu atît mai mare, cu cît dintele este mai aproape de extremitatea arcadei dentare.

În *extruzie*, dintele migrează în direcţie verticală spre spaţiul edentar, fără procesul alveolar. Extruzia este sinonimă cu eliminarea dintelui din

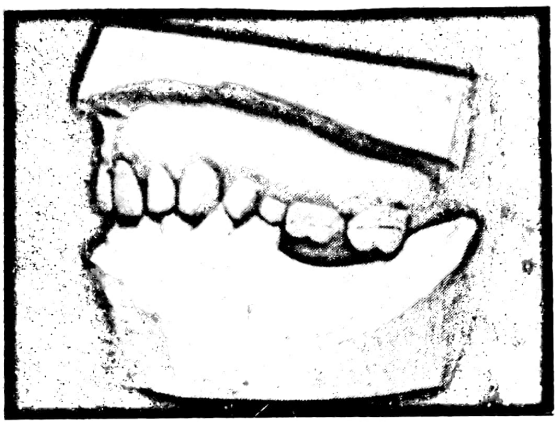

Fig. I.21. — Egresiunea dinţilor.

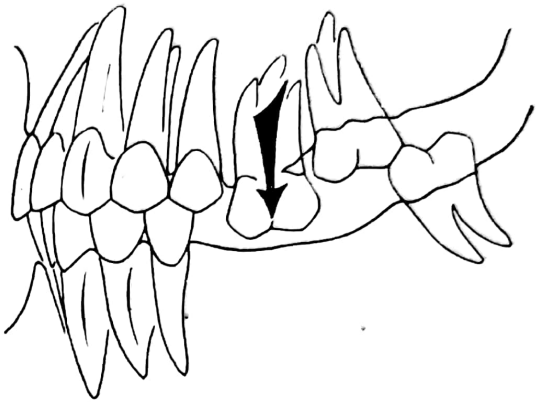

Fig. I.22. — Extruzia dinţilor.

alveola sa, cînd acesta nu-şi mai exercită rolul funcţional. Coroana clinică la dintele extruzat devine mai lungă decît coroana anatomică, iar raportul dintre coroană şi rădăcină, care normal este 1/2 se modifică, ajungînd uneori 2/1. Implantarea este afectată nu numai prin reducerea suprafeţei radiculare, ci şi prin dispariţia punctelor de contact interdentar, care protejează ţesuturile parodonţiului marginal (fig. 22).

Morfologia coroanelor dentare este caracteristică funcţiilor grupului din care fac parte dinţii. Astfel, incisivii îndeplinesc funcţia de secţionare a alimentelor şi au coroanele în formă de daltă; caninii cu funcţie în sfîşierea alimentelor au coroanele în formă de lance; premolarii şi molarii cu funcţie în zdrobirea şi fărămiţarea măruntă a alimentelor au coroanele de formă cilindrică, cu suprafaţă de triturare întinsă.

Coroanele dinţilor au un diametru maxim în treimea de colet, determinat de convexităţile de pe feţele vestibulară şi orală şi un alt diametru maxim în treimea ocluzală, determinat de divergenţa dintre feţele proximale.

Zona din coroana dentară cu diametrul maxim, denumită *ecuator anatomic*, este diferită ca mărime şi poziţie, la dinţii de pe aceeaşi arcadă, precum şi la dinţii de la maxilar şi mandibulă (fig. 23).

Linia circulară a ecuatorului anatomic prezintă mai multe ondulaţii atît în sens vertical, cît şi în sens orizontal.

Dacă s-ar desfăşura feţele laterale ale unei coroane de incisiv central, pe care s-a trasat ecuatorul cu ajutorul unei tije de grafit aşezată paralel

Scanned with OKEN Scanner

cu axul coronar, linia rezultată ar avea un traiect ondulat, format din 4 segmente (fig. 24). Astfel :

— pe faţa vestibulară, un segment aşezat în treimea cervicală cu concavitatea orientată spre muchia incizală ;

— pe faţa mezială, un segment aşezat în treimea incizală cu concavitatea orientată spre colet ;

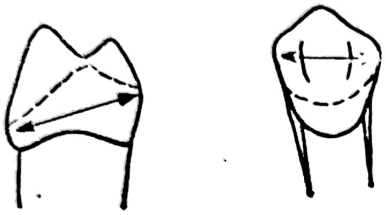

Fig. I.23. — Ecuatorul anatomic.

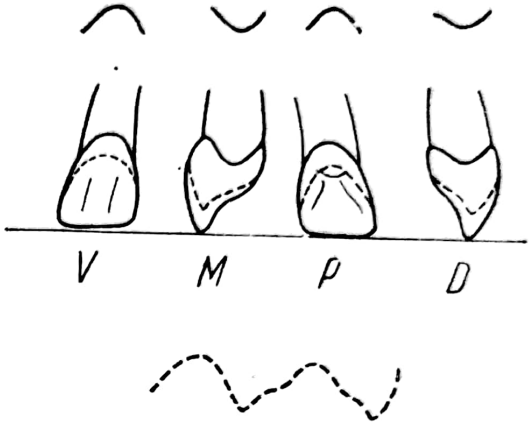

Fig. I.24. — Linia desfăşurată a ecuatorului coronar.

Fig. I.25. — Paralelismul între linia ecuatorului şi coletul dentar.

— pe faţa palatinală, un segment aşezat în treimea cervicală cu concavitatea orientată spre muchia incizală ;

— pe faţa distală, un segment aşezat în treimea incizală cu concavitatea orientată spre colet.

Linia curbă a ecuatorului anatomic are în general aceeaşi orientare la toţi dinţii, numai că aceste curburi sînt din ce în ce mai reduse spre distal, devenind aproape linie dreaptă la nivelul ultimilor molari.

Între linia ecuatorului coronar şi linia coletului dinţilor se păstrează un oarecare paralelism de la un capăt la altul al arcadei cu o distanţă între aceste linii de aproximativ 2,5 mm (fig. 25).

Convexităţile coroanelor dentare îndeplinesc un rol biologic în profilaxia parodonţiului marginal şi un rol mecanic în ancorarea protezelor parţiale mobilizabile, dar creează mari dificultăţi în tratamentul cu proteze fixe.

În privinţa rolului biologic, determinat de ecuator, fragmentele alimentare dure împinse de antagonişti în timpul actului masticator sînt dirijate la distanţă de parodonţiul marginal (fig. 26).

Scanned with OKEN Scanner

În privinţa rolului mecanic, datorită convexităţilor se creează sub ecuatorul coroanei zone retentive, unde se plasează braţele elastice, active, ale croşetelor pentru asigurarea stabilizării protezelor parţiale.

Ecuatorul anatomic nu este însă în măsură să permită executarea unor croşete cu acţiune şi forţă eficientă decît dacă a mai rămas pe maxilar un singur dinte sau maximum 2 dinţi paraleli între ei.

Stabilizarea protezelor parţiale se asigură în general prin ancorarea cu croşete pe mai mulţi dinţi-stîlpi. Fiecare dinte are însă un ax propriu

Fig. I.26. — Morfologia coronară în protecţia parodonţiului marginal.

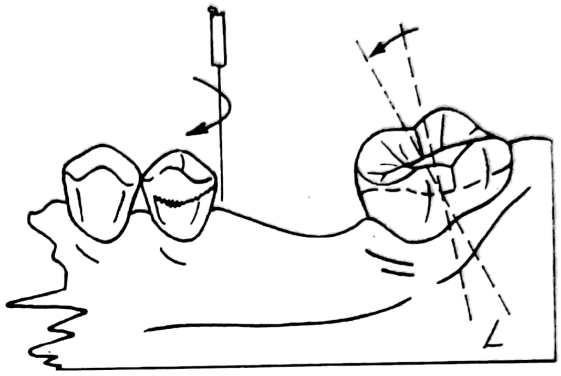

Fig. I.27. — Ecuator de malpoziţie.

de implantare, de unde rezultă divergenţe sau convergenţe remarcabile între dinţii stîlpi. De cele mai multe ori, dinţii restanţi migrează după extracţia vecinilor, ceea ce agravează şi mai mult lipsa de paralelism existentă iniţial.

De aceea, în protetica dentară, plasarea croşetelor se determină de un ecuator trasat cu ajutorul paralelografului, după un ax comun, al tuturor dinţilor şi nu după ecuatorul anatomic al fiecărui dinte. De asemenea, inserţia punţilor dentare este posibilă numai după realizarea unui paralelism perfect obţinut prin şlefuire.

Cînd dinţii restanţi nu au suferit nici o migrare, păstrîndu-şi deci poziţia iniţială de implantare, ecuatorul trasat după un ax comun, denumit *ecuator de implantare*, nu se suprapune cu ecuatorul anatomic decît în mică măsură. Rareori, la premolari există o apropiere între cele două ecuatoare, în timp ce la molari se distanţează considerabil.

Deoarece dinţii folosiţi ca stîlpi suferă mai totdeauna migrări orizontale, ecuatorul obţinut prin trasare după axul comun diferă atît de ecuatorul anatomic, cît şi de ecuatorul de implantare.

Noul ecuator obţinut l-am denumit *ecuator de malpoziţie secundară* (fig. 27).

În practică numai ecuatorul de implantare şi cel de malpoziţie secundară reprezintă ecuatorul protetic, descris de majoritatea autorilor protezişti, faţă de care se confecţionează croşetele.

Scanned with OKEN Scanner

Traiectul ecuatorului protetic împarte suprafaţa laterală a coroanei în două zone cu destinaţie protetică diferită:

— zona dintre ecuatorul protetic şi colet, denumită zona subecuatorială, reprezintă locul retentiv unde se plasează braţele active ale croşetelor pentru ancorare;

— zona dintre ecuator şi extremitatea liberă a coroanei, denumită zona supraecuatorială, este locul neretentiv, unde se plasează elementele rigide ale croşetelor care asigură sprijinul şi stabilizarea orizontală a protezei (fig. 28).

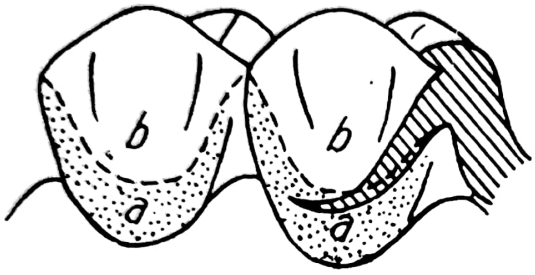

Fig. I.28. — Zonele supra (a) şi subecuatoriale (b) determinate la paralelograf.

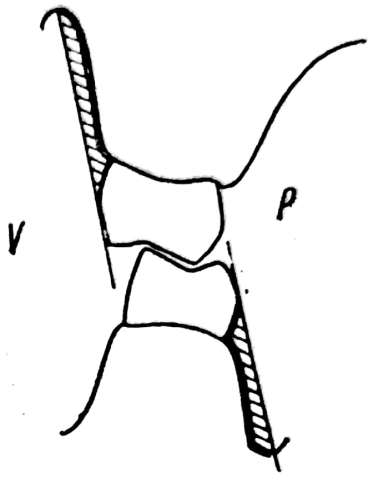

Fig. I.29. — Retenţia subecuatorială la molarii superiori şi inferiori.

Dacă se cunoaşte poziţia zonelor retentive, gradul lor de retentivitate şi valoarea de implantare morfofuncţională a dinţilor-stîlpi, există toate premisele pentru a se concepe ştiinţific croşetele dentare, care să acţioneze în limite biologice cu maximum de eficienţă mecanică.

La dinţii care şi-au păstrat poziţia lor normală, cît şi la cei malpoziţionaţi secundar, zonele retentive se găsesc în special pe feţele vestibulare la maxilar şi pe feţele orale la mandibulă (fig. 29). Uneori, premolarii şi caninii inferiori au zone retentive atît vestibular, cît şi oral.

Retentivităţile subecuatoriale sînt mai mari la coroanele înalte şi mai reduse la coroanele scurte.

Există cîteodată coroane de formă cilindrică, fără ecuator anatomic, care prezintă totuşi retentivităţi protetice datorită axului înclinat de implantare.

Dinţii care nu prezintă nici un fel de retentivitate trebuie acoperiţi cu coroane artificiale prevăzute cu convexităţi pe faţa vestibulară sau orală.

Implantarea dinţilor trebuie înţeleasă în sensul fixităţii sau rezistenţei pe care o au în alveolele lor faţă de forţele care tind să-i deplaseze şi nu în sensul poziţiei sau locului pe care îl ocupă în arcada dentară.

În concepţiile moderne de tratament protetic, dinţii au un rol hotărîtor în stabilizarea biologică a protezelor parţiale, deoarece prin inter-

Scanned with OKEN Scanner

mediul lor se asigură ancorarea, sprijinul şi agregarea protezelor. Efectul de stabilizare va fi cu atît mai mare, cu cît dinţii restanţi se vor opune mai energic la tendinţele de deplasare a protezelor pe cîmpul protetic.

Rezistenţa dinţilor în alveolele lor depinde în linii mari de morfologia radiculară, de biologia ţesuturilor periradiculare şi de natura şi intensitatea forţelor care-i solicită în diverse direcţii.

Din studiile lui Lériche în această problemă reiese că dintele îşi păstrează o bună implantare atît timp cît există un echilibru perfect între forţele care tind să-l deplaseze şi forţele care intervin să-l menţină în alveola sa.

Din momentul în care acest echilibru s-a întrerupt prin scăderea rezistenţei sau prin mărirea forţelor de deplasare, apar tulburări morfopatologice la nivelul parodonţiului, care compromit stabilitatea dintelui.

Forţele agresoare care pot să provoace deplasarea dintelui sînt de natură biomecanică şi apar în momente funcţionale, din care cauză sînt denumite în general forţe funcţionale. Ele provin din contracţia muşchilor mobilizatori ai mandibulei şi sînt, ca şi aceasta, forţe intermitente. Valoarea lor nu se poate stabili cu precizie, dar se cunosc cîteva elemente care le determină şi anume : puterea de contracţie a muşchilor, natura alimentelor interpuse între arcadele dentare şi direcţia din care forţele acţionează asupra dinţilor.

În privinţa *contracţiei musculare*, încă din 1928, Gysi a măsurat cantitatea de forţe degajate de diverse fascicule musculare. După autor, temporalul este în măsură să dezvolte 35 kg forţă, pterigoidianul extern 28 kg forţă, maseterul 26 kg forţă, pterigoidianul intern 16 kg forţă. Ar reveni aproximativ 5—6 kg forţă/cm² de secţiune musculară, valori stabilite şi de alţi cercetători pentru musculatura care determină ridicarea şi presiunea exercitată de mandibulă pe maxilar.

Forţele rezultate din contracţia musculară acţionează asupra dinţilor arcadelor dentare sub formă de presiune, cu valori diferite în funcţie de grupul dentar. După calculele lui Black, asupra incisivilor presează aproximativ 32 kg forţă/F, asupra caninilor 35 kg/F, asupra premolarilor 44 kg/F, asupra primilor molari 47 kg/F, iar la molarii secunzi, presiunile ajung la aproximativ 64 kg/F.

Forţa musculară nu este aceeaşi la toate persoanele ; ea diferă în funcţie de sex, de vîrstă, de tipul constituţional, de modul de alimentaţie şi uneori de profesie.

Nocivitatea presiunilor asupra ţesuturilor parodontale depinde mai puţin de intensitatea acestora şi mai mult de durata lor. În bruxism, de exemplu, din cauza contracţiilor prelungite, rezultatele negative asupra parodonţiului sînt mult mai grave decît la indivizii fără acest obicei.

De altfel, în biologie, orice acţiune de durată, chiar dacă la început este favorabilă, devine cu timpul nocivă cînd se permanentizează.

Intermitenţa acţiunilor fiziologice asigură în schimb mărirea rezistenţei şi consolidarea funcţiilor, adică adaptarea, valabilă în mod deosebit pentru parodonţiu, ţesut foarte complex şi sensibil.

În privinţa *contribuţiei alimentelor* la presiunile exercitate asupra dinţilor este binecunoscut că în prelucrarea alimentelor mai dure, muşchii

Scanned with OKEN Scanner

mobilizatori sînt solicitaţi mai mult, decît pentru alimentele mai moi sau semipreparate.

Dacă alimentaţia obişnuită a fost mai puţin industrializată şi aceasta chiar din perioada de dezvoltare a individului, apar foarte rar tulburări patologice parodontale la presiuni ocluzale mărite, deoarece ţesuturile s-au adaptat în timp.

În privinţa *direcţiei* din care presiunile acţionează asupra dintelui, se ştie că cele orientate axial nu sînt nocive atît timp cît nu depăşesc limita fiziologică, sau nu sînt continui. Presiunile axiale obişnuite ar avea chiar o acţiune stimulativă asupra parodonţiului. În schimb, presiuni orientate oblic, de intensitate mult mai redusă decît cele verticale, pot provoca îmbolnăviri parodontale mai ales dacă sînt şi prelungite.

Dinţii au o direcţie uşor înclinată faţă de planul ocluzal, ceea ce ar însemna că majoritatea presiunilor se transmit în direcţie mai mult sau mai puţin oblică, deci patogenică. Dintele ar funcţiona ca o pîrghie de gradul al doilea, în care rezistenţa (R) se află la nivelul coletului, forţa (F) la nivelul coroanei şi sprijinului (S) la nivelul apexului. În realitate însă, parodonţiul reacţionează în limite fiziologice datorită condiţiilor diferite de întîlnire ocluzală a dintelui cu antagoniştii în funcţie de grupul dentar din care face parte. Astfel :

— Incisivii şi caninii superiori în situaţia raportului ocluzal psalidodont primesc presiunile din direcţie oblică, de maniera întîlnirii braţelor foarfecelor de croitorie. Rezistenţa se află pe faţa vestibulară a alveolei în dreptul coletului şi pe faţa orală a alveolei în dreptul apexului (fig. 30).

În suprasolicitări, dinţii frontali superiori ar trebui să fie vestibularizaţi, dar în prevenirea acestei vestibularizări intervin ca nişte tampoane dinţii laterali ; aceştia realizează contacte multiple în zonele distale şi preiau toate presiunile asupra lor. Se dovedeşte astfel interrelaţia dintre ţesuturi şi organe ; dinţii monocuspidaţi, fiind fără posibilităţi optime de autoapărare împotriva presiunilor exercitate oblic, se menţin totuşi bine implantaţi prin intervenţia celorlalţi dinţi de pe arcadă (E. Costa).

— Incisivii şi caninii inferiori primesc presiunile aproape în direcţia axului. În felul acesta, ei nu sînt expuşi traumatismelor parodontale de ordin mecanic ocluzal.

— Premolarii şi molarii primesc presiunile pe suprafeţele înclinate ale plantelor cuspidiene opozante, care se însumează într-o rezultantă orientată aproximativ în axul mare al dintelui (fig. 31).

Prin contactul cuspizilor vestibulari din timpul mişcărilor de adducţie funcţională iau naştere presiuni orientate spre vestibular la molarii superiori şi spre lingual la molarii inferiori. Dar, în acelaşi timp, prin intermediul alimentelor interpuse între cuspizii orali, se dezvoltă presiuni orizontate spre oral la molarii superiori şi spre vestibular la molarii inferiori. Astfel, cuspizii vestibulari şi orali compensează jocul presiunilor laterale din dinamica ocluzală, contribuind la sistemul complex de autoapărare.

Aceasta este o încercare de a explica contribuţia morfologiei coronare la mecanismul de autoapărare, deşi forţele bioreacţionale sînt mult mai complexe şi necunoscute cu precizie, dar dovedite prin însăşi stabilitatea

Scanned with OKEN Scanner

dintelui în alveola sa. Valoarea lor nu se poate măsura şi calcula matematic, deoarece organismul este în continuă evoluţie.

O altă componentă a forţelor bioreacţionale este reprezentată de morfologia radiculară, adaptată să reziste la multe din forţele traumatizante. Raportul obişnuit de 2/1 dintre rădăcină şi coroană realizează cea mai stabilă pîrghie biologică. Disimetria morfologiei radiculare, curbarea vîr-

Fig. I.30. — Transmiterea presiunilor funcţionale la dinţii frontali.

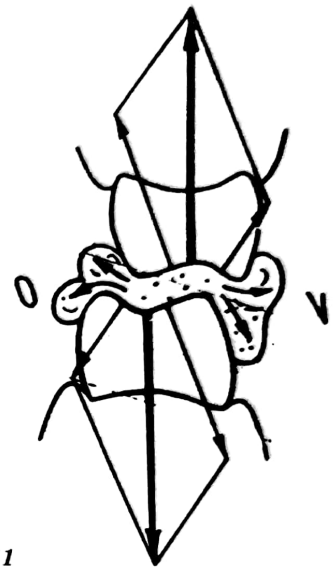

Fig. I.31. — Rezultanta presiunilor la dinţii laterali.

30 31

furilor rădăcinilor, aplatizarea rădăcinilor în direcţia din care acţionează cele mai multe forţe, precum şi pluriradicularitatea dinţilor mai expuşi reprezintă adaptări biologice care opun rezistenţă presiunilor nefiziologice.

Ante, susţine şi apreciază capacitatea de rezistenţă a implantării dinţilor, pe baza suprafeţei radiculare exprimată în mm² (fig. 32).

Maxilar		Mandibulă	
Mol. I	335 mm²	Mol. I	352 mm²
Mol. II	272 mm²	Mol. II	282 mm²
Canin	204 mm²	Mol. III	190 mm²
Mol. III	197 mm²	Canin	159 mm²
Prem. I	149 mm²	Prem. II	135 mm²
Prem. II	140 mm²	Prem. I	130 mm²
Inc. I	139 mm²	Inc. II	124 mm²
Inc. II	112 mm²	Inc. I	103 mm²

Fig. I.32. — Suprafaţa radicală a dinţilor după Ante.

Din observaţiile clinice, efectuate pe dinţii extraşi, şi din analizele teoretice privind direcţia presiunilor rezultate din contactul ocluzal, s-a ajuns la concluzia că volumul şi direcţia rădăcinilor palatinale corespund integral rezultantelor în care se transmit presiunile majore interdentare.

Scanned with OKEN Scanner

O altă componentă a forţelor bioreacţionale este reprezentată de contactul interdentar de-a lungul arcadei prin care se dispersează multe din forţele orizontale asupra unui grup mai mare de dinţi. Efectul de autoapărare este maxim la arcadele integre, mai redus la arcadele cu breşe şi absent cînd există dinţi izolaţi fără vecini (fig. 33).

Contactul ocluzal realizat între ultimii molari în faza de incizie reprezintă pentru dinţii din regiunea frontală un sistem bioreacţional protector, ca un adevărat tampon al presiunilor (fig. 34).

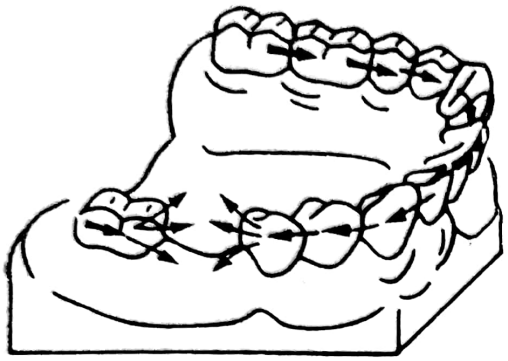

Fig. I.33. — Dispersarea presiunilor de-a lungul arcadei dentare.

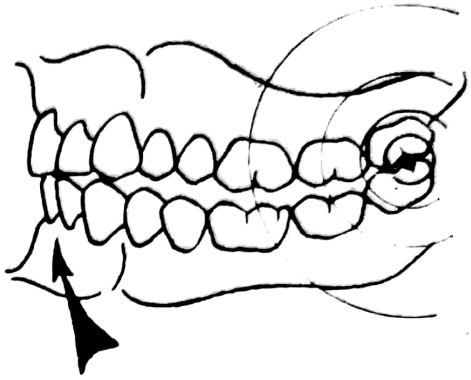

Fig. I.34. — Contactul molar cu rol protector în faza de incizie.

Componenta cea mai importantă a forţelor bioreacţionale este parodonţiul, constituit din mai multe ţesuturi cu structuri diferite, care, în ansamblul lor, asigură menţinerea dintelui în alveolă.

Încă din 1928, Imbert a precizat calitatea structurilor parodontale şi a demonstrat unitatea dintre dinte, ligament şi osul alveolar, unitate acceptată şi astăzi de toţi specialiştii.

Elbrecht afirmă că ansamblul acestor ţesuturi este o unitate ce se poate dovedi sub mai multe aspecte :

— embriologic, deoarece atît ligamentul, cît şi osul cu aceeaşi origine, diferenţiindu-se numai din punct de vedere histologic ;

— anatomic, deoarece între dinte şi os se întrepătrunde periodonţiul fără delimitare precisă ;

— biologic, pentru că toate aceste 3 ţesuturi sînt vascularizate şi inervate din trunchiuri comune ;

— fiziologic, deoarece forţele de presiune şi rezistenţă se deplasează de la dinte la os şi de la os la dinte, prin intermediul periodonţiului.

La acestea se adaugă şi părerile enunţate de V. Babeş după care legile normalului se continuă şi în stări patologice la toate cele trei ţesuturi şi se influenţează reciproc.

La fel şi de Graaf, înţelege prin Odonton tocmai această unitate şi intimitatea morfofuncţională care există între dinte, ligament şi osul alveolar.

Periodonţiul reprezintă din punct de vedere funcţional transportorul forţelor de presiune şi al celor de rezistenţă. Este constituit în cea mai

Scanned with OKEN Scanner

mare parte din țesut conjunctivovascular, din care se diferențiază ligamentul alveolar format din fibre colagene, care realizează un hamac cu oarecare elasticitate, determinată de aranjamentul lor spiralat. După vîrstă, loc și excitație, în periodonțiu există fibroblaste, fibrocite, histocite și de cele mai multe ori limfocite. Fibroblastele reprezintă țesutul tînăr cu posibilități de metaplazie. Elementele histiocitare sînt cele nediferențiate, cu potențial de diferențiere către elementele fixe sau mobile, mai ales în condiții patologice. Mai există cementoblaste, osteoblaste, osteoclaste și celule epiteliale, în funcție de starea fiziologică și patologică a parodonțiului.

Reunite în fascicule, fibrele periodontale se inserează cu un capăt în cementul radicular, iar cu celălalt capăt în corticala internă a osului alveolar, avînd direcție diferită în funcție de regiunea radiculară:

— fibre superficiale, denumite gingivale, asigură legătura dintre os și gingie, izolînd cavitatea alveolodentară de mediul bucal;

— alte fibre, denumite supraalveolare, trec de la dinte la dinții vecini și asigură blocajul interdentar;

— de marginea alveolară se inserează fibrele denumite cervicale, care asigură legătura rădăcinii cu osul alveolar.

Din acest complex de fibre ia naștere parodonțiul marginal superficial cu rol de apărare, țesut foarte vulnerabil la acțiunea agenților chimici și mecanici, afectat foarte frecvent prin tehnicile și piesele stomatologice aplicate în cavitatea bucală (fig. 35):

— pe suprafața laterală a rădăcinii se inserează fibre oblice, cu o înclinație de 45°, care formează acel hamac de suspensie al dintelui. Acestea sînt fibrele care transmit presiunea de la dinte la osul alveolar și pe care o transformă în tracțiune. Datorită lor, dintele este capabil să suporte presiuni puternice, fără să apară leziuni parodontale;

— în dreptul apexului sînt fibrele denumite radiare, care după unii autori se opun împreună cu ligamentul circular de la coletul dintelui, la rotirea rădăcinii în alveola sa.

Cercetările mai recente ale lui Sicher și Osborn au demonstrat că fibrele periodontale sînt un fel de plex intermediar, rezultat din confluența și întrepătrunderea fibrelor care pornesc de la os cu cele pornite de la rădăcină. Ele ar reprezenta deci o joncțiune în mijlocul spațiului periodontal, între periodonțiul osului alveolar și cel al dintelui.

Weski denumește periodonțiul „frînă hidraulică", datorită lichidului interstițial și vascular existent la acest nivel care amortizează o parte din forțele masticatorii.

Fullmer și Lille au dovedit însă, mai recent, că fibrele elastice ar fi responsabile de amortizarea presiunilor și nu frîna hidraulică a lui Weski.

După Ackermann, mecanismul de susținere și amortizare a forțelor nefiziologice s-ar datori orientării „antiextensivă, antiintensivă și antirotativă", a ligamentului, precum și prezenței proprioceptorilor care controlează gradul și direcția solicitărilor.

Mișcarea de înfundare și de revenire a fiecărui dinte în alveolă are loc sub influența presiunilor și decompresiunilor, determinate de contracția musculaturii de închidere. Această intruzie-extruzie fiziologică, denumită

Scanned with OKEN Scanner

rezilienţă parodontală, măsoară aproximativ 0,1 mm (după Ackermann, Nally şi Staiger).

Presiunile exercitate asupra dinţilor şi parodonţiului sînt în general extrem de mari şi dacă ar fi continui ar provoca sigur multe reacţii pato-

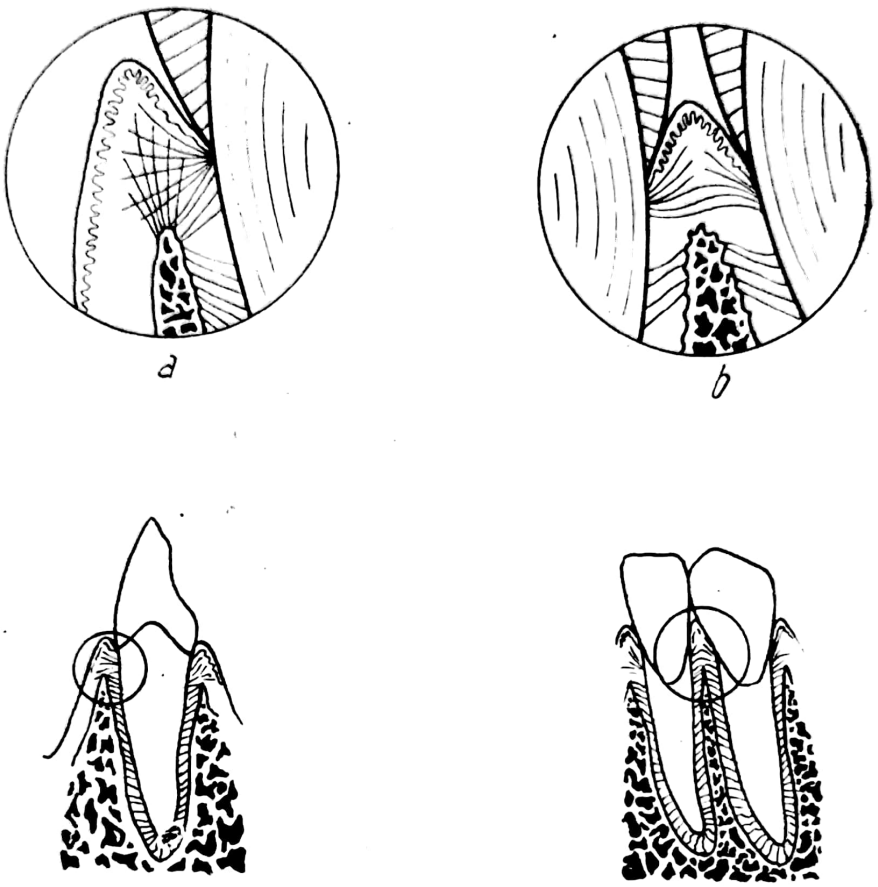

Fig. I.35. — Parodonţiul marginal:
a) vestibular; b) intermediar.

logice. Din fericire, dinţii nu sînt solicitaţi toţi deodată, ci în dinamica masticaţiei sînt antrenaţi pe rînd în grupe dentare.

Incisivii sînt solicitaţi uneori pentru incizia alimentelor cu presiuni deosebit de mari, care se execută însă pe o durată redusă, astfel încît toate modificările fiziologiei ţesuturilor sînt reversibile.

Faza de incizie poate să fie chiar eliminată din mecanismul masticaţiei, folosindu-se pentru secţionarea alimentelor tacîmurile şi preferîndu-se alimentele semipreparate.

În edentaţiile termino-terminale, toate sarcinile masticaţiei sînt preluate de dinţii frontali, care îşi pot schimba poziţia, se pot mobiliza sau, dacă implantarea lor este bună, se abrazează.

De altfel, în toate edentaţiile parţiale, sarcinile dinţilor extraşi sînt preluate de dinţii restanţi, care pot reacţiona în moduri diferite.

Scanned with OKEN Scanner

S-au făcut multe încercări de a se măsura capacitatea de rezistenţă a fiecărui dinte, utilizîndu-se în acest sens aparate complicate fără a avea însă siguranţa variaţiilor biologice care pot fi destul de multe într-un timp relativ scurt. După tabelul întocmit de Duchange, incisivii ar avea rezistenţa cea mai redusă, iar molarii cea mai mare. Autorul nu face nici o deosebire între dinţii de la maxilar şi mandibulă (fig. 36). Pentru Léricheă

Dintele	Max.	Mand.
Incisiv centr.	2	1
Incisiv lateral	1	1
Canin	5	3
Premolar I	4	4
Premolar II	4	4
Molar I	6	6
Molar II	6	6
Molar III	2—5	4—6

Fig. I.36. — Rezistenţa parodontală comparativă, după Léricheă.

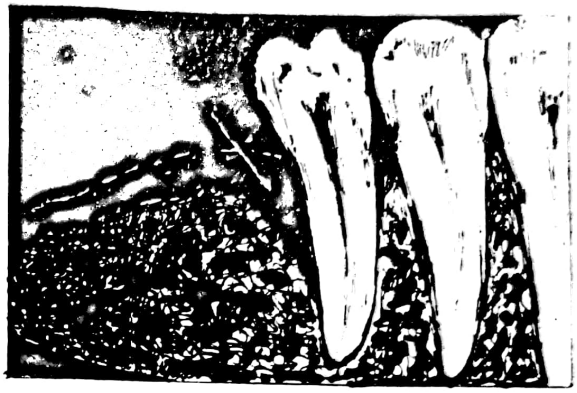

Fig. I.37. — Modificările parodonţiului dintelui limitant edentaţiei.

însă, incisivii inferiori au o rezistenţă de 2 ori mai mică decît incisivii superiori. Problema controlului rezistenţei parodontale va fi elucidată cînd se vor adopta în stomatologie plăcile tensiometrice şi puntea electronică folosite în cercetările industriale.

O mare parte din sarcinile ocluzale sînt amortizate de parodonţiu prin fibrele elastice sau frîna hidraulică parodontală, iar altă parte este limitată involuntar pe cale reflexă de către sistemul nervos intraparodontal.

Glickman a confirmat existenţa în parodonţiu a proprioceptorilor, datorită cărora se localizează stimulii externi pe întreaga arcadă dentară şi se ocolesc punctele de interferenţă nefavorabilă.

Pe lîngă aceştia mai există şi receptorii nociceptivi legaţi de reflexul protector, care intervin cînd sarcinile ocluzale depăşesc un anumit prag de solicitare. În acel moment, pe cale reflexă, se declanşează decontracţia musculaturii de închidere atît de rapid, încît nu mai este timpul necesar pentru apariţia senzaţiei dureroase. De exemplu, la întîlnirea unei particule dure în alimentul moale, mişcarea de închidere se transformă instantaneu în mişcare de deschidere a arcadelor dentare şi astfel se evită durerea.

Cu toate mecanismele de adaptare şi protecţie, ţesutul parodontal este afectat în majoritatea cazurilor după edentaţie. În dreptul dintelui extras se produce o atrofie, odată cu distrugerea fibrelor circulare şi transseptale. Papila interdentară dinspre edentaţie se reduce mult, iar rădăcina rămîne neacoperită de parodonţiu pe o suprafaţă variabilă. Uneori, în locul fostei papile, apare chiar o depresiune sub formă de pungă, în care se depozitează resturi alimentare, agravînd şi mai mult starea iniţială. Epiteliul gingival se ulcerează, iar infecţiile din mediul bucal se

Scanned with OKEN Scanner

extind cu ușurință în spațiul periradicular. Prezența constantă a resturilor alimentare, a tartrului și a produselor necrotice la acest nivel compromite posibilitatea de regenerare a țesuturilor pe cale naturală.

Paralel cu țesuturile moi este afectat și țesutul osos, la care se constată o rarefacție prin demineralizare, ca urmare a extinderii procesului inflamator de la nivelul țesuturilor moi. Se presupune că o parte din sărurile minerale, eliberate prin liza țesutului osos septal, trec în alveola rămasă liberă după extracție, ca material în calcifierea și trabecularea postextracțională (Modica).

În aceste condiții, spațiul alveolodentar dinspre edentație se lărgește simțitor, mai ales în vecinătatea coletului unde va apare un loc de minimă rezistență, spre care va migra dintele împins de presiunile masticatorii prin antagoniștii săi (fig. 37).

Ocluzia dentară dintre dinții restanți este dificilă de precizat în unele forme clinice de edentație parțială.

Ocluzia normală sau ideală așa cum o dorim, ar reprezenta întîlnirea celor două arcade dentare prin maximum de contacte în momentul masticației și deglutiției. Ar fi mai corespunzător poate termenul de ocluzie normal echilibrată, pe care îl folosește Ackermann, Silverman și alții, deoarece include pe lîngă componenta morfologică și componenta fiziologică, privind participarea tuturor țesuturilor la dinamica ocluzală.

Ocluzia normal echilibrată presupune prezența tuturor dinților orientați armonios în arcadele dentare, cu raport psalidodont în poziția centrică și avînd curbe de compensație corespunzătoare. Se poate accepta însă și raportul cap la cap, al incisivilor, la care nu mai este necesară curba de ocluzie sagitală.

În dinamica ocluzală echilibrată, articulația temporomandibulară și musculatura mobilizatoare trebuie să fie dezvoltate simetric și să acționeze simetric.

În aceste condiții, aparatul dentomaxilar, care nu este altceva decît o mașină biologică complicată, poate să funcționeze corect, cu participarea tuturor țesuturilor, cu maximum de efect și minimum de efort și consum. Într-un astfel de ansamblu arhitectural, forțele funcționale pot fi compensate de forțele bioreacționale, realizîndu-se echilibrul care stă la baza longevității.

O dată cu întreruperea arcadelor dentare într-unul sau mai multe puncte, dispar și condițiile statice și dinamice de întîlnire optimă între cele două arcade dentare în momentul funcțiilor și parafuncțiilor aparatului dentomaxilar.

Reducerea suprafeței ocluzale din cauza edentației parțiale implică în mod constant o supradozare a energiei, în scop compensator pentru obținerea aceleași eficiențe masticatorii. Cu toate că se produce o adaptare pe cale reflexă a aparatului dentomaxilar la noile condiții, supradozarea poate fi de multe ori cauza agravării stării anatomofuncționale a ocluziei.

Malpozițiile secundare care urmează după edentație, sub formă de mezio-disto-gresiuni și egresiuni, fac ca dinții celor două arcade să se întîlnească în alte raporturi decît cele echilibrate. Apar contactele pre-

Scanned with OKEN Scanner

mature între diverşi cuspizi care traumatizează ţesuturile parodontale şi care devin obstacole în efectuarea unora dintre mişcările mandibulei.

Chiar absenţa unui singur dinte este capabilă să provoace mari tulburări ocluzale. În acest caz, dintele antagonist pierde o parte din contactul ocluzal, egresează şi se rotează, dînd posibilitate dinţilor vecini să migreze orizontal.

Mecanismul dezechilibrului ocluzoarticular a fost bine pus la punct de Godon şi Thieleman, care au studiat atît forţele agresoare, cît şi pe cele bioreacţionale.

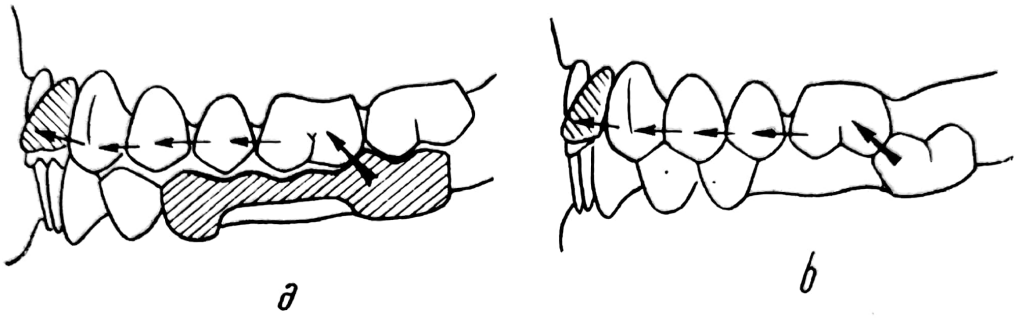

Fig. I.38. — Malpoziţii secundare la distanţă determinate de presiuni oblice generate de: a) punte incorectă ocluzal; b) migrări dentare.

Rareori există organisme cu posibilităţi de compensare, la care să nu apară complicaţii chiar după o singură extracţie, deşi Katz şi Schröder susţin, în teoria echilibrului fiziologic articular, că nu trebuie să se înlocuiască totdeauna un singur dinte lipsă.

Am urmărit un număr de cazuri în care „malpoziţiile" din regiunea frontală erau determinate de un dezechilibru ocluzoarticular cu puncte de plecare în regiunea laterală, unde exista o breşă sau o lucrare protetică fixă incorect confecţionată. Malpoziţiile secundare din regiunea frontală, la distanţă de interferenţa forţelor supraliminare, dovedesc pe de o parte rezistenţa parodontală scăzută a dinţilor frontali, iar pe de altă parte, transmiterea presiunilor de-a lungul arcadei dentare (fig. 38).

După edentaţie există posibilitatea ca o ocluzie normal echilibrată să se transforme într-o ocluzie anormală, neechilibrată. Alteori, o maloclu-zie se agravează sau chiar se ameliorează după edentare.

Patologia modificărilor ocluzale este foarte complexă, iar tratamentul pune cele mai multe probleme, motiv pentru care în majoritatea şcolilor din lume ea se studiază într-o disciplină independentă, denumită „gnatologie" sau „dezechilibru ocluzorticular".

În lucrarea de faţă vor fi prezentate numai cîteva exemple clasice de modificări dentomaxilare, care apar după edentaţile mai întinse.

Ocluzia normală echilibrată cu psalidodonţie frontală se poate transforma după edentaţie biterminală unimaxilară, biterminală bimaxilară, uniterminală bimaxilară pe o parte la mandibulă şi pe partea opusă la maxilar, precum şi după edentaţia intercalată bimaxilară fără unităţi de

Scanned with OKEN Scanner

masticație în ocluzie adîncă coborîtă, ocluzie adîncă coborîtă-distalizată sau în ocluzie cap la cap coborîtă (fig. 39).

Transformarea în ocluzie adîncă presupune vestibularizarea dinților frontali superiori, eventual lingualizarea dinților frontali inferiori și

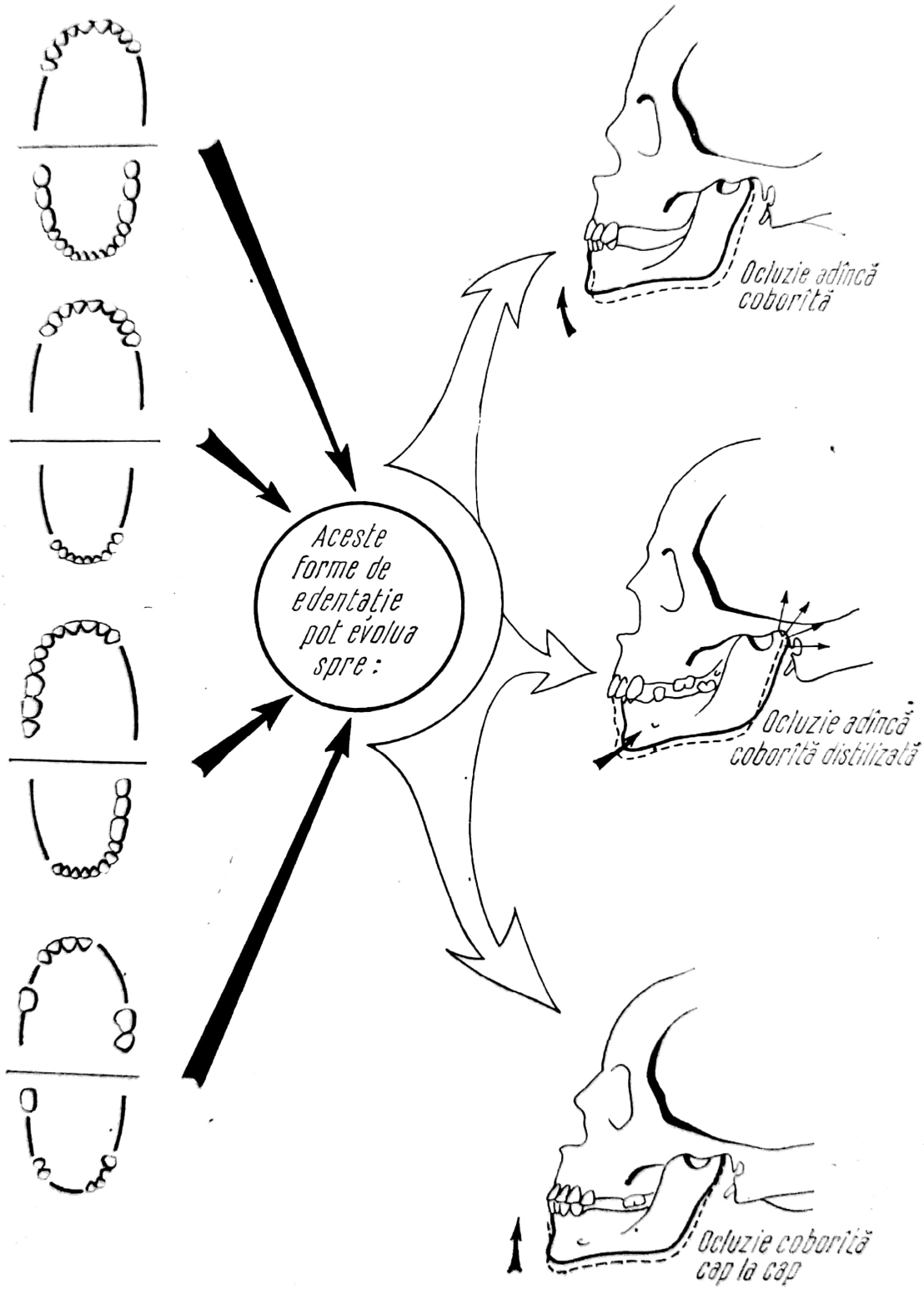

Fig. I.39. — Malocluzii secundare postextracționale.

apropierea mandibulei față de maxilar cu reducerea dimensiunii verticale. Malpoziționarea dinților frontali este posibilă din cauza presiunilor ocluzale orientate oblic, din cauza implantării deficitare a dinților și din lipsa tamponului ocluzal de la extremitatea arcadelor dentare (fig. 40). O dată cu vestibularizarea dinților frontali au loc și schimbări în poziția maxilare-

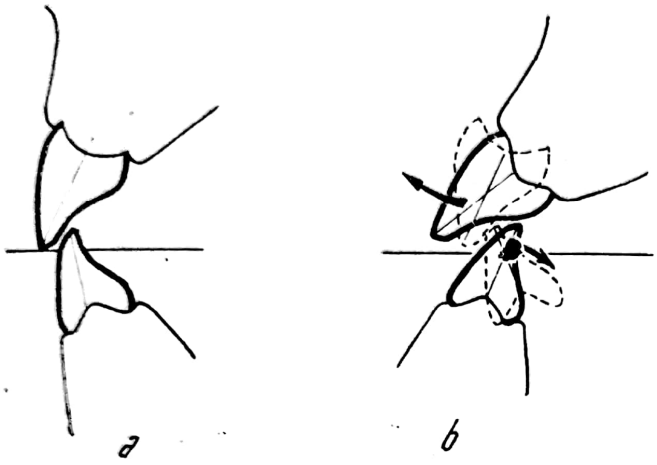

Fig. I.40. — Modificarea implantării dinților frontali după edentare laterală:
a) situația inițială;
b) vestibulo sau oropoziție.

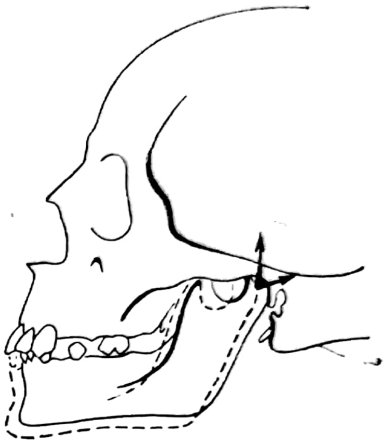

Fig. I.41. — Ocluzie coborîtă cu retrognatism inferior.

lor. Mandibula se apropie mai mult de maxilar și aceasta atrage după sine tulburări în echilibrul muscular și în articulația temporomandibulară, a căror intensitate depinde de gradul de supraocluzie apărut (fig. 41).

Cînd implantarea dinților frontali este mai bună, dar există o laxitate a complexului articulației temporomandibulare, este posibil ca mandibula să se distalizeze și concomitent să se apropie de maxilar. În această ocluzie, devenită adîncă-coborîtă-distalizată, apar tulburări în echilibrul muscular, articular și maxilofacial, greu de corectat dacă trece un timp îndelungat de la edentare (fig. 42).

Cînd implantarea dinților frontali și echilibrul articular sînt bune, există posibilitatea abraziunii exagerate a dinților din regiunea frontală, solicitați să îndeplinească funcție masticatorie. În urma acestei abraziuni apare ocluzia coborîtă cu raportul incizal cap la cap, singura modificare intermaxilară fiind în sens vertical (fig. 43).

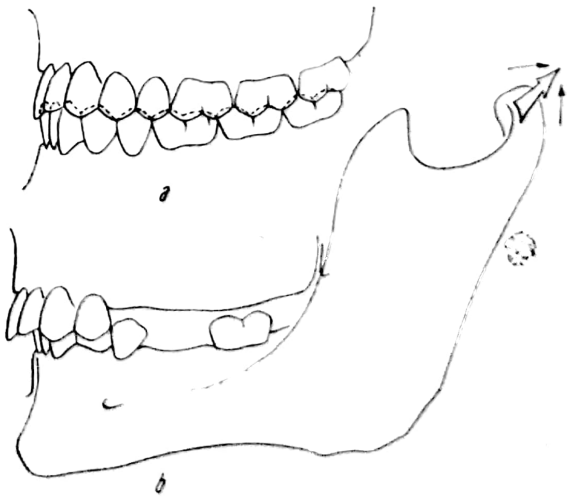

Fig. I.42. — Ocluzie adîncă, coborîtă, distalizată.

În edentațiile terminale sau intercalate pe hemiarcadele maxilare și mandibulare de pe aceeași parte există posibilitatea laterodeviației mandibulare, prin deplasarea în sus, spre afară și înapoi a condilului de partea edentației.

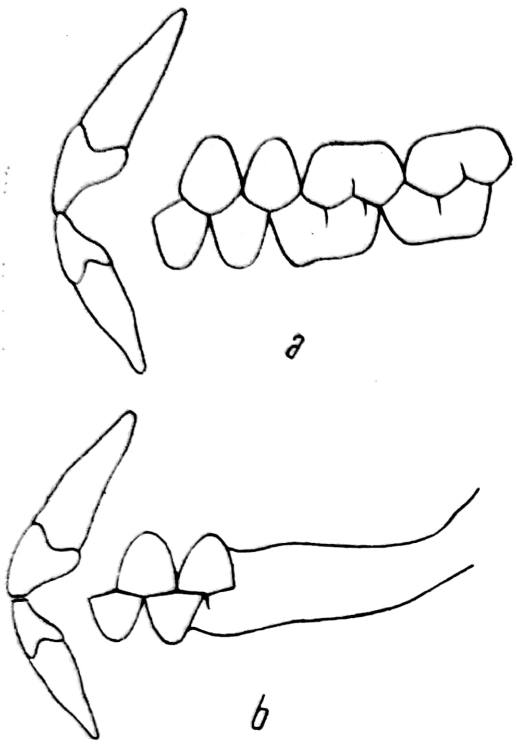

Fig. I.43. — Ocluzie coborîtă prin abraziune;
a) situația inițială:
b) malocluzia.

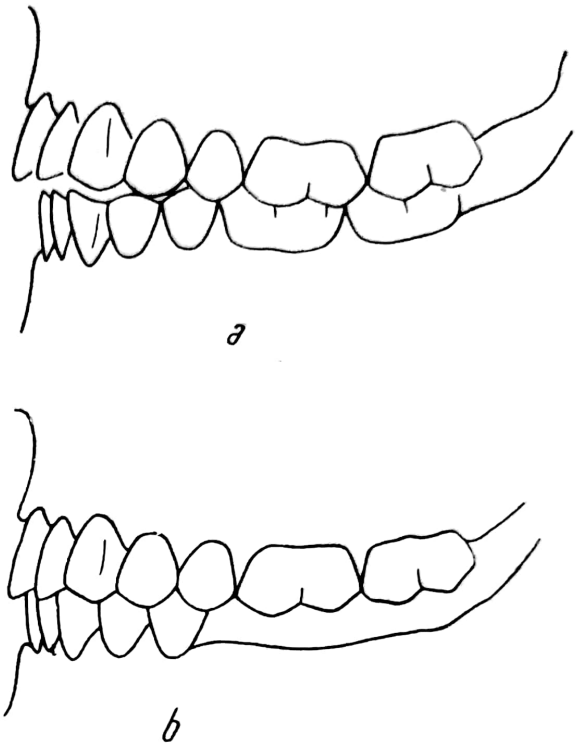

Fig. I.44. — Ocluzie deschisă, ameliorată consecutiv edentației laterale:
a) situația inițială;
b) după edentare.

Dacă însă bolnavul a avut înainte de edentație o ocluzie adîncă constituțională, după pierderea dinților din regiunea laterală mandibula se apropie și mai mult de maxilar, iar ocluzia devine foarte adîncă și coborîtă, complicație care creează probleme deosebite în restaurarea protetică.

Sînt și forme de malocluzie, cum ar fi ocluzia deschisă (*mordex apertus*), care, după pierderea dinților din regiunea laterală, se ameliorează. De multe ori se recomandă chiar extracția ultimilor și penultimilor molari pentru corectarea sau reducerea inocluziei frontale (fig. 44).

Modificarea raporturilor intermaxilare în edentațiile mai întinse este inevitabilă și, după Schare și Morris, ar fi posibile următoarele variante:

— deplasarea mandibulei înainte — protruzia — cînd contactele premature sînt determinate în general de mezio-gresiuni și egresiuni la arcada inferioară;

— deplasarea mandibulei lateral — laterodeviația — cînd contactele premature sînt unilaterale;

Scanned with OKEN Scanner

— lunecarea mandibulei înapoi — retruzia — în supraocluzia frontală exagerată;

— coborîrea ocluziei, în cazul pierderii dinţilor din zonele laterale, cu reducerea dimensiunii verticale şi, după Granger, cu retragerea condilului în cavitatea glenoidă în sus şi înapoi.

Dacă aceste deplasări ale mandibulei sînt exagerate, pot să apară şi complicaţii articulare, descrise în literatură sub formă de eroziuni ale porţiunii timpanice a osului temporal, perforarea cavităţii glenoide cu interesarea durei, luxaţii şi subluxaţii (Sicher, Gibson, Harris, Giani şi Ostelli). În aceste cazuri bolnavii acuză dureri cu iradiere în regiunea ATM, cracmente articulare, ameţeli, pierderea acuităţii auditive şi hipersecreţia glandelor salivare.

Majoritatea dezechilibrărilor ocluzale la edentaţii parţiali sînt legate de prezenţa contactelor precoce ale dinţilor antagonişti, în momentul masticaţiei şi deglutiţiei. Actul deglutiţiei are mare importanţă atît în explicarea fenomenelor ocluzale, cît şi în conceperea tratamentelor protetice, deoarece acesta se repetă de peste 2 000 de ori pe zi şi este în măsură să genereze forţe în direcţii constante, capabile să influenţeze structurile funcţionale ale ţesuturilor şi dinamica ocluzală.

Este destul de dificil să denumeşti variantele mai grave ale dezechilibrului ocluzoarticular determinat de edentaţie din complicaţiile ce survin şi mult mai dificil să reconstitui imaginativ forma de ocluzie de la care a pornit dezechilibrul.

Diagnosticul se poate face pe baza cunoştinţelor temeinice de anatomie, a cunoştinţelor despre mecanismul transformărilor ocluzale şi bine-înţeles pe baza unei retrospecţii în care, subordonat experienţei clinice, imaginăm succesiunea şi înlănţuirea fenomenelor.

3. CRITERII DE ANALIZĂ PRIVIND SUPORTUL MUCOOSOS

Suportul mucoosos reprezintă a doua componentă a cîmpului protetic pe care se sprijină protezele parţiale mobilizabile, utilizate în tratamentul edentaţiilor terminale, laterale întinse şi extinse şi are un contact redus cu punţile dentare. Din această componentă fac parte mucoasa şi oasele maxilare, elemente cu origine, morfologie, fiziologie şi patologie diferite, dar care din punct de vedere protetic sînt supuse ca şi dinţii la aceleaşi sarcini de a suporta presiuni aplicate direct.

Mucoasa cîmpului protetic acoperă crestele alveolare şi bolta palatină de care se fixează aderent. Aceasta este formată din epiteliu pavimentos, pluristratificat, de tip malpighian ceva mai gros şi mai dens decît în restul cavităţii bucale; din corionul conjunctivovascular dens şi aderent, care face corp comun cu periostul, din ţesuturile submucoase în care abundă ţesutul adipos, mai ales în dreptul premolarilor şi din ţesutul glandular care se găseşte mai mult în dreptul molarilor.

În regiunea anterioară a bolţii palatine se află rugile palatine, cu mucoasa aderentă de os, constituind sectorul gustativ şi de frecare a

Scanned with OKEN Scanner

alimentelor. Tot aici, limba ia contact cu mucoasa pentru articularea sunetelor, triplînd funcţiile acestei zone : gustativă, masticatorie şi fonetică. În regiunea posterioară a bolţii palatine, mucoasa este netedă şi moale, cu numeroase glande, constituind sectorul de alunecare a alimentelor. Pe linia mediosagitală, unde se află torusul palatin, mucoasa este foarte aderentă de os. Crestele alveolare sînt acoperite de o fibromucoasă gingivală, mai groasă la maxilar decît la mandibulă.

Ţesutul conjunctiv din fibromucoasa care acoperă creasta edentată are o funcţie nutritivă şi biomecanică, funcţie comparată de Applegate şi Bandettini cu cea a parodonţiului, numai că mucoasa cîmpului protetic posedă mai puţine terminaţii nervoase proprioceptive decît parodonţiul, avînd o capacitate de răspuns la presiune de 5 ori mai mică decît acesta, ceea ce-i reduce din rolul de autoapărare.

Mucoasa nu este pregătită fiziologic pentru a suporta presiuni, dar prezintă elasticitate sau rezilienţă, capacitate de a se comprima temporar sub acţiunea presiunilor şi de a reveni la starea iniţială. Rezilienţa este determinată de elasticitatea ţesuturilor, legată strîns de deplasările lichidelor tisulare. Comprimabilitatea temporară sau rezilienţa este diferită de la zonă la zonă, datorită grosimii fibromucoasei şi este inconstantă pentru că ţesutul se tasează în timp, oboseşte, se congestionează, se decongestionează, îmbătrîneşte şi suferă metamorfii trecătoare sau definitive. Kelescian consideră că rezilienţa ar fi în mod normal între 0,4 şi 0,9 mm, iar Steiger între 0,4 şi 2 mm. Pentru H. Ackerman, rezilienţa protetică este de aproximativ 0,5 mm.

În 1960, Sobolik a analizat efectele sarcinilor ocluzale asupra mucoasei şi osului subiacent şi a tras concluzia că presiunea posibilă ce trebuie să acţioneze în limite fiziologice asupra crestei alveolare nu trebuie să depăşească 1/8 din presiunea posibilă ce s-ar fi exercitat asupra dinţilor din zona edentată.

Noi credem că aceste concluzii la care a ajuns Sobolik sînt vulnerabile şi au poate valabilitate numai dacă şaua protetică s-ar întinde pe o suprafaţă egală cu cea ocupată de coletul dinţilor. În realitate, însă, şaua se construieşte extinsă, pentru dispersarea forţelor pe o suprafaţă mai mare, astfel, încît rezistenţa mucoperiostală este proporţional mărită.

Pe măsura purtării protezelor, la nivelul mucoasei poate să apară o hipercheratoză de cauză mecanică sau, în alte cazuri, pot să apară sufuziuni capilare sau eroziuni cronice provocate de însăşi suprafaţa protezei. Cînd contactele nu sînt prelungite, deci proteza nu apasă continuu pe mucoasă, se produce o deviere temporară a circulaţiei sanguine din sectorul protetic în sectorul marginal, deviaţie stimulatoare pentru ţesuturile de la acest nivel.

Rezultă că protezele mobilizabile nu sînt numai un remediu terapeutic cu rol în substituirea pierderilor de substanţă, ci au şi un efect biologic stimulator asupra cîmpului protetic. După unii autori, şeile protetice sînt necesare chiar pentru edentaţiile reduse, delimitate de dinţi bine implantaţi, pentru a stimula creasta alveolară şi a întîrzia resorbţia. S-a ajuns la această concluzie datorită numărului extrem de mare de resorbţii afuncţionale,

Scanned with OKEN Scanner

care în unele cazuri sînt mai accentuate decît cele rezultate prin suprasolicitare.

La extremităţile crestei alveolare inferioare se află tuberculul mandibular sau eminenţa piriformă, acoperit de o fibromucoasă fixă formată din papila distală a molarului de minte, identică cu mucoasa gingivală. Această mucoasă este destul de stabilă după observaţiile lui Swenson şi Jankelson. Majoritatea autorilor atribuie aceleaşi caracteristici şi mucoasei care acoperă tuberozităţile maxilare.

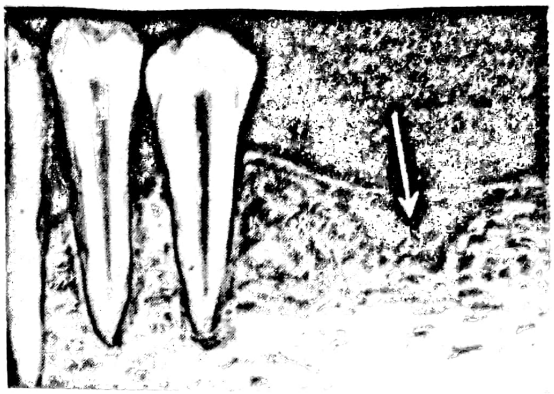

Fig. I. 45. — Atrofia marcată a crestei alveolare în dreptul dintelui cu mobilitate mare timp îndelungat (schemă după radiografie).

Suportul osos al cîmpului protetic se compune din crestele alveolare şi bolta palatină, care oferă sprijin pentru protezele întinse sau terminale şi care creează condiţii morfologice variate de stabilizare. În edentaţiile reduse se ţine prea puţin seama de suportul osos, deoarece bazele protezelor sînt limitate la maximum.

Creasta alveolară este formaţiunea anatomică rezultată din procesul alveolar după pierderea dinţilor. Dimensiunea şi forma crestei depinde de modul în care s-au pierdut dinţii, de vîrsta bolnavului, de timpul care a trecut de la edentare şi de tipul constituţional al individului. Intervenţiile chirurgicale laborioase reduc mult din volumul osos şi dau crestei înclinaţii nefavorabile stabilizării protezei mobilizabile şi creează dificultăţi în vederea fizionomiei şi realizării igienei, în tratamentul prin punţi.

În parodontopatii, crestele rezultate după pierderea dinţilor sînt reduse ca volum, uneori şterse total. Dinţii cu mobilitate mare, lăsaţi să se elimine spontan, provoacă prin presiunile exercitate de rădăcina balantă o atrofie exagerată a osului alveolar din jur. La început se produce o atrofie verticală, însă pe măsura măririi mobilităţii dintelui, se produce şi o atrofie orizontală. Se poate recunoaşte cu uşurinţă locul unde a fost implantat un dinte mobil prin depresiunea sub formă de pîlnie a crestei alveolare (fig. 45).

La bolnavii vîrstnici, crestele alveolare sînt mai reduse decît la cei tineri, din cauza capacităţii de osteogeneză scăzută.

Capozi şi Agostini au descris atrofii afuncţionale mai puternice la nepurtătorii de proteze decît la cei purtători.

Glikman consideră că există o interrelaţie foarte fină între toate elementele sistemului scheletic general şi că tendinţa de resorbţie osoasă generală se manifestă şi la nivelul osului alveolar. Carenţele nutritive, endocrinopatiile, diabetul, tuberculoza, vasculopatiile influenţează vizibil calitatea şi reacţia osului alveolar.

Capacitatea de reacţie a crestelor alveolare la traumatisme şi la iritaţii locale a fost denumită de Glikman „factor osos". Acest factor osos este pozitiv cînd resorbţia este mai mică decît apoziţia, sau cînd ambele sînt egale şi este negativ cînd resorbţia este mai mare decît apoziţia. În general, factorul osos pozitiv este mai frecvent decît factorul osos negativ.

Scanned with OKEN Scanner

Determinarea valorii factorului osos se face practic cu ajutorul radiografiilor, care pun în evidenţă aspectul canalelor vasculare, al trabeculelor osoase, integritatea marginilor alveolare şi resorbţia verticală sau orizontală, cu lărgirea spaţiului periodontal sau îngroşarea laminei dure.

Există diferenţe de opinii în ceea ce priveşte reacţia faţă de presiune a structurii osoase mai dense, comparativ cu cea mai puţin densă. Applegate susţine că osul mai puţin dens este mai apt să se menţină în echilibru şi să reziste la presiune decît osul compact. Afirmaţia pare logică, dacă considerăm osul ca un ţesut cavitar cu mult lichid, supus în mod constant la resorbţie şi apoziţie.

Din experienţa clinică rezultă destule dovezi care ne arată că se pot obţine rezultate bune cu ambele structuri osoase, dacă se concep şi se execută proteze corecte.

Gross şi Näupl consideră că, în afara atrofiei determinate de involuţia senilă şi de atrofia postextracţională de vindecare, mai există şi atrofia de suprasolicitare, produsă prin înfundarea protezei cu sprijin mucozal. De fapt există o instabilitate a osului cîteva luni de la protezare, după care urmează diferenţierea unei corticale şi a unei spongioase nete care asigură o rezistenţă mai mare la presiunea ocluzală.

În final, toate presiunile exercitate pe dinţii restanţi sau pe dinţii artificiali ajung la osul alveolar fie pe calea parodonţiului, fie pe calea fibromucoasei acoperitoare.

Presiunile continui provoacă, după Jorès, resorbţie osoasă, pe cînd presiunile discontinui cu intervale prelungite de repaus favorizează osteogeneza.

Reacţiile de adaptare a osului la presiuni se datorează plasticităţii sale, care permite chiar o modificare morfologică adecvată în raport cu situaţiile funcţionale nou-create de proteză. Osul este rigid datorită elementelor minerale, este flexibil datorită substanţei fundamentale şi este tenace datorită ţesutului conjunctiv. Întrunirea acestor trei calităţi determină, după Jung şi Mühleman, capacitatea de amortizare a osului. Histologia modernă a dovedit că osul nu ar avea fibre elastice care să ofere suplețe, această calitate fiind determinată de elementele amorfe. Camoso şi Maron au constatat că, după o anumită vîrstă, osul devine mai rigid, din cauza procesului de osteoporoză, a scăderii conţinutului în apă şi a redistribuirii mineralelor, ceea ce complică foarte mult adaptarea protetică.

Mulţi clinicieni cu experienţă pot să cunoască reacţia osului alveolar şi să o evalueze, pe baza reactivităţii ei anterioare, la unele sarcini funcţionale exagerate. Determinarea se face citind radiografiile efectuate la dinţii limitanţi ai edentaţiei, la dinţii-stîlpi de punte, la dinţii-stîlpi de proteză mobilizabilă şi la dinţii migraţi, deci acolo unde s-au exercitat presiuni exagerate asupra osului prin intermediul dinţilor (fig. 46).

Applegate a numit aceste zone osoase din jurul dinţilor suprasolicitaţi „zone indicatoare" şi a tras următoarele concluzii practice din examinarea lor :

— cînd în zonele indicatoare parodonţiul este integru, reiese că atît parodonţiul, cît şi crestele alveolare sînt în măsură să reziste la presiuni şi deci se pot folosi ambele ţesuturi cu încredere ;

Scanned with OKEN Scanner

— cînd în zonele indicatoare se constată lărgirea spaţiului periodontal, înseamnă că dinţii şi osul nu pot rezista la presiuni, fiind vorba de o funcţie metabolică scăzută a acestor ţesuturi şi vor trebui luate toate măsurile de protecţie.

Se pare că acest test este cel mai eficient, deoarece este la îndemîna oricui şi analiza reacţiei osului se face în condiţii funcţionale. Trebuie să se aibă în vedere că reacţia osului alveolar, solicitat după o lungă perioadă de inactivitate, răspunde mai totdeauna la primul contact prin resorbţie.

Fig. 1.46. — Atrofie marcată a osului alveolar la dintele limitant al edentaţiei.

Există mari contradicţii între părerile specialiştilor din urmă cu două decenii, care recomandau trecerea unui timp îndelungat de la extracţie pînă la protezare, necesar stabilizării resorbţiei osoase, şi părerile specialiştilor contemporani, care recomandă protezarea imediată, biostimulatoare pentru os. Observaţiile noastre confirmă părerile lui Hedegard, Haucker şi Hausse privind protezarea imediată care determină o vindecare mai rapidă, modelează funcţional creasta şi reduce mult resorbţia osoasă.

Tuberozitatea maxilară şi tuberculul piriform reprezintă extremităţile distale ale crestelor alveolare. Sînt importante in stabilizarea orizontală şi în sprijinul mixt la protezele întinse şi terminale. Acestea pot avea formă şi volum variat.

Tuberozitatea maxilară poate fi foarte voluminoasă şi retentivă, ca rezultat al egresării molarului de minte. Uneori atît tuberozitatea cît mai ales tuberculul piriform au un volum foarte redus, chiar imperceptibil, cînd dinţii s-au pierdut prin parodontopatii sau au fost făcute extracţii chirurgicale.

Bandettini consideră că aceste două formaţiuni terminale sînt zone care se atrofiază mai puţin decît procesele alveolare. Datorită stabilităţii relative morfologice şi topografice, autorul denumeşte tuberozitatea şi tuberculul piriform „zone biostatice", considerîndu-le puncte de sprijin valoroase pentru extremităţile libere ale şeilor protetice terminale. Rezistenţa lor la presiune s-ar datori structurii funcţionale osoase, create de inserţia muşchilor şi a ligamentelor pterigomandibulare la acest nivel. Unii autori susţin că rezistenţa tuberculului piriform s-ar datori osului compact din dreptul trecerii de la ramura orizontală spre ramura ascendentă a mandibulei, unde se întretaie liniile de forţă.

Bolta palatină reprezintă un sector al cîmpului protetic edentat parţial de valoare esenţială numai în edentaţiile întinse şi terminale. Ca suprafaţă, bolta poate fi mai întinsă sau mai redusă, forme care pot influenţa modul de repartizare a presiunilor masticatorii şi obţinerea adeziunii necesară protezelor terminale întinse. Ca relief, bolta poate fi adîncă (ogivală), cum este după anomalii dentomaxilare (compresiunea), sau poate fi plată, cum se poate

Scanned with OKEN Scanner

întîlni după parodontopatii. Între cele două forme există numeroase variante de adîncime. Adîncimea bolții palatine intervine pozitiv sau negativ, numai în stabilizarea orizontală a protezelor terminale și întinse.

Comparativ cu creasta alveolară, bolta palatină osoasă suferă o resorbție extrem de redusă și numai după presiuni exagerate și mai ales continui (fig. 47).

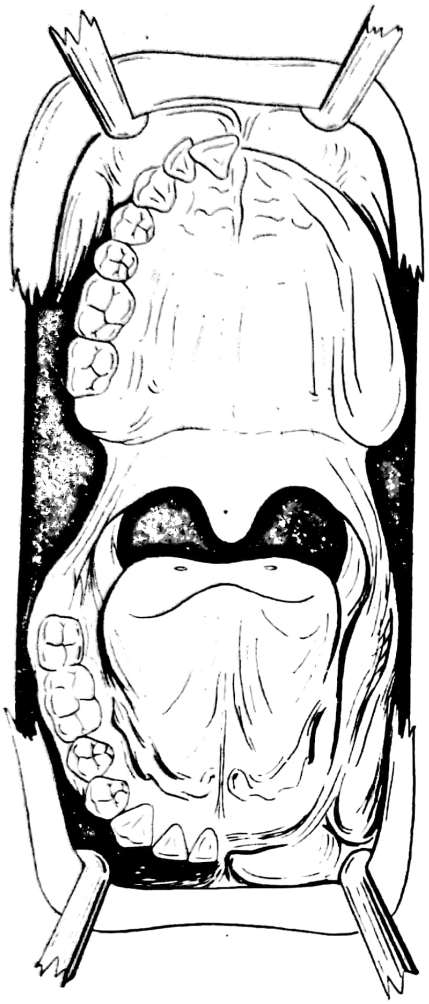

Fig. I.47.

4. EXAMENUL BOLNAVULUI

Examenul bolnavului în stomatologie, ca în orice altă ramură a medicinei este de o importanță esențială. Nu se poate pune un diagnostic corect, nu se poate institui o terapie eficace, fără un examen complet al bolnavului. Pare paradoxal, dar în stomatologie, examinarea este subestimată sau este făcută superficial de către mulți practicieni. Deși acest lucru are la bază cauze obiective, dintre care cel mai important este factorul de aglomerare, trebuie să se reconsidere această primă fază de tratament.

În timpul examinării, se stabilește o relație directă între medic și bolnav, care poate influența hotărîtor întregul mers al tratamentului.

Ambianța oferită de cabinetul de stomatologie, modul în care se discută cu bolnavul sînt factori de care trebuie să se țină seama pentru a se obține o colaborare perfectă. În același sens trebuie să conlucreze și asistenta din cabinet pentru liniștirea și încurajarea bolnavului în anumite stări anxioase.

Pentru efectuarea unui tratament stomatologic concludent sînt necesare cîteva condiții, obligatorii și anume:

— examinarea să se facă în condiții de vizibilitate cît mai bună;

— să se utilizeze toate mijloacele de investigație directe și indirecte și să se materializeze prin scheme sinoptice situația morfopatologică găsită, ca în acest fel să poată fi discutată cu bolnavul;

— vizibilitatea asupra regiunii de examinat să fie asigurată de o iluminare cît mai bună, cu ajutorul lămpii unitului, cu lampă intrabucală, oglindă concavă, lampă frontală și bineînțeles prin așezarea bolnavului pe fotoliul dentar într-o poziție accesibilă. Poziția bolnavului variază în raport cu arcada care se examinează: pentru arcada inferioară va avea o poziție mai apropiată de verticală, pe cînd pentru arcada superioară el va avea o poziție ușor înclinată spre spate;

Scanned with OKEN Scanner

— instrumentarul obișnuit pentru examenul direct, compus din oglindă, sondă și pensa dentară să fie totdeauna la îndemînă.

Înaintea oricărei examinări se face toaleta cavității bucale cu ajutorul jetului de apă de la unit, pentru îndepărtarea resturilor alimentare din spațiile retentive și placa dentară de pe suprafața smalțului. În felul acesta se intră în contact direct cu toate suprafețele coroanei dentare și cu parodonțiul marginal.

Examinarea bolnavului poate să se desfășoare într-o singură ședință sau în mai multe ședințe, dacă sînt necesare și date complementare. Totdeauna la primul contact cu bolnavul se va face și un examen local succint de ansamblu, în scopul orientării interogatoriului și investigațiilor.

În cadrul examenului subiectiv, prin interogatoriu se descoperă motivele solicitării asistenței stomatologice, cu toate că nu totdeauna motivele pentru care vin bolnavii la medic concordă cu tulburarea majoră a aparatului dentomaxilar. În practică trebuie să se țină seama de ambele aspecte, dar să se dea prioritate, de cîte ori este posibil, tulburării care deranjează în primul rînd pe bolnav.

Uneori este necesară cercetarea condițiilor de viață și muncă ale bolnavului, care pot determina sau agrava afecțiunea pe care acesta o prezintă, se vor face investigații și asupra antecedentelor eredocolaterale, în cazurile în care există o anomalie congenitală sau ereditară.

Din antecedentele personale și în special cele bucale se pot afla date importante în legătură cu debutul afecțiunii și fenomenele care au însoțit afecțiunea, precum și eventuale tratamente efectuate anterior.

În cadrul examenului obiectiv se constată situația existentă în momentul prezentării bolnavului la medic, ocazie cu care se studiază regiunea afectată din punct de vedere morfologic și funcțional.

Cercetarea se face prin inspecție, urmărindu-se integritatea, forma, culoarea și poziția coroanelor dinților restanți. Pentru depistarea afecțiunilor mai complexe este necesară palparea cu sonda sau măsurători speciale.

Tot cu ajutorul sondei se controlează sacul gingivodentar, pentru a depista și măsura eventualele pungi patologice parodontale.

Palparea cu sonda se va face cu multă blîndețe, deoarece la cariile profunde se pot provoca dureri insuportabile, iar în sacul gingival leziuni cu sîngerări.

Valoarea dinților devitali se poate aprecia și prin percuția cu mînerul sondei. Din această examinare se pot trage concluzii asupra biologiei parodontale după reacția bolnavului și după sunetul produs. Astfel la percuție, dinții cu parodontopatii acute sînt dureroși, iar dinții cu leziuni cronice parodontale produc un sunet mat.

Valoarea parodontală se mai poate stabili și după gradul de mobilitate a dinților, constatată fie cu ajutorul pensei, fie cu ajutorul degetelor.

Radiografiile dentare completează examenul clinic direct, în privința rădăcinii dintelui și a țesuturilor periradiculare de susținere. În cazul în care se prevede aplicarea unei coroane de substituție, radiografia oferă relații asupra lungimii și formei rădăcinii și asupra existenței și calității tratamentului endodontic. De asemenea, radiografia ne oferă relații și asupra paralelismului dintre rădăcinile viitorilor stîlpi protetici.

Scanned with OKEN Scanner

Examenul ocluziei trebuie făcut cu mare atenție, deoarece modificările morfologice sînt uneori minime și consecințele lor ocluzale sînt foarte discrete și greu perceptibile pentru un ochi neexersat.

Se examinează modul de angrenare cuspidian, recomandîndu-se bolnavului să înghită, pentru a fi siguri de centricitatea poziției mandibulare. Se controlează eventualitatea unor contacte premature, obturații înalte, proteze incorecte, dinți parodontotici migrați etc.

Articularea dintre dinții arcadelor maxilară și mandibulară se examinează în cele trei poziții excentrice : în propulsie pînă la contact incisiv cap la cap și în lateropropulsie dreaptă și stîngă pînă în poziție de contact canin-canin.

Lipsa unor contacte multiple sau minimale, blocaje prin extruzia sau egresiunea unor dinți fără antagoniști, migrațiile orizontale, constituie elemente de dezechilibru, care vor fi rezolvate în cadrul tratamentului preprotetic și protetic.

Se examinează dimensiunea verticală în poziție de ocluzie centrică sau de intercuspidare maximă a dinților existenți pe cele două arcade, care se numește înălțimea fizică a ocluziei și dimensiunea verticală în poziție de repaus mandibular, denumită înălțimea fiziologică a ocluziei.

Prima poziție se examinează recomandînd bolnavului să închidă (nu „să muște") în poziția de obișnuință. Dacă pacientul nu-și găsește cu ușurință această poziție, va fi sfătuit să facă o deglutiție, rămînînd apoi cu dinții în contact maxim. Uneori este necesar să se exercite o împingere posterioară puternică cu policele asupra mentonului sau presiuni cu ambele mîini asupra maseterilor, pentru a forța pacientul să închidă în poziția de intercuspidare maximă.

Dimensiunea verticală se măsoară de obicei între baza nasului și gnation, dar poate fi reperată și între alte două puncte — indiferente — unul situat pe maxilar și altul pe mandibulă.

În poziția de repaus, între cele două arcade este un spațiu care variază de la om la om între 1—11 mm, dar care are o medie de 2—3 mm. Examinarea acestui „spațiu de inocluzie" se face atît între incisivi, cît și între dinții laterali. La un spațiu de 3 mm incizal corespund 2 mm între premolari și 1 mm între molari.

La oamenii cu ocluzii adînci, spațiul de inocluzie în poziția de repaus este mare, ajungînd la 4—8 mm.

Constatarea unui spațiu de inocluzie, care depășește 3 mm, poate constitui un element de diagnostic al coborîrii ocluziei. Consecința terapeutică care urmează este necesitatea înălțării ocluziei cu ocazia tratamentului protetic. Practic, aprecierea în milimetri a acestui spațiu interocluzal de repaus este dificilă și aproximativă atît prin obținerea poziției de repaus, cît și prin tehnica de măsurare. Pentru a determina pacientul să-și plaseze mandibula în repaus, acesta va executa cîteva diglutiții, după care firesc se va opri prin oboseală în repaus fiziologic. O altă metodă este de a invita pacientul să deschidă gura la maximum și să rămînă astfel 1—2 minute, după care oboseala musculară îl va obliga să intre în repaus. Măsurarea se poate face cu un compas direct între dinții celor două arcade. Silverman propune următoarea tehnică : se cere pacientului să închidă în ocluzie

Scanned with OKEN Scanner

maximală şi apoi se trasează o linie cu creionul pe incisivul inferior, acolo unde este situată marginea incizală a centralului superior. Apoi pacientul trece în poziţia de repaus şi i se trasează o nouă linie pe acelaşi dinte, acolo unde s-a deplasat marginea incisivului central. Distanţa dintre cele două semne orizontale, măsurată în milimetri, reprezintă spaţiul de inocluzie. Utilizarea acestei tehnici este posibilă numai la pacienţi care au prezenţi incisivii şi o ocluzie psalidodontă sau adîncă.

După examinarea dinţilor restanţi, se examinează cîmpul protetic mucoosos. Prin inspecţie, se poate deduce din coloraţia mucoasei, calitatea trofică a acestui ţesut. Mucoasa de culoare palidă, dovedeşte o circulaţie deficitară şi atrage atenţia asupra necesităţii despovărării de presiuni directe în cadrul protezării.

Prin palpare se poate deduce gradul de rezilienţă a mucoasei şi necesitatea unor tehnici de amprentare specială şi a unor elemente de întrerupere a forţei la protezele parţiale mobilizabile. Rezilienţa se apreciază prin apăsare cu un *fuloar*, cu mînerul sondei sau cu degetele.

Examenul bucal nu ne oferă totdeauna posibilitatea unei aprecieri reale privind morfologia cîmpului protetic. Din această cauză, examenul pe pacient se completează cu cel al modelelor de studiu aşezate în relaţii corecte. Modelele de studiu ne dau posibilitatea să privim cîmpul protetic şi mai ales dinţii din toate direcţiile şi să descoperim zonele retentive sau neretentive. Se poate măsura gradul de egresiune, extruzie, înclinare şi intercuspidare, în vederea pregătirilor preprotetice pentru a obţine stîlpi valoroşi şi un plan de ocluzie echilibrat. Pe modelele de studiu se poate demonstra bolnavului starea arcadelor dentare şi se poate discuta soluţia de tratament cu care trebuie să fie de acord.

În situaţiile cu dezechilibrări ocluzioarticulare grave, o radiografie a articulaţiei temporomandibulare poate orienta diagnosticul şi mai ales planul de tratament.

La bolnavii cu edentaţii în regiunea frontală şi cu malocluzie care ar trebui rezolvate prin metode protetice, fotografii de faţă şi profil sînt necesare atît pentru orientarea în tratament, cît şi pentru stingerea eventualelor conflicte. Aceste conflicte ar putea rezulta în urma unor tratamente neapreciate de pacient, dar motivate din punct de vedere biomecanic.

Unele tratamente protetice necesită suprasolicitarea organismului bolnavului care poate agrava îmbolnăvirile preexistente cronice sau declanşa îmbolnăviri acute. Din acest punct de vedere este bine să se înregistreze date privind tensiunea arterială, timpul de sîngerare şi coagulare, glicemia şi alte constante fiziologice care răspund stărilor de suprasolicitare.

După un examen clinic al edentatului parţial, care poate să dureze de la o singură şedinţă de 10—15 minute, în cazurile cele mai simple, pînă la cîteva şedinţe în cazurile foarte complicate, trebuie să se obţină elementele cele mai importante pentru stabilirea diagnosticului şi a planului de tratament. Diagnosticul trebuie să fie sintetic şi să cuprindă întinderea afecţiunii, profunzimea, tulburările funcţionale şi complicaţiile apărute.

Pentru uşurinţa sintezei examenului clinic, pentru planul de tratament şi pentru urmărirea ştiinţifică a bolnavului, toate datele rezultate se vor înscrie într-o fişă clinică.

Scanned with OKEN Scanner

CONCEPEREA PLANULUI DE TRATAMENT

Potter şi Adams criticau vehement, cu cîţiva ani în urmă pe medicii care lăsau pe seama tehnicienilor dentari să conceapă singuri protezele parţiale, oferindu-le pentru aceasta numai modelele din gips, fără alte indicaţii biologice. Este posibil, după părerea autorilor citaţi, ca stomatologii să nu cunoască suficient de bine procedeele tehnice şi, din această cauză, să nu conceapă tot ei planul protetic sau să nu aibă timpul material pentru aceasta, fiind prea ocupaţi cu execuţiile tehnice clinice ale tratamentelor. Această practică, influenţează uneori negativ calitatea biologică a tratamentelor şi nu dă posibilitatea ca medicii să judece planul de tratament după experienţa lor clinică.

În acest sens Potter şi Adams au deplină dreptate, deoarece experienţa clinică nu se formează decît dacă se urmăresc îndeaproape şi în timp îndelungat rezultatele protezelor aplicate în cavitatea bucală. Tehnicienii dentari, prin natura muncii lor, nu au cum să urmărească evoluţia tratamentelor efectuate şi deci nu au posibilitatea să-şi formeze o experienţă clinică.

Autorii ajung la concluzia că proteza parţială nu oferă toate calităţile terapeutice posibile şi că se va pune la punct destul de greu, atît timp cît planul protetic va fi conceput numai de către tehnicienii dentari, fără să colaboreze la aceasta şi clinicienii.

J. R. Friedman afirmă, în 1958, că protezele parţiale mobilizabile, aşa cum se execută ele în mod curent, fac mai mult rău decît bine şi că acestea ar fi bune numai cînd nu există posibilităţi pentru tratamentul edentaţiei parţiale cu ajutorul protezelor fixe.

Sîntem şi noi de părere că protezele parţiale şi-au dobîndit o reputaţie atît de proastă, pentru faptul că în multe servicii stomatologice sînt concepute de către tehnicienii dentari, care nu pot să extragă relaţii legate de fiziologia şi patologia cazului respectiv numai din examinarea modelelor de gips. Din această cauză, ei execută proteze parţiale tip, la care predomină calităţile mecanice, fiind copiate uneori după reclamele comerciale ale laboratoarelor sau fabricilor de produse dentare.

Scanned with OKEN Scanner

Swenson consideră că pierderea unui dinte din arcada dentară este egală cu fracturarea unui dinte de la o roată dințată dintr-o mașină complexă. Aceasta se simte imediat în angrenajul defectuos dintre restul roților, putînd provoca o uzură timpurie prin suprasolicitare, întreaga mașină deteriorîndu-se mult mai repede.

Comparația este parțială, deoarece edentația se manifestă într-un mecanism biologic, iar piesa mecanică, adică proteza cu care se restaurează arcadele dentare întrerupte, trebuie să refacă atît aspectul morfologic, cît și pe cel funcțional-biologic.

Din această cauză, proteza dentară trebuie să fie confecționată după un plan biologic și mecanic, în care să existe corelații cu toate organele și țesuturile componente ale aparatului dentomaxilar, în vederea integrării ei totale fără nici o dificultate.

Dacă se ține seama de numărul impresionant al variantelor clinice de edentație, de varietatea protezelor dentare și de condițiile tehnologice care intervin, se înțelege cît de dificil este să concepi un plan de tratament protetic ideal, pentru fiecare caz în parte. Pe lîngă dificultățile clinice și tehnice, în conceperea planului protetic individualizat intervine și capacitatea specialistului cu experiența și logica sa.

Ținînd seama de caracteristicile clinice și tehnice ale tratamentului edentației parțiale cu ajutorul protezelor mobilizabile sau cu ajutorul protezelor fixe, în cele ce urmează vor fi prezentate separat principiile și concepția planurilor pentru cele două tipuri de protezare.

A. PLANUL DE TRATAMENT CU PROTEZE MOBILIZABILE

Elaborarea unui plan protetic individual cu ajutorul protezelor mobilizabile este într-adevăr o probă extrem de dificilă, deoarece pentru aceasta este necesar ca specialistul să cunoască în amănunt morfofiziopatologia aparatului dentomaxilar și să cunoască mecanismul de stabilizare și adaptare biologică a protezelor.

Poate că numai în elaborarea tratamentului anomaliilor dentomaxilare mai este necesar un așa de mare volum de cunoștințe și corelații biologice și mecanice, cum este necesar în conceperea planului protetic al edentațiilor parțiale.

Din deceniul al 3-lea al secolului nostru încep preocupările de modernizare a protezei parțiale, urmare cărora se aplică treptat, metodele prin care să se asigure un grad mai mare de confort, să fie cît mai funcționale și cît mai profilactice față de țesuturile subiacente.

Predecesorii noștri au fost solicitați să reducă cît mai mult din placa palatinală și din cea linguală, ajungîndu-se pînă la urmă la o scheletizare, prin bare de legătură între elementele componente ale protezelor parțiale. Pe măsură ce se reducea din baza protetică, pentru a se elibera o suprafață cît mai mare din cîmpul protetic, se pierdea din capacitatea de stabilitate pe care o aveau uneori protezele parțiale întinse. În paralel s-au dezvoltat și mijloacele de stabilizare, s-au conceput mecanisme din ce în ce mai precise,

Scanned with OKEN Scanner

dar și mai complicate, cu ajutorul cărora să se echilibreze protezele scheletate.

În 1931, P. Housset a publicat studii interesante în legătură cu protezele decoletate imaginate de el, aducînd precizări asupra zonelor utilizabile și neutilizabile din cîmpul protetic.

Dubecq a publicat, împreună cu Benoit, în „Enciclopedia medico-chirurgicală" (1955), studii importante privind echilibrul protezelor scheletate. Ei au calculat direcția și intensitatea forțelor de rezistență oferite de dinții-stîlpi și au arătat posibilitățile de compensare și asigurare a echilibrului protetic.

Planul protetic propus de Dubecq și Benoit este foarte aproape de cel ideal, însă pentru elaborarea lui, clinicienii ar trebui să facă multe calcule matematice, geometrice, statice și de dinamică, pentru care ar trebui să posede cunoștințe în aceste domenii și să dispună de mai mult timp pentru examinarea și conceperea planului de tratament. Din aceste motive, proiectele lui Dubecq și Benoit au mai mult interes teoretic decît practic.

J. Savoyet și G. Doucet, în „Traseul protezelor mobile moderne", articol apărut în „*Revue française d'Odontostomatologie*" (1965), au îmbinat principiile lui P. Housset cu cele ale lui Dubecq și Benoit într-o formă cu foarte mult conținut practic.

De la Housset au reținut, pe de o parte, zonele neutilizabile din cîmpul protetic (papila incisivă, rafeul median, vălul palatin, zonele Schröder, inserțiile musculare ale bridelor și frenurilor), iar pe de altă parte, zonele utilizabile din punct de vedere protetic (dinții restanți, punctele de contact interdentar, crestele alveolare, o parte din bolta palatină, tuberozitatea maxilară și tuberculul piriform).

De la Dubeck și Benoit au luat metoda de echilibrare statică și dinamică a protezei, prin neutralizarea forțelor de presiune cu ajutorul forțelor de rezistență oferite de dinții-stîlpi și de restul țesuturilor cavității bucale.

J. Savoyet și G. Doucet consideră echilibrarea dinamică a protezei, numai prin extinderea sprijinului pe mai mulți dinți-stîlpi și prin reducerea volumului dinților artificiali sau prin măsuri care să despovăreze osul alveolar, măsuri bine puse la punct de Ackermann.

Cu toate greutățile prezentate anterior se pot întocmi totuși proiecte de proteze parțiale individualizate, dacă se au în vedere următoarele obiective de ordin morfofuncțional, profilactic, igienic și mecanic :

— presiunile captate de dinții artificiali în momentul ocluziei să fie repartizate la țesuturile cîmpului protetic într-un mod cît mai fiziologic și să fie transmise pe cît posibil prin intermediul sistemului dentoparodontal ;

— proteza concepută să fie stabilă față de cîmpul protetic atît static, cît și dinamic. În timpul exercitării funcțiilor, să nu se desprindă, să nu se înfunde, să nu se deplaseze orizontal și să nu basculeze ;

— proteza aleasă să acopere o suprafață cît mai redusă din cîmpul protetic și să ocupe cît mai puțin volum din cavitatea bucală, pentru a asigura un grad mărit de confort bolnavului ;

— nici unul din elementele protezei să nu vină în contact direct cu țesuturile parodontale marginale și să nu acopere regiunile funcționale ale cîmpului protetic ;

Scanned with OKEN Scanner

— protezele concepute cu elemente în regiunea anterioară a cîmpului protetic să fie cît mai simetrice, pentru a favoriza adaptarea fonetică în cel mai scurt timp;

— protezele concepute pentru regiunea frontală să realizeze o restaurare cît mai fizionomică;

— protezele finite să fie rezistente din punct de vedere mecanic şi inofensive din punct de vedere fizico-chimic pentru ţesuturile cu care vin în contact;

— forma şi prelucrarea protezelor finite să permită întreţinerea igienei cu uşurinţă;

— proiectul ales să poată fi materializat în condiţiile economice şi tehnice de care dispune serviciul respectiv;

— protezele alese să fie identice în formă şi dimensiune cu protezele purtate anterior, în măsura în care acestea au fost corectate şi au dat depline satisfacţii bolnavului;

— protezele confecţionate să se poată eventual recondiţiona, dacă după un anumit timp apar mici defecţiuni, cum ar fi pierderea unui dinte-stîlp, fracturarea unor croşete sau înfundarea şeilor terminale.

Unele dintre aceste obiective se pot rezolva prin metode şi tehnici obişnuite, care nu pun probleme deosebite şi sînt realizabile în majoritatea cazurilor de edentaţie parţială.

Altele, însă, sînt condiţionate de analiza temeinică a cîmpului protetic, de cunoaşterea tuturor posibilităţilor protetice şi de confruntarea lor, pentru a se alege proiectul cel mai individualizat cazului respectiv.

Dintre toate obiectivele care urmăresc individualizarea tratamentului, se pare că stabilizarea protezelor reprezintă pentru stomatolog obstacolul cel mai greu, peste care se trece în general destul de dificil. Aceasta, deoarece protezele mobilizabile sînt solicitate permanent de forţe variabile ca intensitate şi direcţie care tind să le disloce de pe cîmpul protetic.

Studiul tendinţelor de deplasare a protezelor se face imaginativ, considerînd proteza formată numai din arcadele dentare artificiale şi din elementele de legătură, fără nici un element de stabilizare.

Cauzele principale care provoacă mobilizarea protezelor sînt determinate de presiunea ocluzală, de greutatea lucrării, de mobilitatea părţilor moi care vin în contact cu protezele şi de tracţiunea ce o exercită alimentele lipicioase.

Deplasările rezultate din acţiunea acestor factori sînt de cele mai multe ori complexe. Pentru a fi expuse, noi le-am descompus schematic, în : deplasări verticale, deplasări orizontale şi deplasări de rotaţie în jurul unui punct fix sau al unui ax.

Pentru frînarea sau reducerea parţială a acestor mişcări intervin, pe de o parte, condiţiile morfofiziologice ale cîmpului protetic caracteristice fiecărui bolnav, şi pe de altă parte, mijloacele fizice şi mecanismele simple sau complexe, concepute şi aplicate la proteză. Indicaţia tipurilor de mecanisme protetice şi capacitatea lor de stabilizare depind de aspectul

Scanned with OKEN Scanner

cîmpului protetic, de ingeniozitatea protezistului, precum şi de condiţiile materiale de care dispune serviciul de stomatologie respectiv.

Numai cu un astfel de raţionament se poate aprecia şi preveni instabilitatea dinamică şi se pot alege mijloacele cele mai eficiente de stabilizare.

1. DEPLASĂRILE VERTICALE ŞI POSIBILITĂŢILE DE STABILIZARE A PROTEZELOR MOBILIZABILE

Deplasările verticale ale protezelor mobilizabile sînt cunoscute din cele mai vechi timpuri, iar frînarea acestor deplasări, a constituit preocuparea principală a specialiştilor. Acestea pot fi orientate în sens gingivo-ocluzal, determinînd desprinderea protezelor de pe cîmpul protetic, sau pot fi orientate în sens ocluzo-gingival, determinînd înfundarea protezelor pe cîmpul protetic.

Cînd se desprind protezele parţiale?

Protezele parţiale se desprind de pe cîmpul protetic cînd nu s-au prevăzut elemente de stabilizare în acest scop şi cînd acţionează asupra lor forţele mobilizatoare determinate de alimentele lipicioase, de greutatea pieselor protetice şi de deplasările părţilor moi periprotetice.

— Alimentele lipicioase, cum ar fi caramelele, macaroanele, magiunurile şi mai toate preparatele care au în compoziţia lor făinoase, pot degaja forţe de tracţiune foarte puternice. Autorii americani atrag atenţia asupra gumei de mestecat (chewinggum) care are rol în desprinderea protezelor, mai ales cînd dinţii artificiali sînt confecţionaţi din acrilat.

— Greutatea pieselor protetice determină desprinderea acestora numai cînd sînt aplicate la maxilar. Dintre materialele utilizate în confecţionarea protezelor parţiale, cea mai mare greutate specifică o are aurul platinat; cel mai uşor este acrilatul şi într-o poziţie intermediară se află cromcobaltul. Din cauza volumului protezelor acrilice, care este mai mare de aproximativ 15 ori decît volumul protezelor scheletate, rezultă că protezele din crom-cobalt sînt cu mult mai uşoare decît cele din acrilat.

— Părţile moi periprotetice antrenează o dată cu mobilizarea lor şi desprinderea protezelor de pe cîmpul protetic. Limba, în special, are o activitate motorie permanentă şi poate să desprindă protezele inferioare cînd acestea sînt voluminoase şi reduc din spaţiul oral. Muşchii buccinator şi orbicularul buzelor, pot desprinde protezele cu versantul vestibular al şeilor modelat convex (fig. 48). Milohioidienii care se contractă de aproximativ 2 500 de ori pe zi în deglutiţie ridică protezele inferioare cu şei prea adînci lingual. De asemenea, frenul buzelor şi al limbii cu inserţie înaltă pe creasta alveolară pot determina desprinderea protezelor cînd aceste formaţiuni sînt acoperite de marginile şeilor.

Muşchii şi ligamentele care se inserează în regiunea tuberozităţii maxilare şi a tuberculului piriform pot desprinde protezele extinse prea mult distal, în momentul deschiderii exagerate a gurii (fig. 49).

Scanned with OKEN Scanner

Uneori, mucoasa planşeului bucal sau mucoasa vestibulară face pliuri longitudinale pe creasta alveolară atrofiată şi determină mobilizarea protezei.

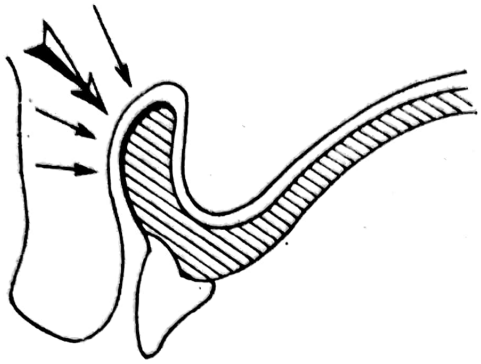

Fig. I.48. — Modelaj incorect al versantului protezei.

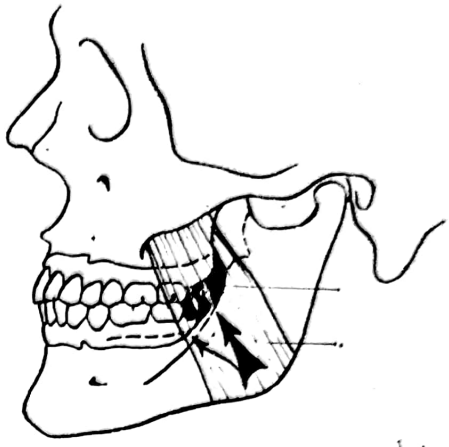

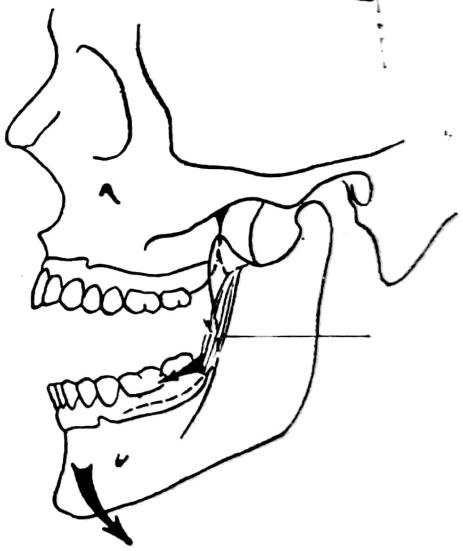

Fig. I.49. — Desprinderea protezei prin acţiunea muşchilor, în reg. distală.

Cum se frînează desprinderea protezelor parţiale?

Protezele parţiale mobilizabile se pot desprinde involuntar sub acţiunea factorilor prezentaţi mai sus, dar trebuie să se desprindă şi voluntar, pentru a permite asigurarea igienei bucale sau pentru relaxarea ţesuturilor subiacente.

Mijloacele de stabilizare în sens vertical trebuie să frîneze desprinderea involuntară, dar să lase libertate totală desprinderii voluntare. Forţa mijloacelor de reţinere trebuie să fie ceva mai puternică decît forţa de desprindere involuntară, diferenţiere care se stabileşte numai pe baza experienţei clinice.

Scanned with OKEN Scanner

Unele dintre mijloacele de frînare sînt condiţionate de morfologia şi fiziologia aparatului dentomaxilar, altele sînt fizice, iar cele mai multe sînt mecanice, sub formă de croşete sau dispozitive speciale.

Există posibilitatea de a se acţiona direct şi selectiv contra cauzelor care provoacă desprinderea involuntară a protezelor parţiale. Astfel, pentru a contracara acţiunea alimentelor lipicioase, se realizează suprafeţele externe ale protezelor cît mai neretentive şi cît mai bine lustruite. În acelaşi scop nu se utilizează premolari şi molari artificiali globuloşi, ci dinţi care au formă cilindrică. Nu se realizează spaţii triunghiulare retentive sub punctul de contact interdentar şi nu se modelează anatoform gingia artificială în zonele laterale, deoarece aici nu sînt necesare detalii fizionomice. Lustruirea protezelor trebuie să fie excepţională, îndepărtîndu-se periodic chiar, depunerile de tartru, pentru a nu se favoriza aderenţa alimentelor lipicioase.

Braţele croşetelor, în special cele divizate, pot constitui uneori zone retentive, de care se agaţă alimentele lipicioase, de aceea vor fi cît mai apropiate de ţesuturi.

Cînd nu se pot evita retenţiile protetice, este bine să se atragă atenţia bolnavilor să folosească mai puţin alimentele lipicioase şi să-şi realizeze un autocontrol în momentul masticaţiei.

Contra forţei gravitaţionale, care intervine nefavorabil numai la protezele maxilare, se utilizează materiale cu greutate specifică cît mai mică şi se concep elementele protezei de grosime şi lăţime minimă, în limitele rezistenţei mecanice. Se urmăreşte ca şi elementele de legătură ale protezei să fie plasate în vecinătatea croşetelor dentare.

La mandibulă, greutatea protezelor asigură în prima perioadă o oarecare stabilitate pe cîmpurile protetice deficitare. La protezele mandibulare vechi se mai găsesc încă bucăţi de plumb sau amalgam, introduse în interiorul bazei, pentru a-i mări greutatea. În vremea cauciucului vulcanizat, fabricanţii vindeau sorturi de cauciuc amalgamat, cu recomandare pentru protezele mandibulare. Rezultatele, aparent mulţumitoare la început, erau urmate de dezastre biologice, deoarece construcţiile grele acţionează nociv asupra osului mandibular, producînd atrofii foarte grave.

Contra forţelor de dislocare provocate de părţile moi se pot lua unele măsuri în proiectarea şi confecţionarea protezelor, încît aceste forţe să aibă o acţiune negativă cît mai redusă.

În general, se va urmări să se realizeze spaţiul oral cît mai larg, mai ales la edentaţii vechi neprotezaţi, la care partea linguală a şeilor să nu împiedice deplasarea limbii. În dreptul premolarilor şi frontalilor, versantul lingual al şeii să fie ca un locaş deschis ocluzal, din care limba să se ridice fără să antreneze proteza, iar în dreptul molarilor poate să fie uşor concav, deoarece baza limbii se mobilizează într-o amplitudine mai mică (fig. 50).

Versantele vestibulare şi orale ale şeilor să nu fie prea convexe, deoarece o parte din forţele rezultate prin contracţia muşchilor ar apăsa pe proteză în direcţie nefavorabilă, provocînd desprinderea ei de pe cîmpul protetic (fig. 51). Trebuie reţinut că orice modelaj în exces se adaugă sigur la greutatea protezei, fără să contribuie cu nimic la stabilizarea ei.

Scanned with OKEN Scanner

Extinderea șeilor protezelor cu sprijin mucozal și mixt poate să fie făcută la maximum, fără a depăși însă mucoasa fixă, lăsînd libere formațiunile mobile și inserțiile lor pe creastă pentru a nu antrena în deplasarea lor și proteza.

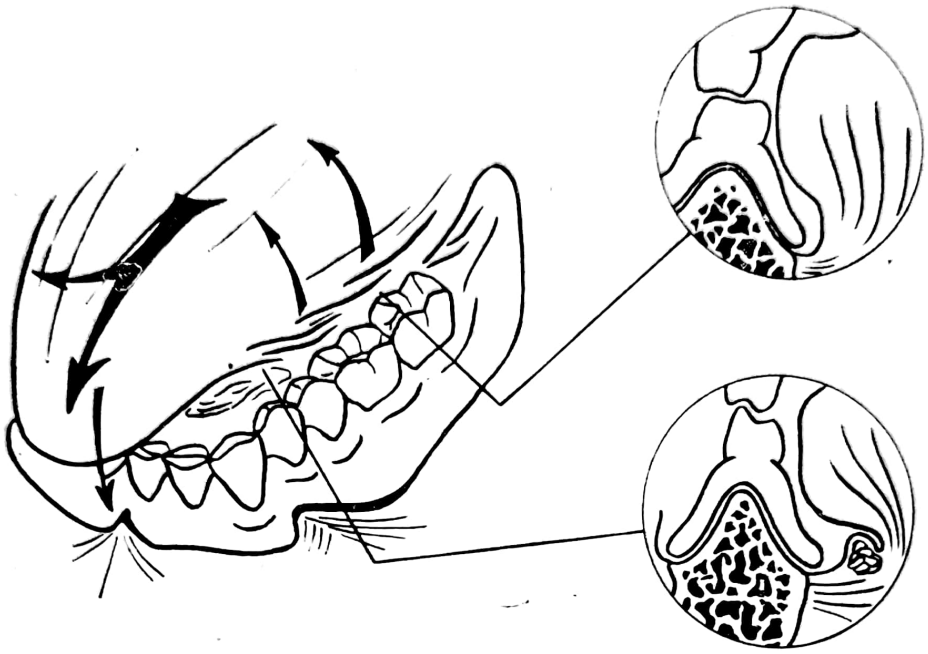

Fig. I.50. — Modelarea versantului lingual.

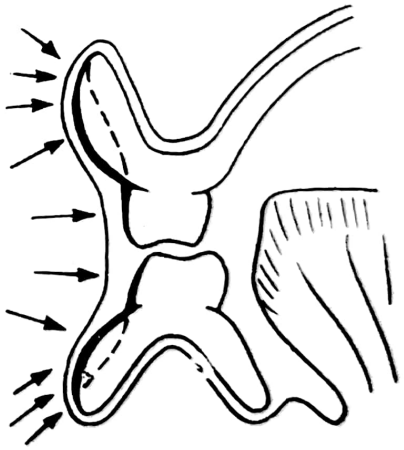

Fig. I. 51. — Modelajul versantelor vestibulare la protezele acrilice, linia punctată modelaj corect.

În privința pliurilor formate pe creasta alveolară de către mucoasa planșeului sau vestibulului există mai multe teorii : unii susțin întinderea sau împingerea spre periferie a acestor formațiuni în momentul amprentării iar alții, la care ne raliem și noi, recomandă excizia modelatoare a tuturor țesuturilor în exces înainte de protezare.

Dintre mijloacele fizice cu rol în stabilizarea protezelor parțiale, numai adeziunea este utilă și aceasta într-o mică măsură, la protezele maxilare. Adeziunea este determinată de forțele de atracție intermoleculară care se opun la separarea a două suprafețe plane puse în contact

Scanned with OKEN Scanner

intim, între care există un film de lichid subțire. Ea este provocată prin capilaritate și este condiționată de gradul de umezire a celor două suprafețe (Dubecq și Benoit).

În cazul nostru, bolta palatină și suprafața mucozală a protezei realizează cele două suprafețe paralele, iar saliva reprezintă lichidul care asigură adeziunea lor. Forța de adeziune este proporțională cu suprafața de contact și cu relieful acesteia. Pentru o boltă plată și întinsă, adeziunea este mult mai mare decît pentru o boltă ogivală.

Forța de adeziune nu trebuie neglijată la protezele parțiale terminale și la protezele întinse, mai ales cînd condițiile morfologice sînt favorabile pentru aceasta și cînd condițiile pentru aplicarea mecanismelor de stabilizare sînt defavorabile.

Presiunea atmosferică oferă o altă forță de stabilizare a protezelor, rezultată din aplicarea intimă a două corpuri unul lîngă altul, cînd între suprafețele de contact s-a făcut vid. Pentru protezele parțiale, acest fenomen se obține numai cînd placa palatinală a realizat o cavitate numită camera cu vid (fig. 52). Eficacitatea acestui artificiu nu este decît temporară, deoarece datorită vidului apare exsudația de lichid interstițial, care echilibrează în scurt timp presiunile externă și internă. Unii autori au imaginat autoclavele, camere de vid ce comunică la suprafața externă a protezei printr-o supapă prin care se permite evacuarea totală a aerului din interior. După scurt timp, mucoasa se hiperplaziază și umple această cavitate, făcînd să dispară complet spațiul de vid.

Dispozitivele mecanice de ancorare utilizate contra desprinderii sînt, pe de o parte, brațele elastice ale croșetelor, iar pe de altă parte, mecanismele speciale care acționează prin fricțiune.

Brațele elastice ale croșetelor se plasează în zonele subecuatoriale ale coroanelor, în dreptul retentivităților favorabile, pentru a se opune la toate forțele de dislocare involuntară. Ele cedează numai la tracțiuni voluntare ceva mai mari decît cele determinate de alimentele lipicioase, de greutatea protezei sau de forțele musculare. Calcularea forței de retenție a brațelor elastice se face și în funcție de forțele de rezistență parodontală, în așa fel, încît croșetul să nu acționeze brutal asupra parodonțiului și să provoace mobilizarea dintelui-stîlp.

Cl. Thibault a diferențiat croșetele după calea de acces a brațelor elastice spre zonele retentive, în croșete cu acees dinspre cervical, cum sînt cele divizate. Noi le-am numit croșete care se agață de retentivitate și croșete care se proptesc pe retentivitate, în momentul în care proteza tinde să se desprindă.

Elasticitatea brațelor circulare variază numai în funcție de metal și grosimea lor, pe cînd la croșetele divizate mai intervine în plus și lungimea variabilă a brațelor.

La protezele cu croșete circulare de agățare, îndepărtarea voluntară se face prin tracțiune manuală dirijată în axul de dezinserție.

La protezele cu croșete divizate, îndepărtarea voluntară a protezelor este mai complicată și se face prin împingerea laterală a brațelor și apoi tracționarea protezei în axul de dezinserție.

Scanned with OKEN Scanner

Braţele divizate în formă de T, foarte mult utilizate în laboratoarele industriale, pot fi însă modificate ca poziţie faţă de ecuator, încît să permită o dezinserţie uşoară şi rapidă. În acest scop, una din extremităţile T-ului se plasează deasupra ecuatorului, iar cealaltă sub ecuator. În felul acesta, braţul divizat de proptire încalecă peste ecuator şi devine

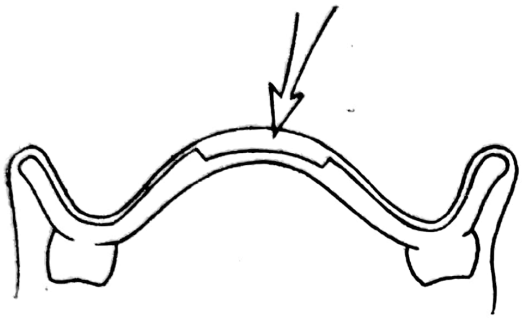

Fig. I.52. — Camera cu vid palatinală.



Fig. I.53. — Modificarea braţului în T.

braţ de agăţare, ca şi braţele circulare, ceea ce permite dezinserţia protezei numai prin mişcări de tracţiune şi nu prin mişcări combinate (fig. 53). Modificarea braţelor divizate este indicată în special cînd dinţii au retentivităţi exagerate sau cînd bolnavii sînt nervoşi şi nu au răbdarea necesară să facă mişcarea complexă de îndepărtare laterală şi de tracţiune.

Calitatea retenţională a croşetelor se alege în funcţie de intensitatea forţelor care tind să desprindă protezele, dar şi de forma edentaţiei. De exemplu, pe dinţii de la extremităţile unei breşe mici se poate face unul din croşete mai retentiv şi altul mai puţin retentiv, iar la dinţii extremităţilor breşelor întinse, ambele croşete trebuie să acţioneze puternic.

Cînd dinţii restanţi nu au valoarea funcţională pentru aplicarea croşetelor şi cînd procesul alveolar este retentiv, se pot aplica croşetele mucozale.

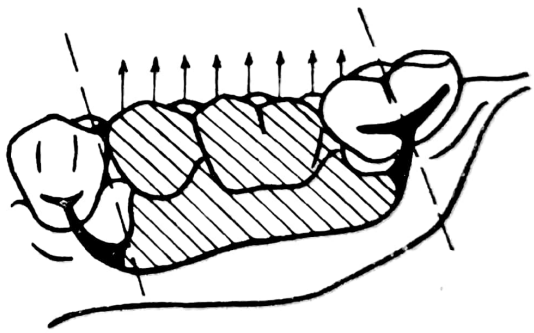

Fig. I.54. — Folosirea înclinării unor dinţi pentru stabilizarea protezelor.

În afară de braţele retentive ale croşetelor dentare sau alveolare, pentru frînarea desprinderii protezelor parţiale pot fi folosite şi dispozitivele mecanice speciale, cum ar fi culisele intra- şi extracoronare sau coroanele telescopate. Retenţia la aceste dispozitive se obţine prin intermediul fricţiunii dintre suprafeţele paralele ale matricei şi patricei sau ale capei şi coroanei telescopice puse în contact intim.

J. P. Renard, J. Piette, G. Fichelle şi noi am observat că protezele prevăzute cu mai multe benzi dentare, aşezate în contact intim cu dinţii



Scanned with OKEN Scanner

restanți, se desprind mult mai greu de pe cîmpul protetic decît protezele fără astfel de conectori. Contactul intim fricțional stabilit între benzi și dinți nu permite dezinserția ușoară involuntară a protezelor, mai ales cînd axul de inserție a fost stabilit cu o oarecare înclinare față de axul vertical.

Uneori, retenționarea protezelor parțiale se obține prin introducerea porțiunii de șa sub retentivitatea proximală a dinților limitanți înclinați. În acest caz, axul de inserție protetică trebuie să fie stabilit paralel cu axul dintelui înclinat. Este posibilă o astfel de concepție, cu condiția ca dinții înclinați să fie bine implantați, iar ceilalți dinți să-și păstreze poziția inițială (fig. 54).

Cînd se înfundă protezele parțiale?

Înfundarea protezelor parțiale este egală cu deplasarea acestora în sens vertical spre creasta alveolară, sub acțiunea presiunilor exercitate în timpul masticației, deglutiției și parafuncțiilor.

Înfundarea depinde de intensitatea presiunii, de suprafața ocluzală care primește presiunea, de suprafața cîmpului protetic acoperită de proteză și de calitatea osului subiacent.

Presiunile exercitate asupra dinților artificiali ajung oricum la osul maxilar și mandibular, numai că între planul ocluzal protetic și osul subiacent există două țesuturi flexibile diferite ca structură, care transmit diferit presiunile. Unul dintre țesuturile interpuse este mucoasa gingivală și palatinală, iar celălalt este parodonțiul. Cu alte cuvinte, nu există diferență de sprijin la protezele mobilizabile, deoarece în final toate se sprijină pe os. Există numai diferențe în privința formei sub care țesuturile intermediare intervin în transferul presiunilor spre os :

— *cînd transferul presiunilor se face prin intermediul mucoasei*, se produce o comprimare a acesteia între suprafețele dure ale protezei și osului, care oprește circulația sanguină pe perioada comprimării ; dacă presiunea este prelungită apare ischemia țesuturilor care în final determină resorbția osoasă ; la presiuni mai mari pot să apară și leziuni ale mucoasei, deoarece aceasta nu prezintă suficientă inervație proprioceptivă care să intervină în procesul reflex de apărare.

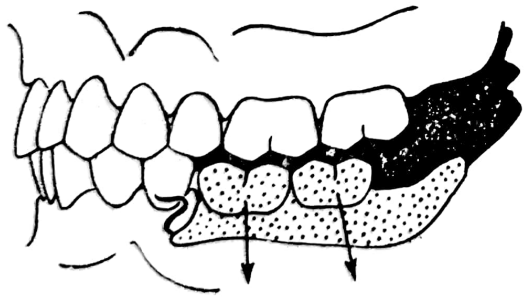

Fig. I.55. — Inocluzie după înfundarea șeii protetice.

Pe măsură ce osul atrofiat se reduce în volum și suprafața mucozală a cîmpului protetic se deplasează, proteza se înfundă.

Dacă există dinți restanți, care mențin relația intermaxilară, înfundarea se constată prin inocluzia dintre dinții artificiali și antagoniștii corespunzători (fig. 55).

Scanned with OKEN Scanner

Dacă dinţii restanţi nu sînt perechi antagoniste, o dată cu înfundarea protezei apare şi reducerea distanţei intermaxilare, adică apare ocluzia coborîtă.

Atrofia osului alveolar, care atrage după sine înfundarea protezei cu sprijin mucozal, depinde de felul cum acţionează şi reacţionează o serie de factori biologici, funcţionali şi mecanici.

Dintre factorii biologici influenţi, amintim structura constituţională a osului, metabolismul general, gradul de osificare şi de vindecare după extracţii, precum şi durata perioadei afuncţionale a osului edentat.

Dintre factorii funcţionali care influenţează atrofia, trebuie luată în consideraţie forţa exercitată de presiunile masticatoare. Aceasta este variabilă cu contracţia musculară caracteristică fiecărui bolnav, cu presiunile interdentare din timpul deglutiţiei, care sînt scurte ca perioade, dar repetate de mai multe ori pe zi, şi cu presiunile parafuncţionale. Bruxismul este un factor favorizant în atrofia osului, deoarece presiunile sînt puternice şi prelungite.

În legătură cu presiunile, majoritatea autorilor au căzut de acord că nu intensitatea este cea mai periculoasă, ci durata presiunilor, căci ea poate determina ischemia ţesuturilor, cu toate urmările ei atrofice.

Dintre factorii tehnico-mecanici care participă în atrofia osoasă amintim : suprafaţa ocluzală a arcadelor dentare artificiale prea întinsă ; suprafaţa şeilor prea redusă, care nu poate să disperseze presiunile pe un cîmp protetic întins ; lipsa de paralelism dintre suprafaţa osoasă cu cea protetică ce împovărează zone reduse ale cîmpului protetic cu presiuni mari ;

— *cînd transferul se face prin intermediul parodonţiului*, presiunile ajung la os sub formă de tracţiuni, favorabile întreţinerii şi dezvoltării osului alveolar. Datorită proprioceptorilor parodontali, care au capacitatea de autoreglare a presiunilor, există garanţia că nu vor interveni tracţiuni exagerate şi nici fenomene patologice asupra osului alveolar.

Protezele concepute cu sprijin parodontal nu se înfundă decît în măsura în care se admite ingresiunea dinţilor-stîlpi ;

—*cînd transferul presiunilor se face pe de o parte prin intermediul parodonţiului iar pe de altă parte prin intermediul mucoasei*, protezele au sprijin mixt. Înfundarea se face parţial, mai mult spre extremitatea mucozală şi mai puţin sau deloc spre extremitatea parodontală a şeii.

În ultimii ani s-au conceput şi încercat cu rezultate limitate protezele fixe sau mobilizabile, sprijinite direct pe os, prin intermediul scheletelor metalice aplicate subperiostal sau prin bonturi cu rădăcini artificiale incluse direct în os. După părerea noastră, în eliminarea frecventă a scheletelor subperiostale, pe lîngă intoleranţa biologică, intervine în mare măsură şi lipsa de echilibrare a presiunilor exercitate de proteză.

Cum se frînează înfundarea protezelor parţiale ?

În această direcţie se urmăreşte fie eliminarea totală a înfundării, fie reducerea acesteia pe cît posibil.

Scanned with OKEN Scanner

Pentru limitarea maximă a înfundării protezelor cu sprijin mucozal trebuie să se aplice următoarele măsuri:

— pregătirea prealabilă a osului inactiv prin masaje şi duşuri alternative, reci şi calde, pentru a rezista la presiunile protetice din prima perioadă de adaptare;

— amprentarea mucoasei sub presiune funcţională;

— extinderea la maximum a bazei protetice, pentru ca presiunile să fie dispersate pe o suprafaţă cît mai mare;

— includerea tuberculului piriform şi a tuberozităţii maxilare sub baza protezei, cunoscîndu-se că aceste formaţiuni au o rezistenţă deosebită la presiuni;

— aplicarea unor dinţi artificiali cu suprafaţă ocluzală mai redusă decît a dinţilor naturali, ajungîndu-se uneori pînă la jumătate din aria celor naturali;

— stabilirea ocluziei perfecte, funcţionale, între dinţii artificiali şi antagoniştii lor din prima şedinţă de adaptare;

— scoaterea protezelor din gură în timpul nopţii sau pe o anumită perioadă din zi, pentru a se echilibra tensiunea din ţesuturi, mai ales cînd proteza stă în contact strîns cu cîmpul protetic. Este bine cunoscut că foarte mulţi dintre bolnavi, determinaţi de oboseală, scot singuri protezele din gură pentru relaxarea ţesuturilor;

— urmărirea îndeaproape a bolnavilor protezaţi, mai ales în primele luni, pentru a rebaza protezele devenite instabile din cauza atrofiei osului.

Cea mai eficientă măsură contra înfundării este însă transmiterea presiunilor de la dinţii artificiali la os, prin intermediul dinţilor restanţi. Sprijinul pe dinţi va fi cu atît mai fiziologic, cu cît vor exista mai mulţi dinţi-stîlpi bine implantaţi şi cu cît presiunile vor fi orientate în axul lor.

Sprijinul dentar se asigură prin mai multe dispozitive mecanice, fixate pe dinţii restanţi şi pe protezele mobilizabile, cum ar fi:

— pintenii ocluzali sau supracingulari, gheruţele incizale, braţele opozante, croşetele încălecate şi toate porţiunile rigide ale croşetelor care se plasează în zona supraecuatorială a coroanelor dentare;

— conectorii dentari sau barele cingulocoronare;

— coroanele telescopate peste cape sau bonturi artificiale;

— culisele intra- şi extracoronare prevăzute cu prag de limitare a înfundării;

— sistemul Dolder.

Pentru a limita înfundarea protezelor cu sprijin mixt, se iau măsuri care privesc atît sprijinul parodontal, cît şi sprijinul mucozal. Calitatea biologică a restaurării depinde de modul în care s-a reuşit apropierea de egalizare a presiunilor transmise osului prin mucoasă cu cele transmise prin parodonţiu.

În acest sens, ruptorii de presiune încearcă să egalizeze rezilienţa mucozală care este în jur de 0,6 mm cu cea parodontală care este în jur de 0,1 mm.

Scanned with OKEN Scanner

2. DEPLASĂRILE ORIZONTALE ŞI POSIBILITĂŢILE DE STABILIZARE A PROTEZELOR MOBILIZABILE

În general, deplasările orizontale sînt mult mai reduse decît deplasările verticale sau decît cele de rotaţie.

Deplasarea orizontală în unele direcţii se face mai uşor, iar în altele ceva mai greu sau deloc, deoarece este frînată de elementele morfologice ale cîmpului protetic.

Protezele mobilizabile se pot deplasa în plan orizontal, în funcţie de forma lor dar şi de tipul de edentaţie. Există deplasări în sens sagital, antero-posterior sau postero-anterior, precum şi deplasări în sens transversal spre dreapta sau spre stînga.

Cînd se mezializează protezele parţiale?

Mezializarea protezelor poate fi determinată de forţele funcţionale ocluzale, de presiunile părţilor moi din vecinătate şi de aspectul cîmpului protetic.

E. Smyde a demonstrat că din contactul tangent al forţelor de masticaţie cu arcul de închidere şi deschidere al gurii rezultă componente meziale care împing proteza spre anterior.

Limba, în timpul multora din contracţiile sale, îşi caută punct fix în regiunea anterioară a cavităţii bucale, exercitînd presiuni mai mici sau mai mari pe proteză, tot în sens anterior.

Rolul cel mai important în mezializarea protezelor îl au totuşi raporturile ocluzale foarte strînse, precum şi angrenajul interdentar incorect. Forţele de mai sus nu pot mezializa protezele decît dacă există şi condiţii morfologice favorabile, adică lipseşte întregul grup dentar frontal şi creasta alveolară este foarte atrofiată sau în edentaţia laterală sau terminală cu creasta alveolară înclinată ascendent spre distal. La mezializarea protezei superioare mai poate contribui supraocluzia frontală realizată cu contact intim între dinţi sau angrenajul invers frontal realizat la protezarea inferioară. În sfîrşit, tonusul mărit al limbii, cum este în macroglosie, asociat cu tonusul scăzut al orbicularului buzelor, cum este la cei cu respiraţie bucală, reprezintă un alt factor de mezializare.

Cum se frînează mezializarea protezelor parţiale?

Frînarea mezializării se obţine asigurîndu-se raporturi intime ale protezei cu elementele morfologice favorabile ale cîmpului protetic şi aplicînd dispozitive mecanice care să acţioneze împotriva acestei deplasări.

La protezele frontale, de exemplu, şeile ar trebui să cuprindă creasta alveolară pînă la baza ei, cînd alte mijloace nu sînt suficient de sigure.

La protezele terminale maxilare trebuie să se cuprindă tuberozităţile şi mai ales faţa lor distală, cînd aceasta este bine exprimată.

Dinţii artificiali la protezele frontale trebuie aşezaţi totdeauna cu uşoară inocluzie sagitală faţă de antagoniştii lor.

Baza protezelor acrilice trebuie să fie cît mai subţire în regiunea anterioară, pentru a nu crea tensiuni permanente în musculatura limbii, care să mezializeze proteza.

Scanned with OKEN Scanner

În edentaţiile terminale cu creasta alveolară ascendentă distal, protezele pot fi frînate din deplasare lor mezială prin contactul intim cu partea distroorală a dinţilor restanţi.

Curba de ocluzie sagitală accentuată poate crea, în momentul ocluziei, componente de forţe orientate spre distal, care să împingă înapoi protezele ce ar aluneca mezial pe o creastă oblică (fig. 56).

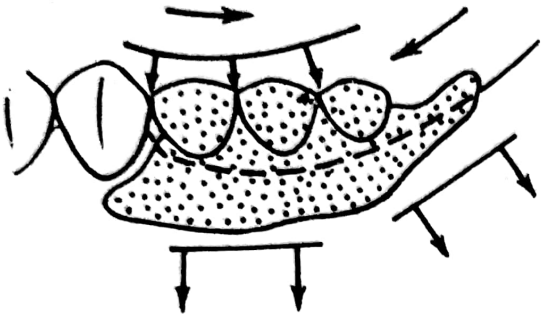

Fig. I.56. — Folosirea curbei sagitale accentuate în stabilizarea protezelor.

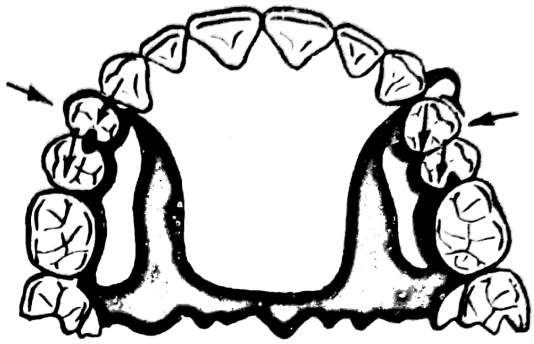

Fig. I.57. — Frînarea mezializării protezelor.

Dintre dispozitivele mecanice care contribuie la frînarea mezializării, amintim porţiunile din croşetele şi benzile dentare ale protezelor frontale aşezate în jumătatea distală a coroanelor dinţilor posteriori (fig. 57) şi benzile dentare supracingulare sau plăcuţei linguale, aşezate pe dinţii anteriori, la protezele terminale.

Cînd se distalizează protezele parţiale?

Distilarea se produce în special în edentaţiile terminale mandibulare cu creasta alveolară descendentă distal şi în edentaţiile terminale maxilare fără tuberozitate; o curbă de ocluzie sagitală accentuată, favorizează distalizarea protezelor terminale mandibulare (fig. 58).

Cum se frînează distalizarea protezelor parţiale?

Frînarea distalizării se obţine:

— prin extinderea şeilor protezelor terminale mandibulare, peste treimea anterioară a tuberculului piriform;

— prin realizarea planului de ocluzie cu curba sagitală inversă, cu concavitatea orientată spre mandibulă, care să descompună forţele verticale în forţe orientate mezial, capabile să frîneze proteza din lunecarea ei distală (fig. 59).

Pe lîngă aceste măsuri care privesc formele protezelor în raport cu morfologia cîmpului protetic, se pot utiliza şi dispozitive mecanice cu ajutorul cărora protezele să fie oprite din cursele lor distale. Astfel de dispozitive sînt braţele croşetelor care încercuiesc spre mezial dinţii restanţi, pintenii ocluzali aşezaţi în fosetele meziale ale dinţilor restanţi şi porţiunile meziale ale benzilor dentare (fig. 60).

Scanned with OKEN Scanner

În unele tratate mai vechi se recomandă benzi dentare aplicate pe fața vestibulară a dinților frontali, recomandare care practic nu cred că ar admite-o vreun bolnav (fig. 61).

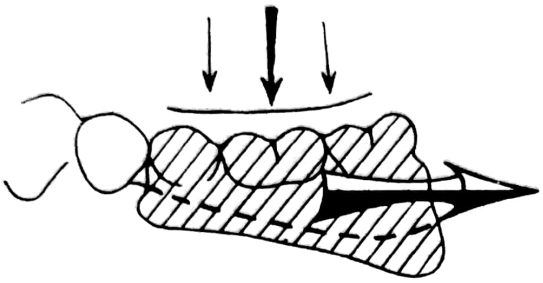

Fig. I.58. — Creasta alveolară mandibulară descendentă distal.

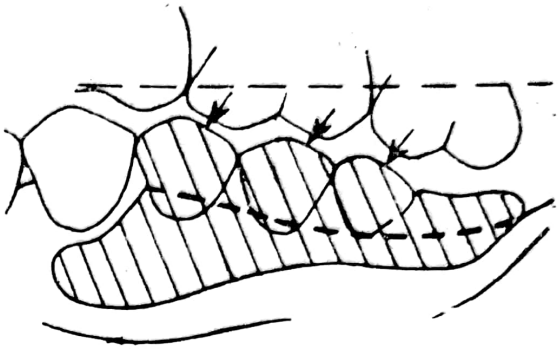

Fig. I.59. — Frînarea distalizării protezei terminale prin planul ocluzal protetic.

Fig. I.60. — Frînarea distalizării prin porțiunile meziale ale crestelor.

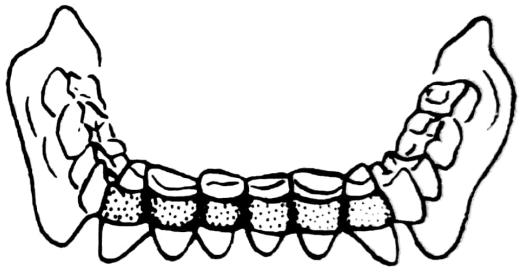

Fig. I.61. — Frînarea distalizării prin benzi vestibulare.

Coroanele telescopate, culisele intra și extracoronare sînt mecanisme eficiente în frînarea distalizării protezelor terminale, atunci cînd există posibilitatea de execuție și de aplicare a lor.

În cadrul mecanismelor speciale, spărgătorii de forțe cu resort, lasă șeilor posibilitatea să facă o mică cursă distală în momentul acțiunii forței degajate în ocluzie și să le reducă în poziția inițială, după încetarea forțelor distalizante. Aceste mecanisme au scopul de a proteja dinții restanți antrenați de deplasarea protezelor instabile.

Cînd se deplasează lateral protezele parțiale?

Numai protezele laterale și terminale se pot deplasa în sens vestibulo-oral stînga-dreapta și numai în condițiile în care crestele alveolare sînt foarte atrofiate. Factorul mobilizator îl constituie masticația cu mișcări de lateralitate și alimentul interpus între suprafețele ocluzale ale arcadelor dentare.

Scanned with OKEN Scanner

Cum se frînează deplasarea laterală a protezelor parţiale?

În condiţiile unor creste alveolare bine conformate, şeile protetice care le îmbracă pe ambele versante se opun în mare măsură la deplasările laterale ale protezelor.

În condiţiile de edentaţii cu creste alveolare atrofiate, frînarea deplasărilor laterale va fi asigurată mai mult prin elemente mecanice de stabilizare, reprezentate de braţele opozante, de pintenii ocluzali şi chiar de braţele elastice ale croşetelor aşezate pe dinţii restanţi.

Pe lîngă acestea, mai intervin conectorii dentari prelungiţi pe un număr mai mare de dinţi, în special la edentaţiile terminale, barele mucozale transversale aplicate în edentaţiile unilaterale, sprijnite pe hemiarcada opusă şi dispozitivele speciale de menţinere de tipul coroanelor telescopate sau culiselor.

3. ROTAŢIA PROTEZELOR PARŢIALE ŞI POSIBILITĂŢILE DE STABILIZARE

Majoritatea protezelor frontale, laterale şi terminale prezintă mişcări de rotaţie în jurul unui ax sau în jurul unui punct fix, cînd nu sînt prevăzute cu elementele corespunzătoare de stabilizare.

Mişcările sînt complexe şi rezultă din combinarea deplasărilor verticale, sagitale şi laterale, pe care noi le-am împărţit în mişcări de basculare şi mişcări de pendulare.

Cînd basculează protezele parţiale?

Bascularea este mişcarea de balans pe care o au unele proteze, în jurul axului situat în dreptul dinţilor-stîlpi (fig. 62).

Această mişcare a fost sesizată şi descrisă încă din 1925 de canadianul Cummer, care a prezentat şi modalitatea de a o frîna prin prelungirile bazei protezei denumite: „degetele lui Cummer".

În ultimul timp, Dubecq a studiat în mod deosebit cinematica protetică şi a prezentat unele soluţii inginereşti în stabilizarea protezelor, referindu-se şi la basculare.

Există basculare în sens sagital, caracteristică protezelor frontale şi terminale şi există basculare în sens transversal, specifică pentru protezele laterale şi terminale.

— *Bascularea sagitală prin desprinderea* extremităţilor libere ale protezelor terminale şi bascularea protezelor frontale este determinată de acţiunea alimentelor lipicioase, de contracţia părţilor moi din jur şi de forţa gravitaţională care se manifestă la extremitatea şeilor. Această mişcare este cu atît mai exagerată, cu cît şaua terminală este mai lungă.

Contra acestei basculări se intervine prin toate măsurile caracteristice frînării desprinderii, la care se adaugă extinderea poligonului de stabilizare în afara poligonului protetic.

În mică măsură mai intervin şi braţele elastice ale croşetelor deschise edental.

Extinderea poligonului protetic se obţine prin braţele opozante prelungite cu pinteni ocluzali aşezaţi cît mai la distanţă de edentaţie, prin

benzi coronare şi supracingulare prelungite pe dinţii anteriori la protezele terminale sau pe cei posteriori la protezele frontale, prin plăcuţe linguale şi prin prelungiri speciale, numite degetele Cummer (fig. 63). În literatura de specialitate, toate aceste dispozitive contrabasculante sînt cunoscute sub denumirea de elemente de menţinere indirecte.

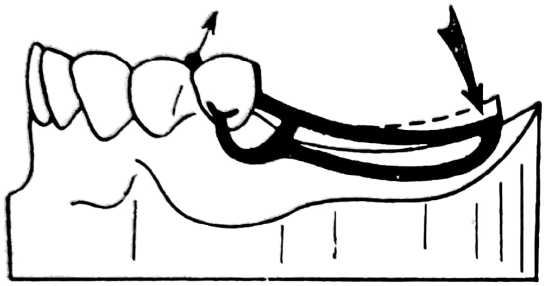

Fig. I.62. — Bascularea protezelor terminale.



Fig. I.63. — Prelungirile lui Cummer.

Echilibrul protezelor parţiale se obţine numai cînd poligonul format de elementele indirecte este egal cu poligonul protetic (fig. 64). Dec cu cît poligonul protetic este mai mare, cu atît proteza este mai instabilă.

Mai există şi mecanisme speciale care fac legături articulate între şaua protetică şi elementele de menţinere, cum ar fi balamalele preconizate de Fischer, Strini, Hofer şi „Distal-extension Vitallium". Datorită acestor mecanisme, şaua protetică are o mică libertate de a bascula pe cîmpul protetic, fără ca aceste mişcări să ajungă la dinţii-stîlpi.

În acelaşi scop pot fi folosiţi şi ruptorii de forţe ai lui Roach sau conectorii secundari elastici, care, după L'Hirondel, ar constitui un fel de amortizor de forţe.

— *Bascularea sagitală prin înfundarea* extremităţilor protezelor terminale şi frontale se manifestă cinematic ca şi bascularea prin desprin-

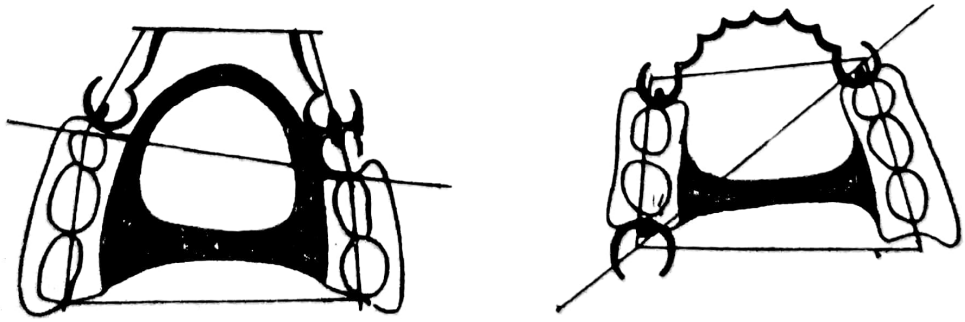

Fig. I.64. — Raportul poligoanelor de stabilizare.

dere. Deci și în acest caz, basculareа este determinată de cauzele prezentate la înfundarea protezelor.

Contra basculării prin înfundare, se intervine prin măsurile caracteristice frînării înfundării din sprijinul mixt la care se adaugă și dispozitivele mecanice speciale, cum ar fi croșetele bidentare care acționează prin brațele elastice deschise dental, coroanele telescopate, balamalele, spărgătorii de forțe sau amortizorii descriși de Sandri, Harborni Dariessac A.S.C. 52 Beat-Müller (fig. 65).

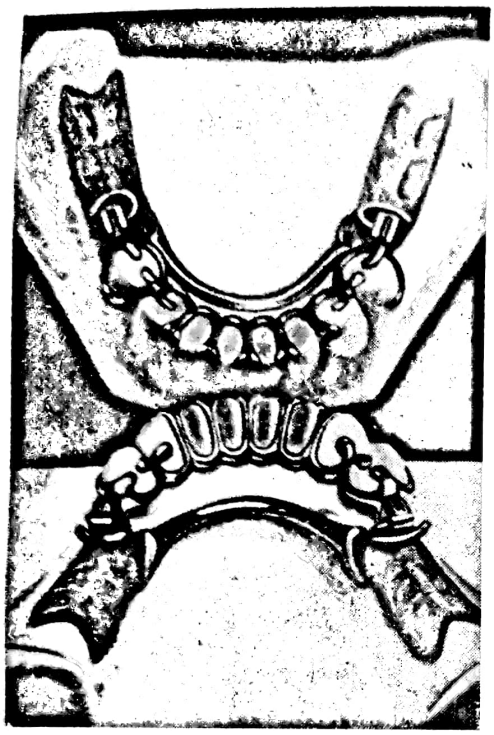

Fig. I.65. — Dispozitivele Beat Müller.

Pintenii ocluzali, la protezele terminale, nu se aplică în fosetele vecine edentației pentru că ar provoca înclinarea dinților-stîlpi. Din cauza acestor motive sînt plasați în fosetele opuse edentației, sau în ambele fosete pentru a se compensa reciproc acțiunea lor laterală.

O atenție deosebită trebuie să se acorde rebazării șeilor înfundate, pentru a preîntîmpina tulburările posibile din cauza dezechilibrului ocluzal survenit.

— *Basculareа transversală* este mișcarea pe care o exercită unele dintre protezele laterale în timpul masticației, cînd dinții artificiali laterali sînt incorect aleși și incorect așezați. Trebuie reținut că dinții artificiali de pe protezele parțiale se supun acelorași legi statico-dinamice ca și cei montați pe protezele totale.

Basculările transversale sînt determinate de presiunile masticatoare distribuite pe sectorul vestibular al dinților artificiali lați, așezați pe o creastă îngustă la o proteză cu sprijin mucozal. Aceleași presiuni masticatoare pot determina basculareа și la protezele cu sprijin dentoparodontal, cînd dinții artificiali sînt așezați în afara liniei de sprijin ocluzal. Dacă la aceste greșeli de execuție tehnică se adaugă și prezența unor suprafețe ocluzale exagerat de cuspidate, basculareа va fi și mai mare, deoarece apar componente orizontale rezultate din descompunerea presiunilor verticale.

În concluzie, basculareа rezultă totdeauna cînd poligonul realizat de suprafața protetică este mai mare decît poligonul de sprijin, acesta fiind înscris de coama crestelor alveolare sau de liniile care unesc pintenii ocluzali sau central altor elemente de sprijin.

Contra basculării transversale se intervine prin măsuri care privesc arcadele dentare artificiale și prin dispozitivele mecanice de stabilizare. În acest scop, dinții artificiali trebuie să fie proporționali cu volumul crestelor alveolare. Pentru o creastă alveolară îngustă sînt indicați dinți reduși ca volum în sensul vestibulo-oral.

Dinții din regiunea laterală se așază obligatoriu pe creasta alveolară la protezele cu sprijin mucozal sau pe linia dintre elementele de sprijin

Scanned with OKEN Scanner

la protezele cu sprijin parodontal. În felul acesta se asigură egalitate între poligonul protetic şi cel de sprijin.

Relieful dinţilor artificiali va fi moderat cuspidat, indiferent de stereotipul de masticaţie, pentru a avea siguranţă contra eventualelor contacte premature, care ar deplasa proteza.

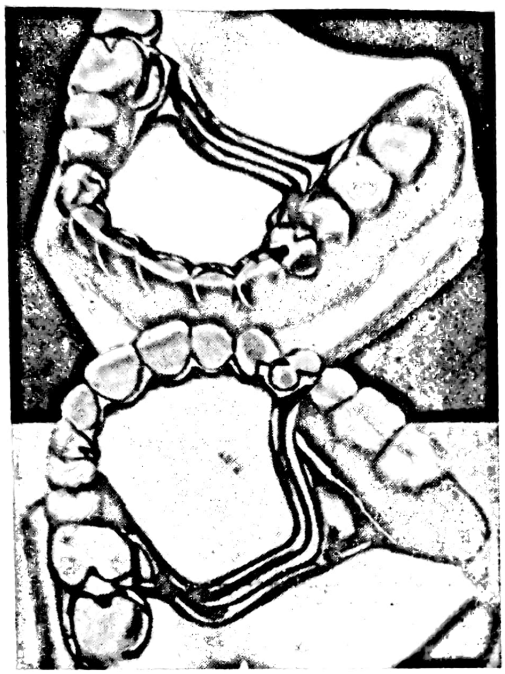

Fig. I.66. — Ancorarea protezei uniterminale pe hemiarcada opusă.

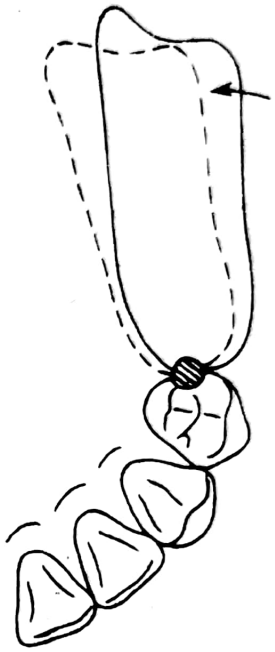

Fig. I.67. — Pendularea şeii terminale.

Protezele unilaterale se concep cu prelungiri pe hemiarcada dentară opusă, sub formă de plăci, plăcuţe sau bare metalice, care sînt ancorate cu extremitatea lor de unul sau mai mulţi dinţi restanţi (fig. 66).

Cînd pendulează protezele parţiale?

Am numit pendulare deplasările orizontale ale protezelor uniterminale, ancorate numai de dintele limitant (fig. 67). Pot pendula şi protezele biterminale, cînd se defectează ancorajul de pe unul din dinţii-stîlpi. Aceste mişcări apar numai cînd crestele alveolare sînt şterse şi se datoresc masticaţiei laterale sau mobilizării părţilor moi subiacente, în sens lateral.

Contra pendulării se intervine prin arcade dentare artificiale cu relief ocluzal necuspidat, prin extinderea şeilor protetice peste toate reliefurile afuncţionale ale cîmpului protetic şi prin elemente protetice de stabilizare, aşezate pe cît mai mulţi dinţi restanţi.

Astfel de elemente protetice sînt conectorii dentari prelungiţi pe mai mulţi dinţi, extinderea bazei de hemiarcada opusă, pintenii ocluzali, braţele elastice bine încercuite pe dinţii-stîlpi şi coroanele telescopate sau culisele.

Scanned with OKEN Scanner

Cînd dinţii restanţi sînt insuficienţi sau slab implantaţi, se realizează legături labile între proteză şi dinţii-stîlpi, care lasă o oarecare libertate de mişcare şeilor protetice, fără să fie antrenaţi şi dinţii restanţi.

4. INSTABILITATEA PROTEZELOR DETERMINATĂ DE IMPRECIZIE

Imprecizia pare, la prima vedere, o problemă pur tehnică, dar în realitate, de foarte multe ori, îşi are originea chiar în cabinetul dentar, vinovat de această consecinţă fiind medicul şi nu tehnicianul.

Tratăm această problemă, deoarece imprecizia poate determina instabilitatea protezei în toate sensurile, cu urmări grave pentru cîmpul protetic.

Cînd o proteză este supra- sau subdimensionată apar presiuni continui asupra ţesuturilor cu care ea vine în contact. Dinţii-stîlpi supuşi permanent la aceste presiuni reacţionează ca într-o terapie ortodontică, îşi schimbă poziţia şi chiar se mobilizează. Malpoziţia dentară nedorită, dar dobîndită cu ajutorul protezei, stabileşte o relaţie de malocluzie secundară, cu contacte premature. Apare astfel traumatismul ocluzal care, dacă nu este rezolvat provoacă tulburări parodontale nu numai la dintele malpoziţionat, ci şi la dinţii vecini şi antagonişti.

Care sînt cauzele impreciziei?

Există foarte mulţi factori de imprecizie, dintre care unii pot fi evitaţi total, iar alţii reduşi la capacitatea de toleranţă a ţesuturilor:

— nepregătirea cîmpului protetic sau pregătirea incorectă;

— amprentele defectuoase care vor servi la confecţionarea modelelor, inexacte;

— modelul deformabil confecţionat de către tehnicieni din materiale necorespunzătoare. Nerespectarea proporţiei de apă cu cea de gips sub acţiunea hidrocoloidului din amprentă asupra gipsului duce la obţinerea unor modele cu suprafaţă cretoasă care se abrazează foarte uşor şi favorizează subdimensionarea protezei;

— executarea modelului duplicat imprecis, din cauza deformării amprentei duplicatoare de agar-agar cu rezistenţă foarte redusă;

— imprecizia modelului duplicat din masă de ambalat cu o duritate scăzută care se poate abraza foarte uşor, mai ales la nivelul muchiilor şi unghiurilor ascuţite;

—imprecizia tiparului care nu reuşeşte totdeauna să compenseze cu exactitate contracţia metalului. Aceasta se datoreşte masei de ambalat care nu are coeficientul corespunzător de dilatare termică sau preîncălzirii defectuoase a tiparului;

— scheletul se poate deforma în timpul prelucrării, cu ocazia îndepărtării din tipar şi mai ales a lustruirii, sursă frecventă de imprecizie.

Cu cît scheletul metalic este mai lung, mai întins şi cu mai multe elemente componente, cu atît imprecizia este mai mare.

De aceea se va urmări să se realizeze o proteză simplă, cu elementele de menţinere strict necesare. În felul acesta se reduc sursele de imprecizie,

Scanned with OKEN Scanner

care degajă forţe necontrolabile care dezechilibrează proteza şi acţionează nociv asupra cîmpului protetic.

Pentru obţinerea stabilizării optime este necesar deci să se aprecieze de la început care sînt tendinţele de deplasare ale protezelor, care sînt cauzele determinate şi ce posibilităţi biomecanice ar fi în măsură să frîneze sau să limiteze aceste deplasări. Este de la sine înţeles deziderатul ca să se execute proteze cu elementele de stabilizare strict necesare şi în condiţii de precizie maximă.

B. PLANUL DE TRATAMENT CU PROTEZE FIXE

Tratamentul protetic prin punţi este considerat mai fiziologic decît toate celelalte soluţii terapeutice, datorită faptului că prin sprijinul pur dentar, volumul redus şi fixitatea permanentă rezolvă tulburările funcţionale aproape fără deficit, are durată mare şi foarte mare şi este cel mai mult apreciat de bolnavi. Aceste considerente fac ca în practică specialiştii să execute şi bolnavii să dorească totdeauna — indiferent de forma de edentaţie — aplicarea unei proteze fixe, a unei punţi. În acest subcapitol ne propunem expunerea conceperii unui tratament protetic cu ajutorul punţilor dentare, bazat pe anumite principii biomecanice.

1. PRINCIPII GENERALE

Înainte de a trece la conceperea punţilor este necesară cunoaşterea unor principii generale care să orienteze concepţia propriu-zisă. Astfel, este vorba despre trei principii generale: principiul morfopuncţional, principiul mecanoprotetic şi principiul biologic. Stabilirea exactă a elementelor sau factorilor care se încadrează în unul sau altul din aceste trei principii este uneori greu de făcut, expunerea avînd în primul rînd un obiectiv didactic de sistematizare. O delimitare absolută şi rigidă, de fapt nici nu poate fi obţinută în faţa unui complex biomecanic format din aparatul dentomaxilar ca substrat biologic, pe de o parte, şi puntea dentară ca piesă mecanică, pe de altă parte, în strînsă interdependenţă cu întregul organism.

a) **Principiul morfofuncţional** este sinonim cu obligativitatea ca proteza dentară fixă — puntea — să asigure masticaţia, fizionomia, fonaţia şi să contribuie la automenţinerea aparatului dentomaxilar.

— *Masticaţia* este eficientă de la început, deoarece puntea se sprijină numai pe parodonţiul dinţilor-stîlpi, deci forţa muşchilor închizători se transmite numai pe cale fiziologică la maxilar. Totuşi, eficienţa masticatoare poate fi mai mare sau mai mică, în funcţie de forma reliefului ocluzal al piesei protetice. Pentru o eficienţă maximă, relieful ocluzal trebuie armonizat cu cel al dinţilor naturali existenţi, în sensul unei cuspidări mai accentuate sau, din contră, a modelării unor feţe ocluzale abrazate, dar prevăzute cu toate elementele morfofuncţionale, şanţuri de scurgere

Scanned with OKEN Scanner

și șanțuri intercuspidiene. Contactul corect cu dinții antagoniști și articularea în mișcări sînt alte condiții ale creșterii eficienței masticatoare deoarece o infraocluzie între punte și antagoniști va provoca o reducere a capacității de triturare a alimentelor. În sfîrșit, eficacitatea masticatoare trebuie asigurată și prin modelarea unor corpuri de punte corespunzătoare formei dinților pe care îi înlocuiește, incisivii cu margine ascuțită, caninii care să poată rupe, premolarii pentru zdrobire și molarii capabili să tritureze alimentele.

Uneori, însă, eficacitatea masticatoare astfel favorizată de modelajul punților poate aduce prejudicii dinților-stîlpi, printr-o forță prea mare a presiunii mușchilor de închidere, existînd pericolul mobilizării rapide, deoarece toată această forță este susținută de un număr redus de dinți. În cazul unor punți lungi, cu dinții-stîlpi reduși la număr și cu o implantare mai slabă, se va renunța deliberat la morfologia primară și corpul punților va fi modelat cu pante cuspidiene mai orizontale, cu o lățime vestibulooclară redusă, iar în zona dinților frontali cu ocluzii adînci se va realiza chiar o inocluzie sagitală în proporție de intercuspidare maximă. În aceste cazuri, bolnavii vor fi sfătuiți să folosească tacîmurile mai intens și să evite incizia alimentelor dure; în rîndul acestora, astăzi poate fi considerată ca primejdioasă, coaja de pîine.

Oricît de perfectă ar fi articularea stabilită în laborator între punte și antagoniști, ea trebuie definitivată în cavitatea bucală, deoarece numai astfel se poate realiza ocluzia în funcție de mișcările individuale ale bolnavului, asigurîndu-se eficiența masticatoare maximă, dar și eliminarea contactelor premature nocive.

— *Fizionomia* punților este a doua problemă funcțională care trebuie rezolvată, dar care de multe ori și cel puțin pentru bolnavi este pe primul plan. În acest sens, se vor realiza elemente parțial sau total fizionomice, în funcție de topografia edentației și de gradul mai mare sau mai mic de vizibilitate a dinților artificiali, specifică bolnavului respectiv. În mod normal, sînt vizibile la maxilar fețele vestibulare ale grupului frontal și ale celor doi premolari, iar la mandibulă marginile incizale și fețele ocluzale și o parte din cele vestibulare ale acelorași dinți. La bolnavii care deschid gura mai mult, la rîs și cîntat se mai poate vedea și fața vestibulară a primilor molari superiori și partea orală a fețelor ocluzale ale molarilor inferiori sau coletul dinților anteriori. Față de aceste particularități se va rezolva edentația prin sistemul fizionomic cel mai potrivit cu forma clinică, vîrsta, sexul, profesia bolnavului și chiar doleanțele de ordin psihic ale acestuia. Deoarece marea majoritate a punților trebuie să aibă o structură de bază metalică, rezistentă, este necesară plasarea elementelor fizionomice astfel încît să nu fie vizibil metalul sau vizibilitatea acestuia să fie cît mai redusă. Sistemele mixte utilizate pentru elementele de agregare și pentru corpul de punte trebuie să rezolve atît fizionomia, cît și rezistența construcției. Cele mai fizionomice sisteme sînt cele în care metalul este complet acoperit de materialul fizionomic, așa cum sînt bonturile sau capele acoperite de coroane fizionomice. Cele mai rezistente sînt casetele metalice care protejează fațetele fizionomice împotriva contactelor cu antagoniștii și alimentele, dar metalul

Scanned with OKEN Scanner

este vizibil în zona incizală şi ocluzală, indicaţia lor fiind de obicei la maxilarul superior. Construcţiile mixte au un caracter mai accentuat fizionomic decît casetele, cum sînt semicasetele la maxilar şi cupele la mandibulă. Astfel de construcţii vor fi prevăzute cu zone metalice reduse, plasate pe feţele ocluzale sau palatinale în dreptul contactelor din poziţia de intercuspidare maximă, pentru limitarea uzurii substanţei fizionomice, mai ales a acrilatului.

Culoarea elementelor fizionomice este de asemenea o problemă care depinde de materialul folosit, de sistemul de retenţie, de grosimea substanţei fizionomice posibilă în spaţiul orovestibular sau interocluzal din zona de protezat. Acrilatul se pretează mai greu realizării exacte a unor culori prestabilite, mai ales în cazul casetelor, din cauza grosimii reduse a faţetei, prin care, cu toate măsurile de izolare, transpare culoarea metalului; coroanele acrilice peste bonturi, avînd un volum superior, pot beneficia de posibilitatea redării mai exacte a culorii. Totuşi, defectul de bază al acrilatului este faptul că într-un timp variabil, între 4 şi 8 ani, îşi schimbă culoarea. Materialele ceramice sub formă de faţete şi coroane prefabricate sînt superioare din acest punct de vedere, iar tehnicile moderne metalo-ceramice sînt capabile să rezolve la nivel înalt problema culorii, dar sînt costisitoare şi dificile în tehnica de execuţie.

Anomaliile sau malpoziţiile secundare ale dinţilor din zonele vizibile ale arcadei creează de multe ori probleme fizionomice dificile. Modificarea spaţiului dintre dinţii-stîlpi şi apariţia tremelor nu mai permit realizarea unei lăţimi normale a dinţilor artificiali. Rezolvarea acestei probleme este variabilă de la caz la caz. Astfel, atunci cînd este vizibilă numai o parte din punte, cum ar fi puntea de la canin la al doilea molar, se modelează primul sau/şi al doilea premolar de lăţime normală, iar ce rămîne ca spaţiu se împarte pentru restul corpului de punte care este parţial sau de loc vizibil. Dacă edentaţia este vizibilă în întregime, atunci se poate recurge la amputarea coroanelor dinţilor-stîlpi pe care se execută dispozitive radiculare, iar pentru realizarea corpului de punte se reîmparte spaţiul conform morfologiei normale coronare a dinţilor. Rezolvarea fizionomică este favorabilă, dar corpul de punte lezează parodonţiul marginal în locul unde depăşeşte conturul rădăcinii dinţilor-stîlpi (fig. 68). O altă soluţie posibilă este extracţia unor dinţi a căror malpoziţie este nerecuperabilă, dar această rezolvare este indicată numai dacă valoarea dinţilor rămaşi ca stîlpi de punte este suficientă pentru rezistenţa în timp a restaurării protetice (fig. 69).

În situaţiile în care spaţiul dintre dinţii-stîlpi este modificat în cadrul a 1—2 mm în plus sau în minus faţă de dimensiunea normală, se pot utiliza unele artificii protetice cu rezultate bune. Astfel, pentru dimensiuni mai reduse se poate utiliza o uşoară vestibularizare sau oralizare a unei casete faţă de vecin, ceea ce permite modelarea cu o lăţime normală; de obicei, acest artificiu se practică pentru înlocuirea incisivilor superiori sau inferiori (fig. 70).

De asemenea, modelarea feţei vestibulare mai convexă produce impresia de dinte mai îngust, iar modelajul plat al feţei vestibulare creează aspectul de dinte mai lat (fig. 71).

Scanned with OKEN Scanner



Fig. I.69. — Înclinarea exagerată a incisivului central.

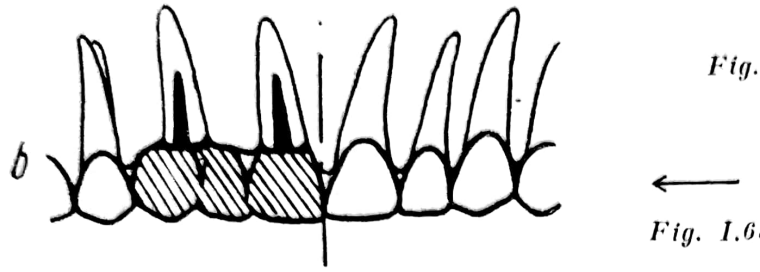

Fig. I.68. — Redistribuirea spațiului în breșe îngustate.

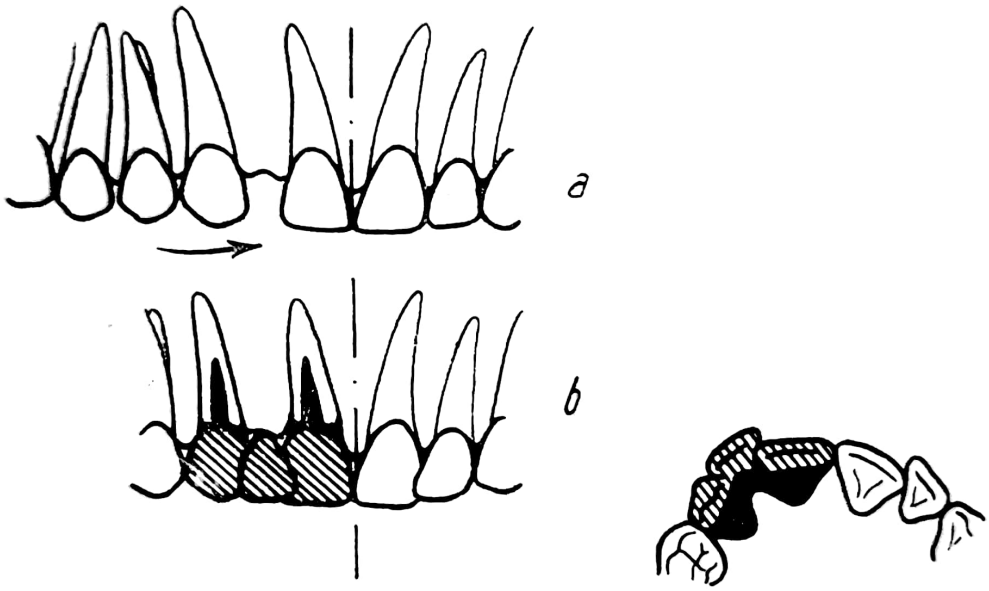

Fig. I.70. — Rezolvări prin malpoziții protetice.

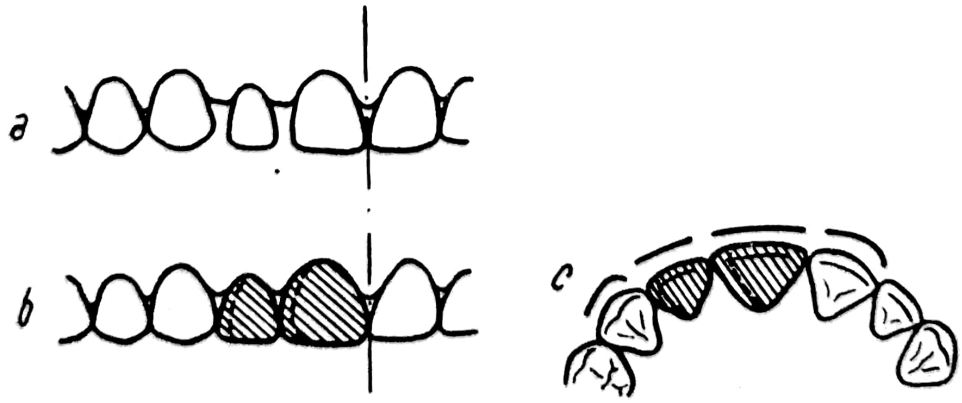

Fig. I.71. — Convexitatea vestibulară în redarea fizionomiei.

Scanned with OKEN Scanner

— *Fonația* este în general restabilită cu ușurință de protezarea prin punți dentare, deoarece volumul orovestibular nu depășește pe cel al arcadei naturale. Totuși, sistemul punților suspendate și chiar punctiforme nu poate fi folosit în zonele frontale, fonetice, deoarece prin spațiile dintre punți și creastă poate trece coloana de aer, precum și salivă modificînd astfel articularea cuvintelor. Tulburările fonatorii traduse prin modificarea consoanelor „m", „s", „v" și „f", se întîlnesc în cazul unor punți cu dinți prea lungi sau prea scurți și în cazurile unor edentații asociate cu anomalii care au fost corectate prin poziționarea exagerată vestibulară sau orală a corpului de punte.

Pentru remedierea cu efect maxim a tulburării funcției fonetice și fizionomice, se recomandă ca în edentațiile frontale întinse și complicate, cu anomalii, să se probeze machete cu dinți de ceară, tehnică asemănătoare celei folosite la protezele mobilizabile, care să poată permite atît controlul funcțional în cavitatea bucală, cît și avizul medicului și al bolnavului.

b) **Principiul mecanoprotetic** constă din asigurarea rezistenței construcției împotriva forțelor produse în timpul procesului de masticație, posibilitatea de a introduce puntea cu elementele de agregare pe dinții pregătiți și în final să rezulte o stabilitate foarte bună pe dinții-stîlpi.

— *Rezistența punților* trebuie astfel calculată, încît să se evite îndoirea, ruperea, uzura și dezlipirea componentelor lor, precum și degradarea chimică în mediul bucal. Această rezistență fizico-chimică se obține prin utilizarea unor materiale corespunzătoare și a unor tehnici corecte în clinică, dar mai ales în laborator.

Forțele din cavitatea bucală se pot exercita multidirecțional și sînt produse de mușchii masticatori și planurile înclinate ale arcadelor. Forțele verticale se aplică în sens ocluzoapical, tinzînd să înfunde elementele de agregare pe dinții-stîlpi și să îndoaie sau să rupă corpul de punte; forțele verticale se mai pot produce și în sens apexoocluzal cu tendința la desprinderea punții și se datoresc alimentelor lipicioase și basculării punților cu extensiuni solicitate de presiunea masticatoare. Forțele orizontale se nasc din întîlnirea planurilor oblice ale arcadei și fețelor ocluzale ale dinților și din mișcările orizontale ale mandibulei; ele tind să disloce punțile în sens orovestibular sau tangențial arcadelor și produc uzura suprafețelor ocluzale. Efectele diferitelor forțe se exercită prin intermediul punții asupra dinților-stîlpi pe care-i poate mobiliza modificîndu-le implantarea, problemă foarte importantă, care va fi discutată în cadrul principiului biologic.

Din punct de vedere fizico-chimic, mediul bucal este favorabil circulației ionilor de diferite tipuri atît prin eliminările ce se fac prin salivă, cît și prin dezintegrarea prin curenți galvanici, ca urmare a aliajelor metalice care iau parte la construirea punților. În același timp, pH-ul salivar, normal alcalin în jur de 7—7,2, virează în unele condiții spre aciditate destul de accentuată. Aceste modificări chimice favorizează fenomenul de coroziune a metalelor punților, prin oxidări, sulfurări etc.

Aliajele metalice dentare sînt cele mai corespunzătoare pentru a rezista la toate solicitările fizico-chimice amintite, în timp ce materialul

fizionomic, acrilatul şi porţelanul nu pot rezista în exclusivitate decît în edentaţii reduse şi avînd un caracter provizoriu.

Aliajele care dau cele mai bune rezultate sînt cele din aur, dintre care aurul 833‰ (20 karate) platinat 12% ocupă primul loc, rezistînd la îndoire, rupere, uzură şi coroziune în cel mai înalt grad. Aurul mai poate fi aliat şi cu palladiu în scopul obţinerii calităţilor necesare rezistenţei la eforturile crescute asupra unor corpuri de punte de întindere mare. Aliajele de aur 833‰ neplatinat au suficientă rezistenţă mecanică şi chimică pentru corpuri de punte de 2—3 elemente, mai ales cînd sînt masive. Aurul de 916‰ (22 karate) este prea maleabil pentru corpuri de punte lungi sau pentru realizarea diferitelor sisteme fizionomice, de aceea este indicat numai la turnarea dintr-o bucată a unor punţi scurte şi masive.

Aliajele de palladiu-argint (seminobile), avînd variate denumiri industriale (Alba, Ergo, Palliag, Palidor, Palacla etc.) sînt corespunzătoare pentru confecţionarea punţilor. Totuşi, datorită unei fluidităţi mai scăzute şi unui coeficient de contracţie mai mare decît al aurului, nu sînt indicate pentru construcţii complicate şi mari ca întindere.

Aliajele de tip wipla — oţeluri inoxidabile — au rezistenţa necesară, dar prin folosirea coroanei ştanţate ca element de agregare, cu defecţiunile grave cunoscute, precum şi a defectelor de lipire, aceste materiale dau rezultate slabe.

Aliajele de crom-cobalt îndeplinesc în mai mare măsură condiţiile fizico-chimice pretinse şi sînt foarte precise, de aceea tind să înlocuiască total aliajul de wiplă şi rivalizează cu aliajele nobile şi seminobile. Rezultatele cele mai bune se obţin utilizînd o tehnică precisă de turnare a punţii cu elementele de agregare dintr-o singură bucată, metodă descrisă şi rezolvată practic de colectivul Clinicii de stomatologie protetică din Bucureşti.

Aliajul de lipit corpul de punte de elementele de agregare trebuie să fie de calitate bună şi în primul rînd să aibă un titlu cît mai apropiat de metalul punţii. De aceea este indicată, de exemplu : lipitura de 833‰ pentru aur şi nu cea de 750‰ pe care nu o mai utilizăm. Astfel se asigură o lipire solidă şi se reduce şi efectul coroziv care s-ar exercita asupra unui aur de lipit cu un titlu scăzut.

Materialele fizionomice utilizate astăzi, răşina acrilică şi ceramice, sînt rezultatul unei îndelungi evoluţii tehnice cu numeroase experimentări, eşecuri şi reluări ale cercetărilor. Un exemplu edificator este recrudescenţa ceramicii care vine după o perioadă de înflorire a acrilatului; astăzi materialele ceramice reuşesc să rezolve la cel mai înalt nivel o culoare vie şi durabilă, rezistenţa şi aderenţa la metale.

Chiar metalul pe care se arde astăzi ceramica este o compoziţie specială care conţine aur, platină, palladiu, rutheniu, şi care poate fi lipit după sau înainte de aplicarea substanţei ceramice sub formă de faţete sau coroane fizionomice.

Răşinile acrilice au avantajul de a beneficia de o tehnică simplă, rapidă şi sînt ieftine în comparaţie cu porţelanul, dar acrilatele au defectul unei elasticităţi crescute care le fac neaderente de metal, sînt nerezistente

Scanned with OKEN Scanner

la tocire şi în consecinţă pot duce la modificarea ocluziei prin extruzia dinţilor. Culorile sînt uşor de obţinut şi sînt frumoase, dar transparenţa lor în strat subţire permite vizibilitatea metalului. De asemenea se alterează sub influenţa unor alimente sau medicaţii utilizate de bolnav.

Totuşi acrilatul bine protejat prin rame metalice în casete cu sisteme retentive moderne „tip perlat" cu opritori ocluzali metalici de abraziune, este utilizat pe scară întinsă datorită avantajelor economice.

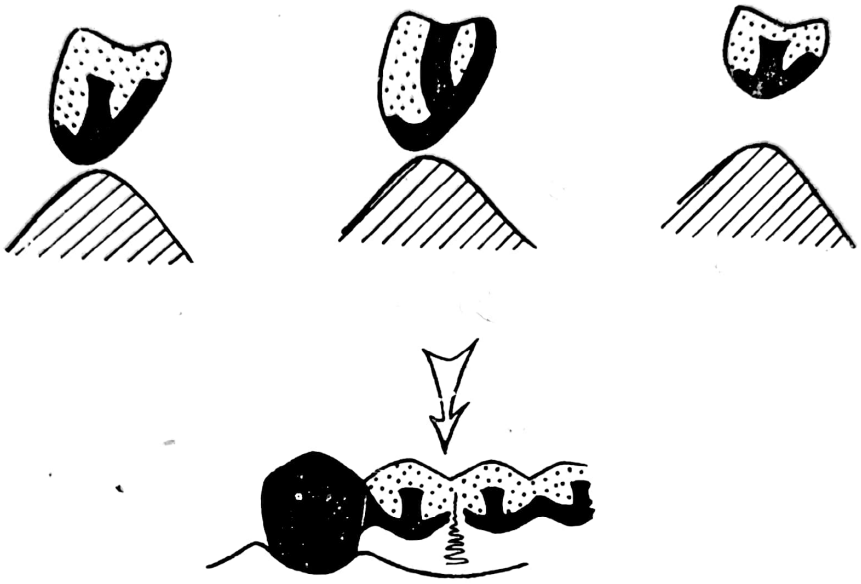

Fig. I.72. — Tipuri de corp de punte mandibular semifizionomic.

Tehnica de pregătire preprotetică specifică clinică şi execuţia tehnică în laborator sînt condiţii care contribuie efectiv la asigurarea rezistenţei fizico-chimice a punţilor. Medicul trebuie să se preocupe foarte intens de realizarea machetei punţii în laborator şi să cunoscută principiile care stau la baza rezistenţei acestor bare sau poduri. Există dovezi ştiinţifice metalurgice că o construcţie sub formă de tub este mai rigidă şi mai rezistentă la îndoire decît aceeaşi construcţie sub formă de bară sau că barele în formă de „T" sau „L" au aceeaşi rigiditate şi rezistenţă ca şi barele cilindrice. Medicul va crea, după analiza clinică, spaţiul necesar acelui tip de corp de punte care dă randamentul maxim. Un exemplu de indicaţie riscantă este corpul de punte suspendat sub formă de cupe, care se poate fractura chiar dacă este confecţionat din aur platinat (fig. 72).

În afara formei corpului de punte, procedeele tehnice din laborator care asigură rezistenţa construcţiei sînt turnarea şi lipirea.

Turnarea trebuie executată corect, utilizînd materiale de bună calitate, care să asigure piese omogene, precise, fără goluri în interiorul aliajului.

Lipirea trebuie să se facă pe suprafeţe cît mai întinse şi în contact fizic intim. Cantitatea de aliaj de lipit trebuie să fie redusă ca să se asigure o bună rezistenţă. Cu toate că lipirea aliajelor nobile şi seminobile

Scanned with OKEN Scanner

se face sigur şi corect, este de preferat să se evite numărul mare de lipituri, mai ales cînd sînt elemente de agregare delicate (incrustaţii, coroane de substituţie). Cea mai bună soluţie este eliminarea lipirii, turnînd totul dintr-o singură piesă, procedeu care presupune o pregătire foarte precisă a cîmpului protetic şi amprentarea acestuia în întregime.

În sfîrşit, procedeele tehnice denumite tratamente termice aplicate asupra scheletului metalic al punţii gata au efecte favorabile, corectînd structura aliajului dereglat prin prelucrarea termică. Tratamentul termic se face în cuptoare electrice, menţinîndu-se piesa timp de 30 de minute la o temperatură între 400 şi 600°, variabilă cu aliajul folosit, după care se răceşte lent. Rezultatul obţinut arată o mărire considerabilă a rezistenţei piesei finite la eforturile masticatoare, chiar dacă a fost modelată cu un profil mai delicat.

— *Introducerea sau inserţia punţii* este a doua problemă mecanică importantă, deoarece aceasta este o piesă rigidă care trebuie să alunece printr-o mişcare de translaţie a elementelor de agregare condusă de bonturile sau canalele pregătite pe dinţi. Această inserţie este posibilă numai dacă suprafeţele pregătite pe dinţi sînt paralele între ele. Din examenul clinic şi radiologic al arcadei dentare a reieşit faptul că direcţiile de implantare a axelor longitudinale nu sînt paralele. Pe lîngă această poziţie primară survin malpoziţii secundare provocate de migraţii, care accentuează convergenţa sau divergenţa dinţilor-stîlpi şi punţii. Aşadar, pregătirea paralelă a dinţilor, necesară inserţiei microprotezelor, se va obţine prin şlefuirea mai mult sau mai puţin a coroanelor şi canalelor radiculare ale dinţilor. Această şlefuire se execută de obicei pe coroanele unor dinţi vitali şi există pericolul atingerii sau apropierii exagerate de camera pulpară. Pentru cazurile în care axele de implantare a dinţilor formează între ele un unghi sub 30°, se poate realiza o pregătire paralelă, fără a se pune în primejdie vitalitatea lor. Accentuarea divergenţei sau convergenţei axelor peste 30° necesită, pentru paralelizarea pereţilor, o şlefuire foarte intensă, care indică devitalizarea cu scop protetic, pentru a evita durerile imediate şi mortificările ulterioare ale pulpei dinţilor. De altfel, dintr-un studiu histopatologic asupra dinţilor şlefuiţi s-a ajuns la o concluzie că apropierea de pulpă la mai mult de o treime din distanţa faţă de peretele coroanei produce leziuni ireversibile în ţesuturile pulpare (fig. 73).

Înclinări ale axelor dinţilor mai mari de 45° contraindică confecţionarea unei punţi cimentate obişnuit, deoarece tentativa de şlefuire pentru paralelizarea pereţilor coroanelor dinţilor ar avea drept rezultat bonturi exagerat conicizate şi distrugerea coroanei urmată de pericolul decimentării microprotezei sau fracturării bontului coronar.

În aceste cazuri de malpoziţii secundare consecutive edentaţiei vechi se vor indica punţi labile la un capăt sau punţi demontabile. Puntea labilă constă dintr-o microproteză normală, retentivă, aplicată pe dintele cu poziţia cea mai aproape de vertical, de care este solidarizat şi corpul de punte. Pe celălalt dinte-stîlp, cu înclinare mai accentuată se aplică o încrustaţie proximo-ocluzală sau o coroană turnată în axul lui de implantare. Apoi, în microproteza respectivă — incrustaţie sau coroană — se prepară

Scanned with OKEN Scanner

pe model o cavitate cu pereţii paraleli cu direcţia de implantare a celui-lalt dinte-stîlp. Din corpul de punte se execută o prelungire sub formă de „pinten" sau „cîrlig", care pătrunde ca o altă încrustaţie în cavitatea

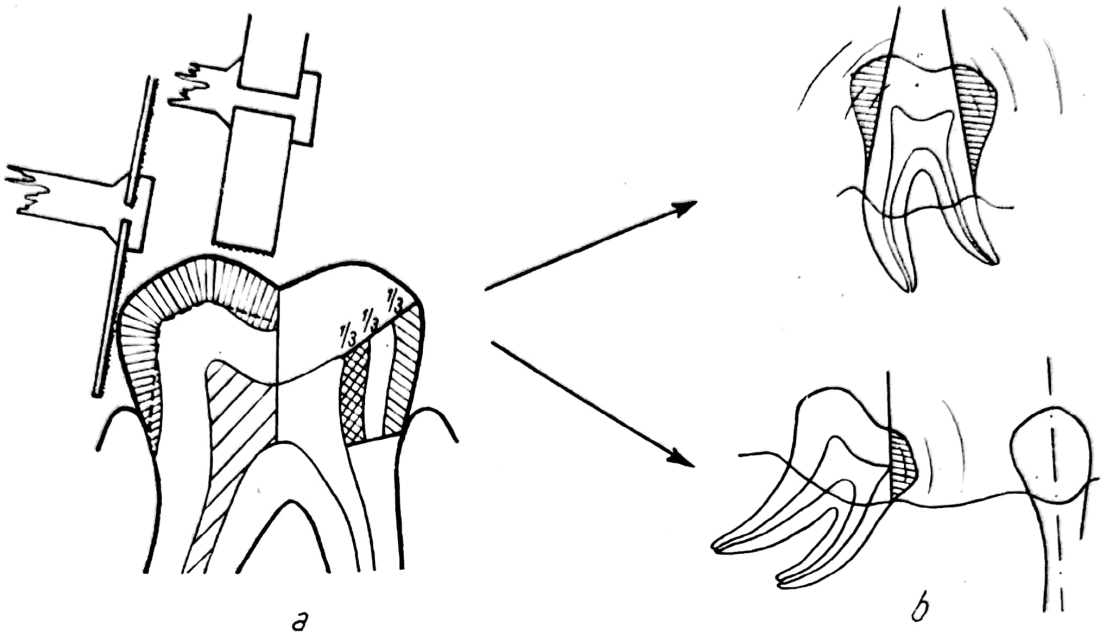

Fig. I.73. — Considerente biologice în pregătirea dinţilor-stîlpi.

pregătită. În final se cimentează separat în primul timp microproteza pe stîlpul înclinat şi apoi microproteza solidară cu corpul de punte, nemaifiind nici o problemă de paralelism, care să împiedice inserţia punţii (fig. 74).

În alte edentaţii mai întinse tot cu dinţii neparaleli, se folosesc punţi asamblate, la care corpul de punte este fixat la microproteze prin sisteme mecanice, de obicei şuruburi sau culise. Acestea pot fi plasate în afara sau în interiorul coroanelor, în funcţie de spaţiul existent, de înclinatea dinţilor, de sortimentul de materiale prefabricate aflate la dispoziţie. Puntea asamblată este fixată în cavitatea bucală şi nu poate fi îndepărtată decît de specialist (fig. 75).

Acest sistem demontabil permite introducerea fiecărei componente separat, microprotezele de agregare şi corpul de punte şi aplicarea lor nu este influenţată de înclinarea dinţilor-stîlpi.

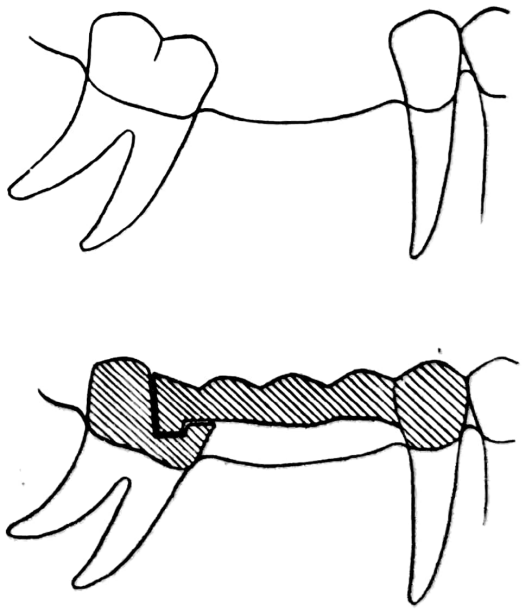

Fig. I.74. — Punte labilă pentru rezolvarea lipsei de paralelism dentar.

Dificultăţile de pregătire paralelă a bonturilor cresc o dată cu numărul de dinţi, deoarece apar mereu alte axe de înclinare a dinţilor atît în sens sagital, cît şi în sens orovestibular, în plan frontal şi în plan transversal (fig. 76).

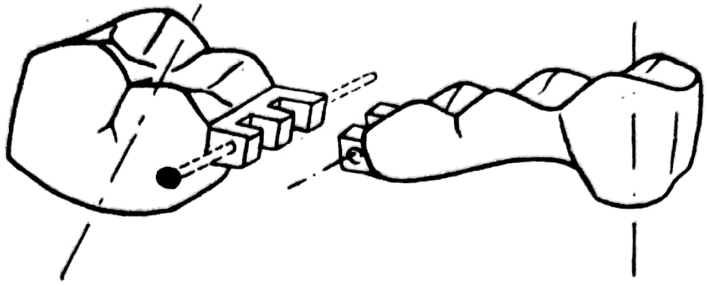

Fig. I.75. — Punte asamblabilă pentru rezolvarea lipsei de paralelism dentar.

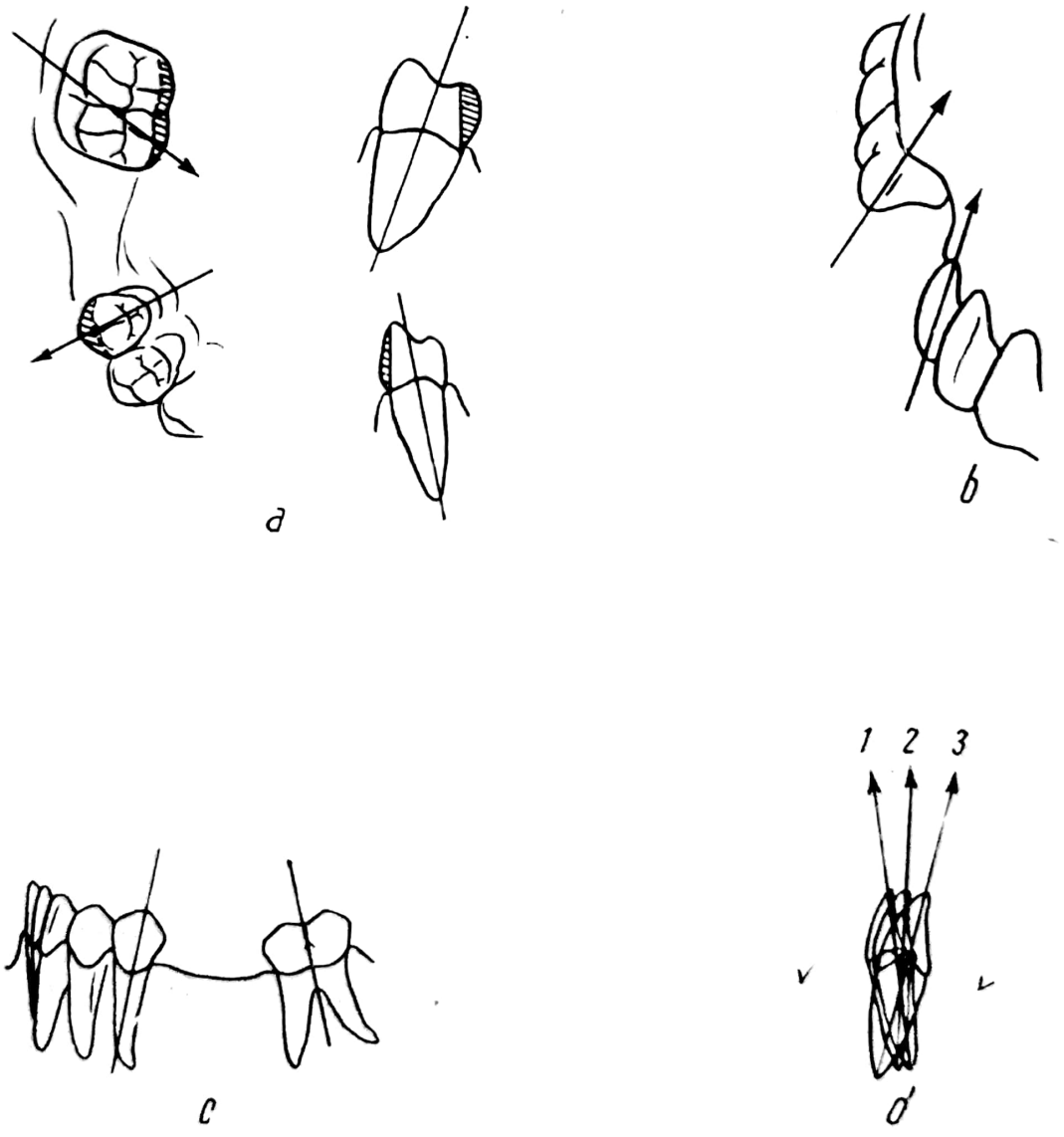

Fig. I.76 — Aspecte în paralelizarea dinţilor-stîlpi.

Scanned with OKEN Scanner

Fiecare microproteză de agregare are mai multe sau mai puţine pretenţii legate de paralelizarea pregătirilor.

Astfel, coroanele de înveliş sînt cele mai tolerante, deoarece permit o serie de mişcări de rotaţie suficiente pentru a introduce puntea, mai

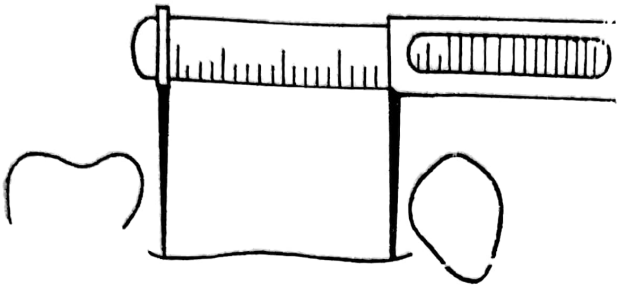

Fig. I.77. — Paralelometrul Le Huche (după Roucoules).

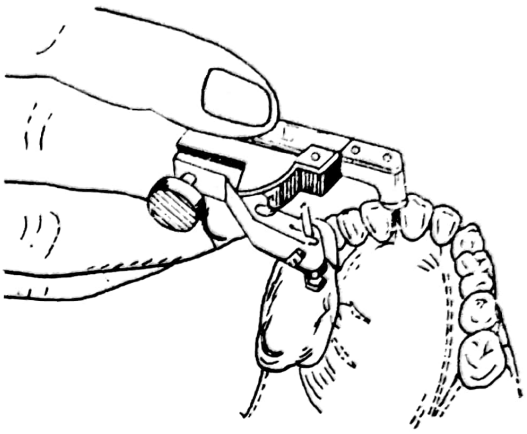

Fig. I.78. — Paraleloghid Strini (după Roucoules).

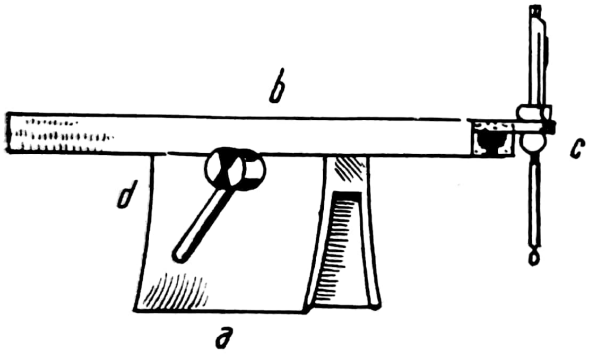

Fig.I.79. — Izodrom clinic Jeanneret (după Roucoules).



Fig. I. 80 — Pontostructor.

ales pe bonturi mai conice; coroanele de substituţie sînt însă mai dificil de introdus din cauza pivotului radicular, iar incrustaţiile şi coroanele parţiale nu permit nici o abatere de la direcţia de inserţie, deoarece de la primul contact al microprotezelor cu dintele începe fricţiunea intimă. Pentru aceste preparări dentare de precizie, se folosesc o serie de aparate cu ajutorul cărora se poate realiza paralelismul necesar inserţiei punţii cu elemente de agregare.

Aceste aparate sînt de numeroase tipuri, de la simplele rigle de paralelometrie asemănătoare „şublerului" pînă la paraleloghidele care pot dirija materialul abraziv, freze, diamante, pentru ca toţi pereţii şi toate canalele să fie paralele între ele. Dintre aceste instrumente citărn — paralelometrul Le Huche (fig. 77), paraleloghidul Strini (fig. 78), izodromul clinic Jeanneret (fig. 79) şi mai ales pontostructorul Karlström (fig. 80), care are avantajul unei raze de acţiune cuprinzînd toată arcada. Aceste

Scanned with OKEN Scanner

aparate sînt indispensabile cînd este indicată agregarea prin încrustații cu retenție în profunzime prin puțuri papapulpare.

Se mai utilizează și aparate de paralelizare în laboratorul de tehnică, cum sînt cele descrise de Jeanneret, Devin, Ney, Galloni, Soyer și mulți alții, care asigură probleme de paralelism pentru punți mobilizabile (culisate, telescopate) sau proteze fixe care servesc pentru ancorarea și stabilizarea unor proteze mobilizabile.

Incorecta rezolvare a pregătirii paralele a dinților poate împiedica introducerea construcției finite și determină tentative repetate obositoare care afectează economia de timp și materiale protetice. Tentativele de a introduce forțat construcții cu pregătiri neparalele pot provoca luxația dinților-stîlpi sau fracturi coronare sau radiculare, cu consecința gravă a pierderii dinților respectivi.

— *Stabilitatea punților* pe dinții-stîlpi este a treia problemă de natură mecanică și care se obține printr-o adaptare perfectă între microproteză și prepararea dentară care apoi se perfectează prin cimentare.

Adaptarea intimă creează astfel fenomenul de fricțiune mecanică pentru a se opune forțelor dezinserției provocate de presiunile masticatoare și alimentele lipicioase. Retentivitatea microprotezelor de agregare este cu atît mai sigură, cu cît suprafața lor de contact cu dinții este mai mare. Astfel, microprotezele turnate sub formă de coroane de înveliș totale și coroane de substituție sînt mai retentive decît încrustațiile. Pregătirea dinților cu pereții paraleli ridică gradul de fricțiune și îmbunătățește stabilitatea construcției, în timp ce pregătirea conică scade din forța de retenție și pot fi deseori cauza decimentării punților. Cu cît numărul dinților-stîlpi este mai mare, cu atît crește stabilitatea punții, deoarece se însumează fricțiunea mai multor microproteze și opoziția la forțele de basculare crește, reducînd procentul de decimentări. În cazurile în care morfologia dinților este nefavorabilă pentru o bună retenție, cum sînt dinții scurți sau reduși ca volum, se vor prepara cavități suplimentare sau canale, praguri și jgheaburi. Prin mărirea suprafeței de fricțiune obținută prin cepuri, pivoți și treptele realizate pe microprotezele de agregare, crește retenția și deci stabilitatea punții.

Problemele retenției și cele ale inserției sînt în contradicție, deoarece cu cît se realizează o pregătire dentară cu pereții paraleli și retenții suplimentare și cu cît crește numărul de dinți-stîlpi, cu atît inserția punții întîmpină dificultăți și necesită o precizie crescută în toate fazele clinice și de laborator, precum și materiale de cea mai bună calitate. Contradicția nu este însă antagonică și se rezolvă corect dacă medicul stomatolog examinează bolnavul, modelele de studiu, radiografiile dinților-stîlpi și apoi concepe un plan de tratament în raport cu condițiile de lucru de care dispune și acesta se execută cu precizie și conștiinciozitate profesională în clinică și laborator.

Cimentarea microprotezelor contribuie la stabilizarea punții prin aderența cimentului la pereții dinților, precum și a microprotezelor. Cimenturile dentare de tipul oxifosfatului de zinc posedă calități adezive în general, dar cimenturile diferă și prin duritate și prin elasticitate. Decimen-

Scanned with OKEN Scanner

tarea se produce, după părerea specialiştilor, fie prin crăparea stratului de ciment cînd acesta este dur şi casant, fie prin dizolvarea lentă la nivelul limitei microproteză-dinte datorită acţiunii mediului bucal. Cu cît cantitatea de ciment dintre microproteză şi dintele pregătit este mai mare, cu atît pericolul decimentării creşte, deoarece toată retenţia rămîne în sarcina aderenţei şi rezistenţei cimentului, care nu poate atinge nivelul forţei de fricţiune dintre microproteză şi dinte. În concluzie, valoarea rezistenţei dată de cimentare creşte o dată cu calităţile adezive ale cimentului, dar şi cu perfecta adaptare a microprotezei la pereţii dintelui pregătit.

Punţile mobilizabile prin culisare sau telescopare nu beneficiază de cimentare, stabilitatea lor realizîndu-se prin fricţiune sau sisteme de retenţie speciale şi pot fi îndepărtate de bolnav. Punţile demontabile sînt fixate prin şuruburi sau alte dispozitive mecanice, care pot fi acţionate pentru îndepărtarea piesei, numai de către specialist.

Punţile care vor deveni substratul de ancorare pentru proteze mobilizabile şi care sînt prevăzute cu diferite culise balamale sau alte tipuri de întrerupători de forţe, trebuie să fie asigurate împotriva decimentării şi mobilizării dinţilor-stîlpi, deoarece sînt solicitate mai intens de proteză, de aceea se va utiliza un număr crescut de dinţi-stîlpi şi elemente de agregare cît mai retentive.

c) **Principiul biologic**. Gîndirea biologică, gîndirea medicală privind suferinţa organismului, etiologia şi patogenia bolilor legată de terapie, care la rîndul ei trebuie să vindece boala fără să producă alte tulburări, este de mult apanajul medicinei, iar de 40—50 de ani şi stomatologia a început să se desprindă de metodele localiciste şi mecaniciste. Protetica dentară însă, cu toate aceste progrese, a rămas în urmă prin caracterul accentuat mecanic pe care îl prezintă piesa protetică şi prin faptul că în istoricul concepţiei specialiştilor şi a bolnavilor, s-a dat importanţă mai ales calităţilor estetice sau mecanice ale protezelor. La începutul secolului nostru, în urmă dovedirii posibilităţii infecţiei la distanţă, provocată de infecţia dentară J. Tellier în Franţa şi W. Hunter în America au declarat suprinzător că protezele fixe provoacă infecţii de focar. Punţile şi coroanele au fost considerate de ei „curse de microbi sau mausolee de aur pe grămezi de gunoaie" (citează Roucoules). În consecinţă, dinţii cariaţi au fost consideraţi netratabili şi deci extraşi, iar proteza parţială mobilizabilă şi mobilă totală au început să domine în terapia protetică. Totuşi, autori ca Schwartz, Doxtater, Tylman în America şi Béliard, Kantovoricz, Fourquet, Housset, Nally, Roucoules, Häupl etc. în Europa au luptat pentru reconsiderarea protezei fixe. La calităţile mecanice de rezistenţă şi estetică s-au adăugat ulterior regulile biologice şi profilactice, prin care se prevenea lezarea pulpei, a parodonţiului superficial şi profund, a mucoasei şi osului, precum şi asigurarea echilibrului ocluzal al aparatului dentomaxilar.

La noi în ţară, orientarea medical-biologică a fost unul din obiectivele clinicii de ortopedie stomatologică condusă de E. Costa care a susţinut şi a dovedit că învăţămîntul proteticii dentare trebuie să se ocupe de studiul unor stări patologice ca afecţiunile coronare, edentaţiile, anomaliile dentomaxilare etc. în loc să studieze proteza fixă, proteza mobilă, care

Scanned with OKEN Scanner

sînt mijloacele terapeutice. Studiul mijloacelor terapeutice, ca factori esenţiali, frînează dezvoltarea caracterului biologic al protezării şi deschide drum larg numai descoperirii de materiale şi tehnicii perfecţionate.

Este adevărat că materialele şi tehnica protezării sînt factori importanţi pentru obţinerea unor proteze nenocive şi bine tolerate de organism, dar cea mai frumoasă punte din aur şi porţelan poate distruge parodonţiul marginal sau traumatiza ocluzia devenind antibiologică prin pierderea dinţilor-stîlpi sau antagoniştilor.

Ce este principiul biologic aplicat în protezarea prin punţi ? Răspunsul a fost dat parţial în multe publicaţii şi a fost completat de E. Costa în „Raţionamentul medical în practica stomatologică". Plecînd de la noţiunea de homeostazie a organismului uman, E. Costa denumeşte „funcţie de automenţinere" calitatea prin care organismul îşi menţine constant echilibrul faţă de variaţiile mediului extern. Terapia are rolul de a ajuta organismul în diferite stări patologice să-şi recapete echilibrul morfofuncţional. În cadrul aparatului dentomaxilar, automenţinerea se referă la restabilirea celor trei funcţii majore şi ca obiectiv biologic la protecţia parodonţiului şi articulaţiei temporomandibulare. În general, automenţinerea urmăreşte evitarea apariţiei oricărui fenomen patologic cu ocazia tratamentului protetic aplicat.

Protezarea prin punţi necesită şlefuirea unor dinţi, act nebiologic, dar indicat pentru considerentele mecanice cunoscute atît din tratamentul patologiei coronare, cît şi din principiile generale enunţate.

— În legătură cu şlefuirea dinţilor este importantă de discutat *problema vitalităţii dinţilor-stîlpi* de punte. Necesitatea creării paralelismului pentru inserţia punţilor şi rezolvarea fizionomică prin elemente de agregare care folosesc canalul radicular constituie două din motivele care pretind devitalizarea în scop protetic. În decursul evoluţiei teoriei şi practicii stomatologice, posibilitatea realizării unor tratamente endodontale corecte a urmat o curbă ascendentă, încît astăzi se poate afirma că la monoradiculari, extirparea vitală se poate face în condiţii de maximă securitate în proporţii ce se apropie de 100%. Pluriradicularii prezintă o proporţie de eşecuri care pot constitui o sursă de focare apicale care trebuie luate în consideraţie atunci cînd se discută devitalizarea în scop protetic. Numeroşii autori, printre care citäm pe Tyllman, Knapp, Roucoules, opiniază pentru conservarea pulpei vitale, demonstrînd că cea mai bună profilaxie a îmbolnăvirii dinţilor-stîlpi, este conservarea pulpei vii. Alţi autori, în frunte cu Béliard, practică sistematic depulparea dinţilor-stîlpi, ca o măsură de profilaxie împotriva apariţiei unor complicaţii tardive ca mortificări şi pulpite, care ar compromite conservarea dinţilor şi a punţii aplicate, mai ales dacă aceasta este o piesă foarte întinsă. De asemenea, există părerea parţial confirmată, că în cazul dinţilor parodontotici, depulparea lor ameliorează procesul de liză osoasă şi evită complicaţiile pulpare produse pe cale retrogradă.

Din experienţa noastră am constatat că, pe de o parte, unii dinţi pot fi periclitaţi prin devitalizare datorită dificultăţilor de tratament radicular şi a accidentelor inerente, iar pe de altă parte, dinţii şlefuiţi mai intens şi cu retracţie parodontală au prezentat complicaţii pulpare

Scanned with OKEN Scanner

ulterioare. Părerea noastră în această problemă este că pulpa dinţilor-stîlpi trebuie conservată vitală ca cel mai bun mijloc de protecţie; dar, ori de cîte ori bolnavul prezintă, din istoric, o rezistenţă slabă a pulpei la carie şi complicaţiile ei, un grad avansat de retracţie parodontală ca de exemplu vizibilitatea bifurcaţiei interradiculare şi mai ales cînd intensitatea şlefuirii necesare apropie peretele şlefuit sub 2/3 din distanţa faţă de pulpă, devitalizarea trebuie practicată. În unele cazuri de migraţii accentuate unde sînt indicate şlefuiri intense, devitalizarea devine chiar obligatorie, avînd scop să permită rezolvarea unor probleme de dezechilibru în relaţia ocluzoarticulară, elemente foarte valoroase pentru sănătatea parodonţiului de susţinere a dinţilor-stîlpi.

Devitalizarea, mai ales în vederea confecţionării unor elemente de agregare fizionomice, este o problemă legată de posibilităţile tehnico-materiale. Ori de cîte ori condiţiile morfofuncţionale ale bolnavului şi posibilităţile tehnice o permit, este recomandabil să se rezolve fizionomia, utilizînd ca elemente de agregare microproteze care se pot executa conservînd vitalitatea dinţilor, cum sînt incrustaţiile şi coroanele parţiale sau coroanele mixte. Practicarea coroanelor de substituţie şi a *inlay*-ului cu pivot radicular, deşi principal nebiologică, este de multe ori impusă de imposibilitatea realizării celorlalte microproteze de agregare. Perseverarea de a indica şi confecţiona agregări de precizie, cum sînt *inlay*-urile, *pinlay*-urile şi chiar coroanele parţiale (*onlay* cu 3 şi 4 feţe), în condiţii clinice şi tehnice imperfecte, pot avea complicaţii neplăcute, cum sînt decimentările, fracturile de dinţi sau mortificările pulpare etc.

În concluzie, deşi devitalizarea dinţilor-stîlpi este considerată ca o practică nebiologică în sine, este indicată dacă prin aceasta se asigură profilaxia îmbolnăvirii parodontale şi a altor complicaţii biologice sau mecanice, a căror rezolvare este mult mai dificilă sau chiar imposibilă.

Protecţia parodonţiului de susţinere constituie împreună cu problema devitalizării în scop protetic un element biologic de prim ordin, deoarece, aşa cum este binecunoscut, lezarea urmată de îmbolnăvirea acestui ţesut valoros de susţinere a dinţilor-stîlpi de punte, este cauza cea mai rapidă a pierderii lor. Suportul biologic al punţilor este parodonţiul dinţilor-stîlpi şi de durata sănătăţii implantării lor depinde direct rezultatul în timp al tratamentului protetic aplicat. La rîndul ei, sănătatea implantării depinde de felul cum se restabilesc şi se menţin relaţiile între forţa masticatoare şi rezistenţa parodonţiului de susţinere a dinţilor, care în tratamentele prin punţi primesc integral forţele verticale şi orizontale ce sînt produse de muşchii mobilizatori ai mandibulei (fig. 81).

Forţele verticale de presiune, care sînt dirijate în direcţia axului de implantare a dinţilor-stîlpi, sînt mai bine tolerate de parodonţiu, care poate răspunde, după părerea lui E. Costa, prin ambele sisteme de amortizare, tracţiunea ligamentară fiind egală cu presiunea lichidelor din spaţiul parodontal.

Forţele orizontale rezultate din întîlnirea dintre suprafeţele ocluzale înclinate ale punţii cu cele antagoniste sînt dirijate în direcţii mai mult sau mai puţin depărtate de axul de implantare a dinţilor-stîlpi. Rezistenţa dinţilor împotrivă presiunii orizontale este micşorată de faptul că meca-

Scanned with OKEN Scanner

nismul tracțiunii nu mai este egal repartizat pe zona parodontală și rezultatul poate fi mobilizarea dinților prin liza osoasă a alveolei, în sensul presiunii celei mai mari și mai durabile în timp (Jorés). Aceste probleme au fost studiate de numeroși autori, în cadrul „staticii parodontale", o ramură a mecanicii care studiază echilibrul corpurilor în mișcare, demon-

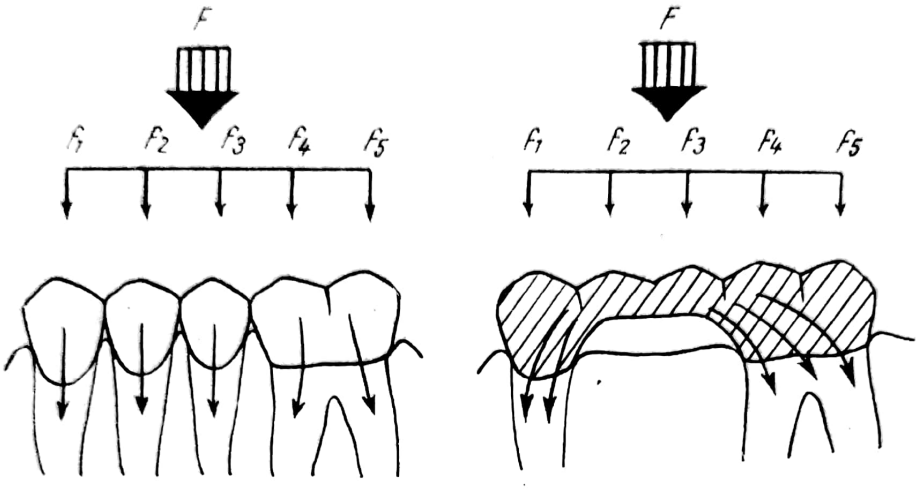

Fig. I.81. — Transmiterea presiunilor ocluzale.

strînd aplicarea diferitelor legi la statica punților dentare. Efectul acțiunii acestor legi se manifestă asupra rezistenței în timp a dinților-stîlpi. Din aceste motive, noi considerăm că trebuie discutate în subcapitolul dedicat principiului biologic și nu în cadrul aceluia referitor la principiul mecanic. În realitate, așa cum am mai amintit, aceste principii, mecanic și biologic, sînt atît de strîns legate între ele, încît se intrică sub multiple aspecte.

Legile staticii au fost adoptate în practică de numeroși autori, printre care citățm istoric pe Kantorowicz, apoi Chayes, care a demonstrat valoarea punctului de contact în statica parodontală, Jorès care a atras atenția asupra timpului de aplicare a forței, Leriche, Sigmund, Fourquet și Villain care se ocupă cu cinematica mandibulară, precum și Béliard, Tylman, Roucoules, Haupl, Knapp etc.

Din cercetările și din experiența noastră în studiul staticii parodontale rezultă unele atitudini practice în protezarea prin punți, atitudini care au drept obiectiv, să realizeze un echilibru între rezistența suportului biologic — parodonțiul profund — și forțele masticatoare, în condițiile în care esențial este faptul că un număr mai redus de dinți ai unei arcade trebuie să facă față forței unui număr superior de antagoniști.

Pornind inițial cu un deficit parodontal, chiar dacă după aprecierile obiective ale unor autori ca : Ante, Agapov, Duchange, Biaggi, Frey există rezistențe pasive parodontale care pot intra în joc, prima atitudine este tendința de despovărare a parodonțiului dinților-stîlpi în cazul protezării prin punți fixate. Așadar, cunoscînd legile mecanice care demonstrează că asupra corpului de punte se aplică forțe verticale, uneori

Scanned with OKEN Scanner

mai mari decît cele asupra dinţilor-stîlpi şi forţe orizontale cu efecte nocive asupra parodonţiului de susţinere, protezistul biolog va trebui să execute proteze fixe al căror modelaj ocluzal să micşoreze pericolul acestor forţe, asigurînd în acelaşi timp eficienţa funcţională minimă.

O primă măsură care se ia în vederea atingerii acestor obiective este îngustarea dimensiunii vestibuloorale a punţilor faţă de cele ale dinţilor naturali corespunzători. Această îngustare ocluzală va fi cu atît mai accentuată, cu cît numărul dinţilor absenţi va fi mai mare şi numărul dinţilor-stîlpi mai mic. Astfel, la o punte cu un dinte absent şi 2 dinţi-stîlpi, reducerea dimensiunii ocluzale va fi minimă, deoarece rezistenţa parodontală a dinţilor-stîlpi suportă cu uşurinţă pe cel absent. O punte cu 2 dinţi absenţi va fi îngustată cu 1/4 din dimensiunea naturală a feţei ocluzale a dinţilor absenţi. Un număr de 4 dinţi alăturaţi absenţi şi numai 2 dinţi-stîlpi constituie un pericol pentru rezistenţa stîlpilor şi puntea va fi îngustată cu 1/3 şi chiar 1/2 din dimensiunile normale ale suprafeţelor ocluzale. Aceşti coeficienţi de îngustare pot fi modificaţi de starea parodonţiului şi posibilitatea de creştere a numărului dinţilor-stîlpi, prin păstrarea unei lăţimi aproape normale a punţii pentru cazurile cu stîlpi multipli şi parodonţiu sănătos sau prin îngustarea mai accentuată în cazurile cu mobilitate a dinţilor şi număr minim de stîlpi.

Un exemplu de îngustare a corpului de punte în vederea despovărării parodontale este modelarea primului premolar superior fără cuspidul oral, asemănător unui canin, fapt care micşorează şi cantitatea de forţe verticale de presiune în ax, dar mai ales elimină descompunerea acestora în forţe orizontale provocate de cspidul palatinal şi panta lui înclinată. După acelaşi principiu se pot modela molarii din zonele laterale ale mandibulei şi maxilarului, sub formă de premolari.

A doua măsură cu scop de a despovăra parodonţiul de susţinere a dinţilor-stîlpi este modificarea planurilor înclinate ocluzale, spre a se reduce descompunerea forţelor verticale în componente orizontale nocive. Modelarea care reproduce feţe ocluzale abrazate nu trebuie să fie total lipsită de accidente, cum ar fi gropiţele intercuspidiene, şanţurile de scurgere etc., deoarece în aceste condiţii alimentele ar fi greu de triturat şi ar necesita mărirea forţei musculare şi a frecvenţei mişcărilor masticatoare, care ar putea fi nocive parodonţiului stîlpilor de punte. De asemenea, lipsa şanţurilor de scurgere şi a convexităţii laterale poate provoca iritaţii directe asupra parodonţiului superficial, prin alunecarea alimentelor în şanţul gingival.

În concluzie, modelajul ocluzal în laboratorul de tehnică dentară va fi atenuat într-o mai mică sau mai mare măsură, în funcţie de indicaţiile clinice privind starea parodonţiului, lungimea edentaţiei, numărul de dinţi-stîlpi şi tipul de ocluzie, iar în cabinet se perfectează şi articularea interdentară în funcţie de mişcările mandibulei. În cazurile complicate, cu edentaţii întinse, migraţii dentare şi mobilitate, unii autori propun ca modelarea funcţională finală să se facă intraoral, cu ajutorul unei suprafeţe ocluzale provizorii din acrilat uşor abrazibil, modelaj care, după un interval de timp de la aplicare, să se reproducă din aliajul definitiv al punţii proiectate. Această tehnică are de fapt scopul realizării unui mo-

Scanned with OKEN Scanner

delaj strict individualizat şi deci evitarea oricăror antagonisme între relieful ocluzal modelat în laborator şi tipul de mişcări ale bolnavului.

A treia măsură pentru protejarea parodonţiului dinţilor-stîlpi urmăreşte realizarea corpului de punte în linie dreaptă, pentru a evita componentele orizontale provocate de forţele de masticaţie aplicate în afara poligonului parodontal (fig. 82). Această modelare rectilinie a corpului

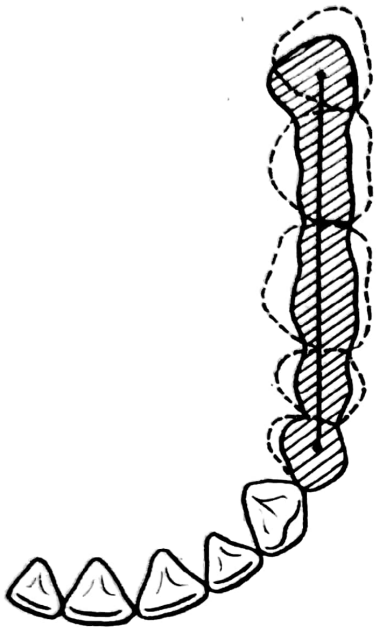

Fig. I.82. — Punte liniară.

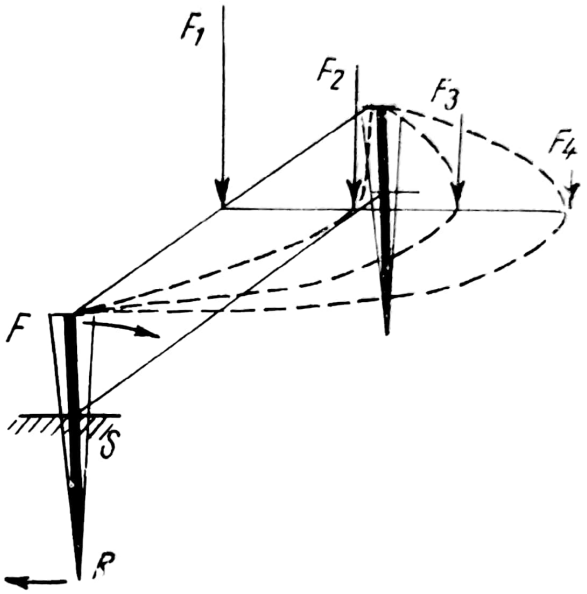

Fig. I.83. — Gradul curburii şi stabilizarea punţilor frontale.

de punte este posibilă numai în zona laterală şi nu este posibilă în zona arcadei anterioare, unde ar provoca tulburări fizionomice sau fonetice netolerabile. Din aceste considerente corpul de punte în zona anterioară se execută în curbură, dar la punţile lungi va fi agregat de cel puţin 4 dinţi-stîlpi, capabili să reziste tendinţei de basculare (fig. 83).

A patra măsură este legată de cea anterioară, în sensul că, pentru evitarea efectelor nocive ale forţelor orizontale vestibuloorale şi tangenţiale, care nu pot fi anulate total prin îngustare şi modelaj plan sau rectiliniu al corpului de punte, este indicată mărirea numărului de dinţi-stîlpi şi tendinţa ca aceştia să delimiteze suprafeţe de sprijin parodontal triunghiulare sau poligonale şi nu linii de sprijin. Legrand, Roy, Béliar, Weinberg şi alţii au demonstrat că numai prin solidarizarea punţilor liniare cu doi stîlpi de un al treilea stîlp situat în alt plan se poate anula componenta orizontală rezultată din direcţia de deplasare a mandibulei şi prin intermediul planurilor înclinate ale arcadelor în diferitele lor contacte funcţionale. Conform teoriei lui Roy privind protecţia parodonţiului profund, orice punte în zona anterioară va trebui să fie solidarizată de un dinte situat în zona laterală şi, invers, orice punte laterală va trebui solidarizată şi de canin.

Scanned with OKEN Scanner

Aplicarea în practică a concluziilor acestor teorii relative la substratul biologic parodontal al punţilor este evitarea tuturor condiţiilor care declanşează mişcări nocive, aşa cum sînt basculareа, pendularea şi torsiunea. Punţile cu dinţii-stîlpi la ambele extremităţi sînt asigurate împotriva pendulării vestibuloorale şi basculării. Punţile cu extensii sînt vulnerabile şi la mişcările de torsiune, chiar dacă se folosesc toate meto-

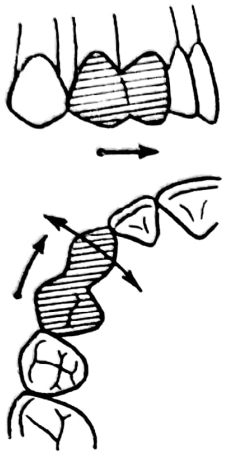

Fig. I.84. — Punţi cu sprijin punctiform.

Fig. I.85. — Punţi cu pinten supracingular.

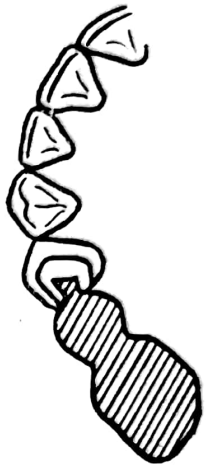

Fig. I.86. — Punţi cu încrustaţie în încrustaţie.

dele descrise mai sus, adică îngustarea ocluzală, decuspidarea, inclusiv subocluzarea extensiei, deoarece interpunerea alimentelor le fac inoperante. Totuşi, din experienţa noastră am constatat că punţile cu o singură extensie fixată pe cel puţin 2 dinţi-stîlpi, modelate ocluzal echilibrat şi cu dimensiunea vestibuloorală redusă, au persistat mulţi ani, fără să apară fenomene patologice. Cele mai contraindicate extensii meziale sînt cele care înlocuiesc caninul şi primul premolar, deoarece aici este zona de interferenţă laterală cea mai activă.

Nu sîntem de acord cu „proptirea" corpului de punte printr-un pinten metalic pe faţa ocluzală sau orală a dintelui vecin care nu rezolvă problema forţelor de torsiune şi, în acelaşi timp, este o sursă de carie şi parodontită marginală (fig. 85). Soluţia protetică cea mai indicată în acest caz este încrustaţia în încrustaţie, care rezolvă problemele, dar necesită condiţii de lucru bune (fig. 86).

Se admite extensia mezială pentru înlocuirea incisivului lateral superior printr-o punte sprijinită pe canin. Totuşi, în cazul ocluziilor foarte adînci şi această construcţie poate deveni nocivă pentru canin sau se poate decimenta şi fractura.

— Solidarizarea dinţilor printr-o construcţie rigidă sub formă de punte a fost controversată în literatură ca o atitudine nebiologică, deoarece ar suprima mobilitatea fiziologică a fiecărui dinte, din care cauză parodonţiul lor de susţinere şi-ar pierde calităţile esenţiale de rezistenţă şi

Scanned with OKEN Scanner

elasticitate. În realitate, însă, această solidarizare nu este absolută și totală, deoarece persistă mișcarea de înfundare axială a dinților în alveole, care este suficientă pentru a constitui stimulul funcțional necesar parodonțiului. Pe de altă parte, în punțile care cuprind numai o zonă și au numai 2 dinți-stîlpi, aceștia pot să se deplaseze în același timp în aproape toate direcțiile.

Solidarizarea rigidă a dinților este o soluție terapeutică în mobilitatea dentară patologică, unde se pune problema obligatorie a anulării mișcărilor dinților în alveolele lor (fig. 87).

Solidarizarea ca metodă de tratament și de prevenire a mobilizării dinților deveniți stîlpi nu este nocivă și dovadă sînt rezultatele observate la controalele efectuate la intervale de timp de 1—8 ani asupra unor construcții fixe extinse la toată arcada. Atît clinic, cît și radiologic nu s-au constatat atrofii și mobilitate a dinților stîlpi; din contră, în cazurile cu resorbții localizate, existente anterior protezării, s-au constatat imagini radiologice de apoziție osoasă și, bineînțeles reducerea mobilității.

— Parodonțiul superficial poate fi lezat în tratamentul protetic prin punți atît ca urmare a greșelilor tehnice clinice și de execuție a elementelor de agregare, cît și prin corpul de punte care are raporturi incorecte cu parodonțiul marginal și mucoasa crestei alveolare. Zona cea mai susceptibilă de afectare la contactul cu materialul protetic este papila interdentară la locul de unire a corpului de punte cu microproteza de agregare și mai ales între două microproteze vecine. În principiu, evitarea contactului traumatizant al papilei este obiectivul tehnicianului, dar medicul are obligația să verifice și să împiedice eventualele greșeli (fig. 88). Totuși, tehnica de pregătire a dinților poate să creeze condiții mai mult sau mai puțin favorabile pentru realizarea din laborator; astfel, șlefuirea ușor conică a peretelui rădăcinii în cazul unei coroane de substituție permite protecția papilei în condiții superioare unui perete cilindric (fig. 89). Această pregătire este necesară mai ales între două microproteze vecine, indiferent de tipul lor, deoarece în unele cazuri nici nu există spațiul necesar pentru amîndouă în zona coletului (fig. 90).

Tehnicianul va trebui să evite curgerea aliajului de lipit înspre papila dintre cele două bonturi dentare, iar calitatea lipiturii trebuie să fie ireproșabilă, fără pori și foarte bine lustruită.

Prevenirea iritațiilor mucoasei gingivale în dreptul crestelor edentate este o altă problemă biologică foarte importantă și depinde de relația dintre corpul de punte și mucoasă, de calitățile materialului utilizat și de execuția tehnică.

Relația dintre corpul de punte și mucoasă poate fi cu contact sau fără contact. Contactul strîns este nociv totdeauna, deoarece prima și cea mai frecventă reacție a mucoasei gingivale față de contactul cu puntea este proliferarea patologică urmată de ulcerarea și infectarea acesteia, cu consecințe grave asupra sănătății locale și generale a bolnavului. Contactul lejer sau crearea unei distanțe minime de 0,5 mm ar putea evita reacțiile mucoasei, dacă suprafața de contact ar fi redusă la zone foarte mici, deoarece suprafețele întinse de contact se încarcă cu alimente care fermentează și creează un mediu toxiinfecțios de asemenea favorabil declan-

Scanned with OKEN Scanner

şării unor leziuni ulceronecrotice supurate. Din acest punct de vedere, corpul de punte care acoperă creasta alveolară asemănător cu şaua unei proteze mobilizabile este cel mai nociv, prin lipsa totală de igienă, deoarece

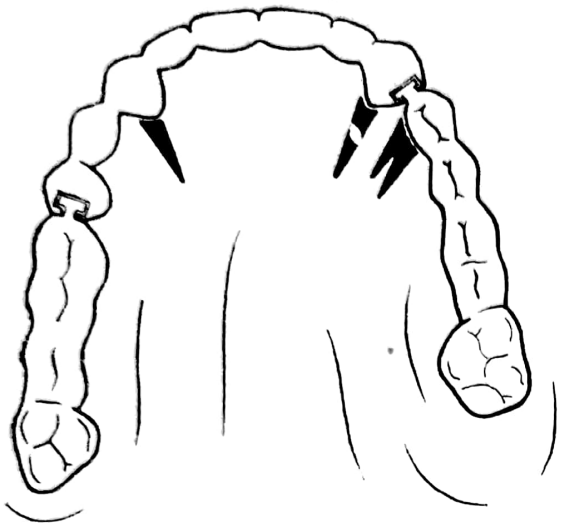

Fig. I.87. — Solidarizarea dinţilor prin punţi articulate.

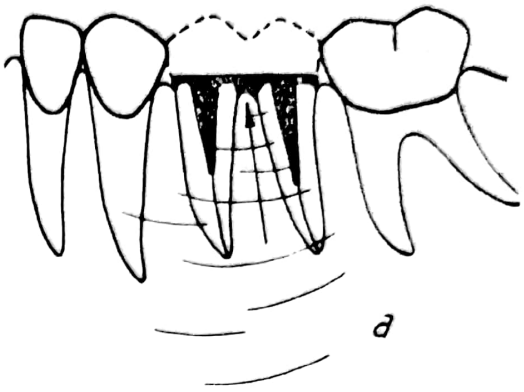

Fig. 1.88. — Solidarizarea microprotezelor fără menajarea papilei interdentare.

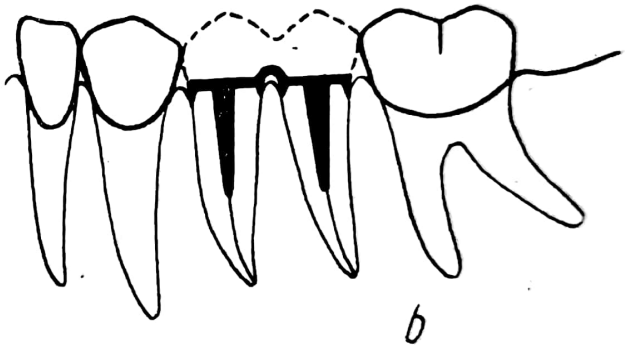

Fig. I.89. — Solidarizarea coroanelor de substituţie cu menajarea papilei interdentare.

Fig. I.90. — Solidarizarea coroanelor de înveliş cu menajarea papilei interdentare.

alimentele nu pot fi îndepărtate de peria de dinţi de obraz, buze sau limbă şi nici de spray-ul de la „unit" sau firele de aţă utilizate în curăţire.

Corpul de punte suspendat previne toate aceste pericole, deoarece corect modelat, prin suprafeţele convexe expuse autocurăţirii şi curăţirii artificiale este totdeauna curat, asigurînd astfel şi igiena mucoasei şi a cavităţii bucale (fig. 91). Distanţa dintre corpul de punte şi creastă

trebuie să fie de minimum 3 mm, pentru ca circuitul alimentelor să fie practic posibil fără retenţii, iar în zona de unire cu elementele de agregare, corpul de punte trebuie să fie neretentiv. Nerespectarea acestor elemente poate crea condiţii neigienice, chiar pentru o punte suspendată (fig. 92 a şi b).

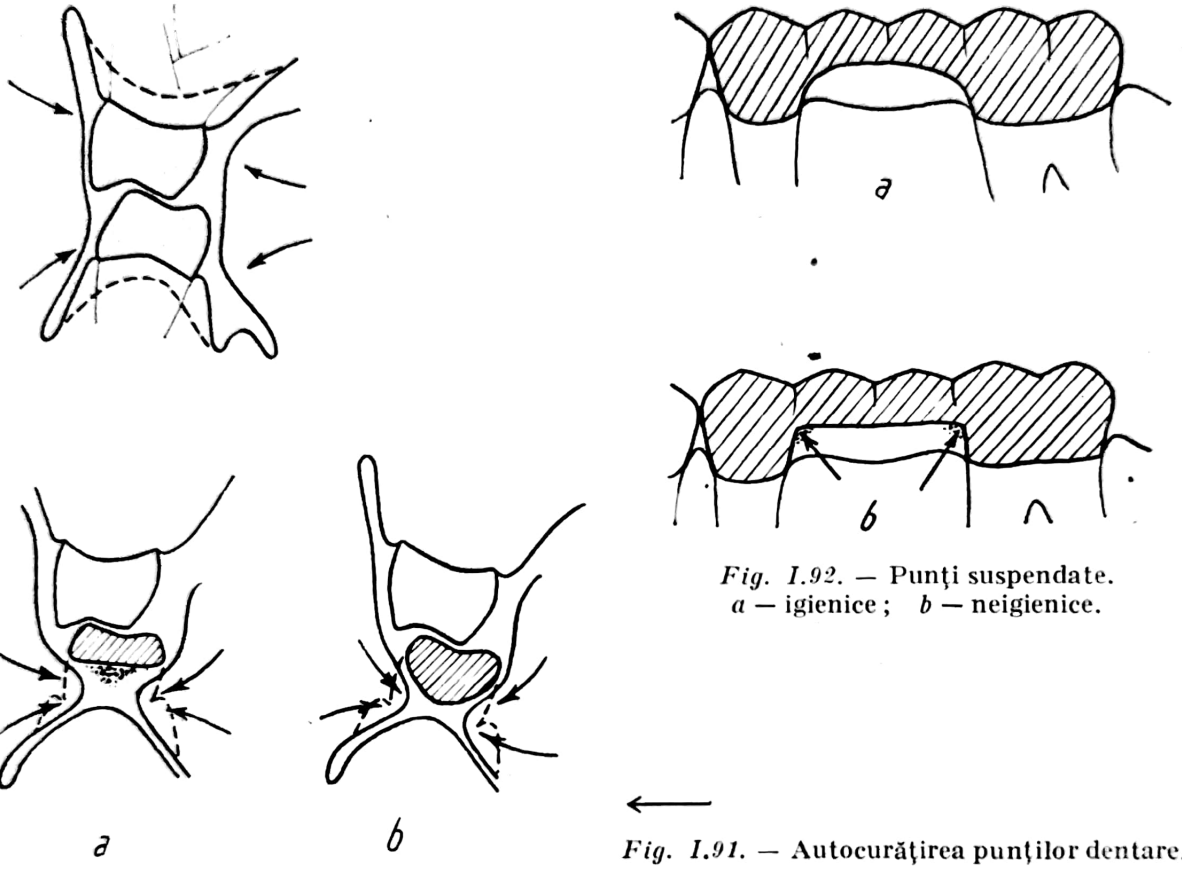

Fig. I.92. — Punţi suspendate.
a — igienice; *b* — neigienice.

Fig. I.91. — Autocurăţirea punţilor dentare.

Corpul de punte, care reprezintă dinţii artificiali, trebv e să asigure şi funcţia fizionomică şi fonetică; în zona anterioară şi la maxilarul superior puntea suspendată nu poate fi utilizată, deoarece nu corespunde acestor două funcţii importante pentru relaţiile sociale ale oamenilor. Între forma de şa total contraindicată şi suspendarea completă există mai multe forme de corp de punte care au drept obiectiv să asigure o suprafaţă de contact cît mai redusă cu mucoasa, dar în acelaşi timp să închidă complet breşa edentată pentru a nu împiedica fonaţia. Din punct de vedere fizionomic dinţii artificiali trebuie să prezinte dimensiuni cît mai asemănătoare cu cei naturali. Contactul punctiform este cel mai favorabil dintre toate soluţiile igienice posibile, mai ales dacă se modelează neretentiv trecerile dintre dinţii artificiali şi locul de unire a corpului de punte cu coroanele în zona papilei interdentare (fig. 93). Totuşi, prin aceste nişe modelate între elementele punţii, poate trece parţial coloana de aer, iar aspectul fizionomic din zona coletului este necorespunzător. De aceea corpul de punte punctiform nu poate fi utilizat la maxilarul

superior în regiunea vizibilă. În zona laterală molară se poate folosi un corp de punte care în secțiune vestibulooralâ are un contact punctiform pe mijlocul crestei alveolare, dar dinții artificiali nu sînt separați la colet,

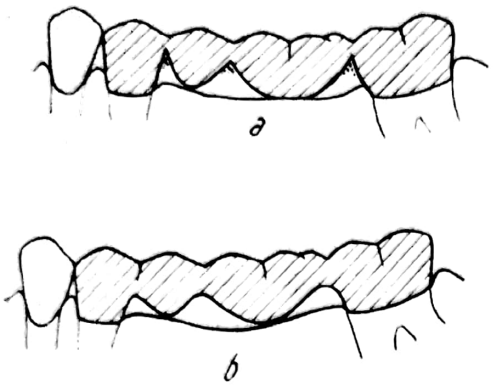

Fig. I.93. — Punte mandibulară cu contact punctiform.
a — incorect, *b* — corect.

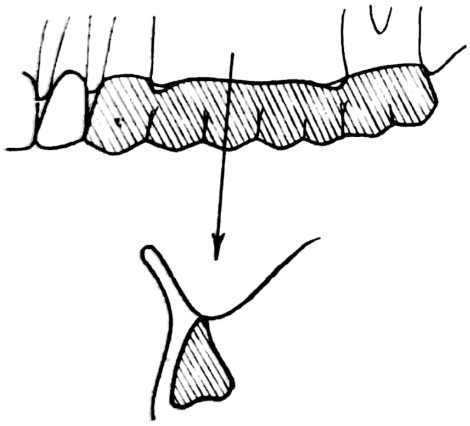

Fig. I.94 — Punte maxilară cu contact liniar pe muchia crestei.

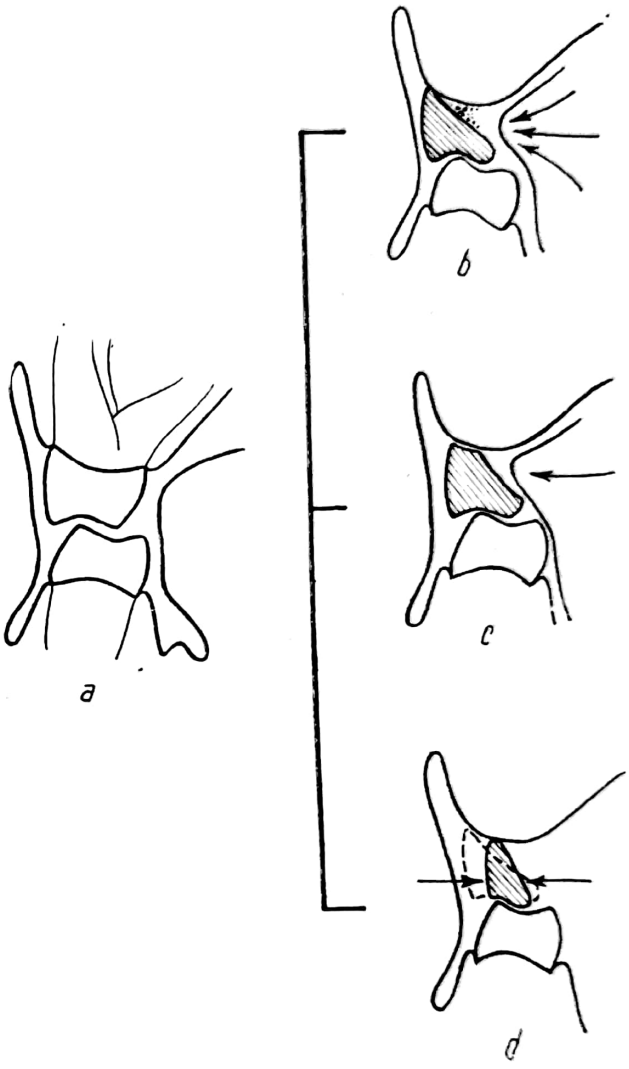

Fig. I.95. — Corp de punte maxilar cînd creasta alveolară este lată.
a — dentație normală; *b* — tangențial incorect;
c — semișa relativ corectă; *d* — tangențial în îngustare ocluzală.

ci formează un contact continuu cu mucoasa. Acest tip de punte cu contact liniar pe mijlocul crestei prezintă avantajul de a avea o zonă redusă de contact cu mucoasa, o igienă superioară și în același timp asigură continența arcadei dentare (fig. 94).

Corpul de punte în raport tangențial cu creasta alveolară corespunde fizionomic și fonetic, iar resturile alimentelor pot fi îndepărtate. În cazul crestelor late și dimensiune mică a coroanelor dentare naturale, puntea tangențială devine retentivă și este indicat să se modeleze un corp de punte în formă de semi șa, fără contact cu mucoasa (fig. 95).

Scanned with OKEN Scanner

În același scop, de a reduce unghiul retentiv dintre creastă și punte, se va îngusta fața ocluzală cînd este vorba de înlocuirea unui molar sau premolar.

Materialul protetic care este în contact sau în vecinătate cu mucoasa poate fi o sursă de iritație nu numai prin forma retentivă sau neigienică a corpului de punte, ci și prin caracteristicile biologice proprii sau prin modul de prelucrare tehnică. Cele trei feluri de materiale care pot intra în contact cu mucoasa sînt aliajele metalice, rășina acrilică și porțelanul. Condiția primordială care asigură toleranța materialului este perfecta lustruire și absența porilor, care se pot îmbiba cu lichidele bucale, devenind astfel focare de fermentație nocive pentru mucoasă.

Deși metalele pot fi lustruite în condiții perfecte, în unele cazuri chiar cele nobile și seminobile sînt netolerate și produc congestia, ulcerarea și proliferarea de țesut de granulație (D. Péni, la Congresul de la Roma din 1957, citat de Roucoules). Părerea noastră este că metalele chiar perfect lustruite, provoacă aceste reacții patologice numai în cazul unui contact excesiv cu mucoasa sau la bolnavi cu intoleranță specifică, cazuri foarte rare.

Acrilatul, foarte bine lustruit, este tolerat de mucoasă un timp relativ scurt, deoarece se delustruiește, devine poros și se îmbibă cu lichide bucale, care provoacă reacții ale mucoasei. Asigurarea unei distanțe minime între fațetele acrilice și mucoasă întîrzie efectul iritant și permite în același timp introducerea unui fir de ață cu care se poate îndepărta pelicula de alimente. În cazul unor corpuri de punte mixte metaloacrilice cu raport tangențial față de creastă, joncțiunea dintre metal și acrilat trebuie plasată într-o zonă cît mai accesibilă autocurățirii și igienei artificiale.

Porțelanul, sub formă de fațete prefabricate sau ceramică arsă pe metal, după tehnicile moderne, este cel mai bine tolerat de mucoasă, bineînțeles în condiții de glazare perfectă. Incorectitudinea glazării din ceramica granuloasă, sau fațetele șlefuite și ascuțite pot constitui tot atîtea cauze de iritare a mucoasei care nu se datoresc materialului, ci execuției tehnice.

În cazurile în care se indică bare juxtamucoase care vor reuni două punți laterale sau vor ocoli diasteme sau treme, acestea se vor plasa la distanță de 1—2 mm de coletele dinților și se vor modela fără muchii pentru a nu reține alimentele și pentru a putea fi ușor curățite.

În concluzie pentru a evita complicațiile produse de reacțiile mucoaselor, punțile trebuie modelate fără zone retentive, fără unghiuri și muchii, fără trepte sau praguri, fără convexități masive și, mai ales, fără contacte compresive și în suprafață cu mucoasa. Numai punțile demontabile sau mobilizabile pot fi modelate în formă de șa sau cu gingie artificială în caz de pierdere de os, deoarece pot fi îndepărtate și curățate, lustruite sau modificate la nevoie.

Uneori, bolnavii refuză punțile igienice suspendate și pretind din motive fizionomice, contacte exagerate cu mucoasa. Medicul stomatolog trebuie să-i convingă pe acești bolnavi să renunțe la pretențiile lor, avînd în vedere complicațiile grave care se pot produce. De asemenea, bolnavii

Scanned with OKEN Scanner

trebuie instruiți asupra tehnicilor de igienă a punților, să folosească perii prevăzute cu smocuri de păr dure, care să poată ajunge în toate zonele și, din cînd în cînd să utilizeze fire de ață cu care să îndepărteze pelicula alimentară depusă între punte și mucoasă.

2. CONCEPEREA PUNȚILOR DENTARE

Conceperea unui tratament protetic în edentația parțială cu ajutorul punților, realizat la nivelul actual al dezvoltării stomatologiei protetice, trebuie să țină seama de principiile enunțate în subcapitolul precedent și, bineînțeles de elementele culese din examenul bolnavului și de condițiile tehnico-materiale de lucru.

Este neapărat necesar ca stomatologul protezist să conceapă planul de tratament înainte de a trece la activitatea practică propriu-zisă în cavitatea bucală. De cele mai multe ori, planul protetic este conceput pe modelele de studiu mai ales în cazurile complexe care prezintă edentații multiple însoțite de modificări patologice ale ocluziei.

Obiectivele principale de care trebuie să se țină seama în momentul conceperii planului de tratament sînt legate de suportul dentoparodontal al punții, ca cel mai valoros element, și de componentele mecanice ale piesei protetice reprezentate de elementele de agregare și de corpul de punte.

a) Suportul dentoparodontal

Substratul biomecanic al punții este constituit de dinți cu parodonțiul lor și este variabil în funcție de numărul, repartiția pe arcadă și valoarea lor. De felul cum reacționează țesuturile dentoparodontale, în urma aplicării și cimentării punții, depinde în mare măsură durata tratamentului protetic efectuat. Stabilirea dinților care vor forma substratul parodontal al punții are mare importanță, deoarece forțele declanșate de ocluzie ajung la acest țesut.

Puntea se sprijină integral pe dinții-stîlpi cărora le transmite cantitativ toate forțele verticale și calitativ forțele orizontale ce rezultă în timpul masticației alimentelor și în special în faza finală de deglutiție. Cea mai gravă complicație care poate surveni mai devreme sau mai tîrziu după aplicarea unei punți incorecte este mobilizarea dinților-stîlpi și pierderea lor printr-un proces de desimplantare sau prin extracții impuse de complicații acute. În cazul fericit în care mai există dinți naturali, puntea se reface, dar prin sacrificiul necesar pregătirii altor dinți, iar în situația inexistenței unor dinți naturali limitanți posterior edentației, se va aplica inevitabil o proteză mobilizabilă, ceea ce nu este același lucru. Rezistența obișnuită a dinților-stîlpi ai unei proteze depinde de mărimea edentației, de numărul dinților-stîlpi și de valoarea lor în momentul tratamentului, dar mai ales de aprecierea relației dintre numărul dinților absenți, pe de o parte, și valoarea stîlpilor pe de altă parte, apreciere pe care trebuie să o facă medicul stomatolog. De aceste calcule preliminare se ține seama și în construcția tehnică propriu-zisă din laborator, iar în cazurile în care dinții-stîlpi nu întrunesc rezistența necesară, se iau mă-

Scanned with OKEN Scanner

suri de despovărare. În medie, durata unei punți se evaluează la 10 ani, cu variații între 5 și 20 de ani sau mai mult, dar este de dorit ca refacerile să se datoreze oricărei alte cauze decît mobilizării dinților-stîlpi.

Primul element care influențează stabilirea numărului de dinți-stîlpi ai viitoarei punți este *sediul și întinderea edentației*, legată strîns de valoarea dinților limitanți. De felul cum este apreciată relația dintre mări-

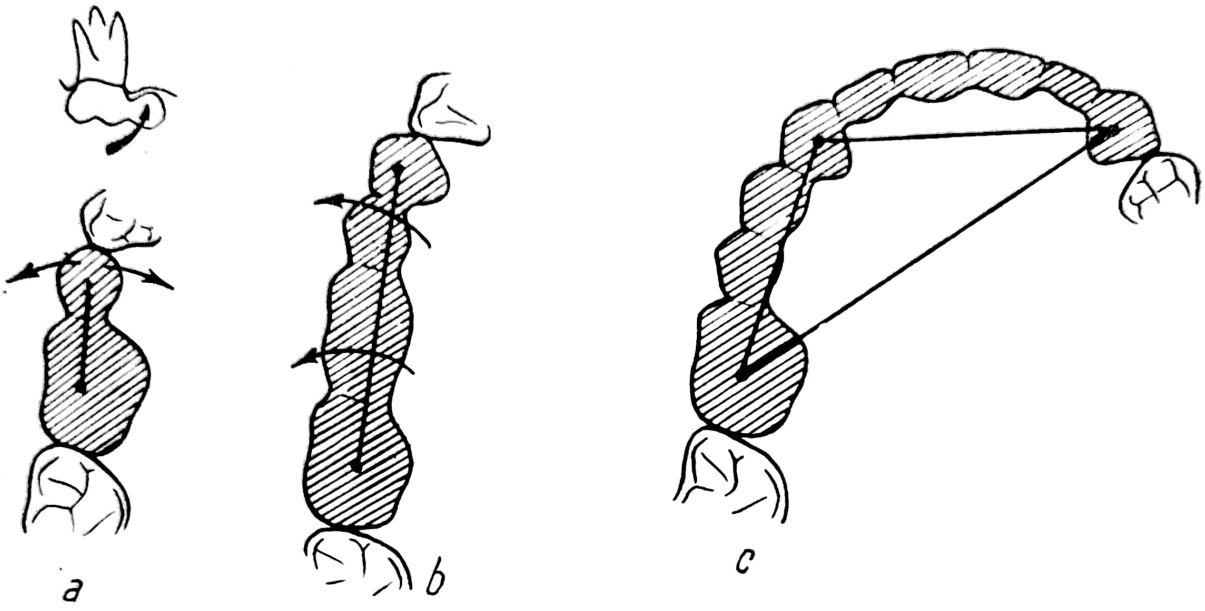

Fig. I.96. — Sprijinul punților.
a — punctiform; *b* — liniar; *c* — poligonal.

mea edentației (numărul de dinți absenți) și valoarea dinților viitori stîlpi ai punții depinde rezultatul final. Cei 2 dinți limitanți ai breșei edentate devin obligatoriu stîlpii viitoarei punți, iar uneori sînt înglobați și dinții vecini ai acestora. Alteori, mult mai rar și numai în edentații unice, numai unul din dinții limitanți este considerat suficient pentru susținerea dintelui absent.

Privind puntea ca o construcție asemănătoare cu un pod, sprijinul pe un singur dinte-stîlp ar putea fi calificat, din punct de vedere static, ca sprijin punctiform, cel al punților cu 2 dinți ca sprijin liniar, iar cel al punților cu mai mulți dinți situați în planuri diferite, ca un sprijin în suprafață poligonal (fig. 96).

Punțile cu un singur dinte-stîlp nu pot fi teoretic echilibrate, deoarece sînt expuse tuturor forțelor nocive de torsiune, pendulare, basculare, care se transmit parodonțiului și provoacă mobilizarea dintelui în toate direcțiile.

Punțile cu 2 dinți-stîlpi sînt mai echilibrate, deoarece sînt expuse numai mișcării de basculare în jurul axului de unire a stîlpilor, cele situate în zona laterală, în sens transversal, iar cele frontale, în sens antero-posterior.

Punțile cu mai mulți dinți-stîlpi situați în planuri diferite sînt echilibrate în toate sensurile, fiind anulate teoretic toate deplasările orizontale, de aceea sînt denumite și punți stabilizatoare.

Scanned with OKEN Scanner

Coluzia acestor considerente mecanice este că pentru a fi neutralizate toate forţele orizontale nocive trebuie să se realizeze punţi cu stîlpi multipli totdeauna. Această concluzie vine în contradicţie cu principiul biologic de a evita pe cît posibil şlefuirea dinţilor şi creează complicaţii atît bolnavului, cît şi echipei de protezişti, din punct de vedere economic, social şi tehnic. De aceea, specialiştii au căutat alte metode ştiinţifice mai obiective şi mai puţin traumatizante, pentru a soluţiona problema numărului de dinţi-stîlpi faţă de întinderea şi topografia edentaţiei.

Ante, Agapov, Duchange şi Biaggi, Akerman, Leriche, Kurliandschi şi alţii s-au preocupat de a găsi metode care să aprecieze mai exact *valoarea de suport a dinţilor*. Agapov, Duchange, Akerman şi Leriche au calculat valoarea de suport a fiecărui dinte la presiunea masticatoare, ca apoi plecînd de la o unitate ca apreciere, să dea fiecărui dinte un coeficient anumit. Tabelele prezentate de autori sînt în general asemănătoare, în sensul că incisivii laterali şi centrali sînt cei mai slabi, iar molarii cei mai puternici dinţi-stîlpi.

Asupra valorii caninului există două păreri : Agapov şi Akerman îl consideră inferior premolarilor şi mai ales molarilor, iar Duchange şi Lormée consideră caninul superior premolarilor şi apropiat de molari.

Molarul de minte este considerat în general mai slab decît molarii ceilalţi, iar cel inferior mai rezistent, mai bine implantat decît cel superior.

Duchange şi Kurliandschi mai demonstrează că rezistenţa la presiune a unui dinte normal implantat este aproximativ dublă faţă de forţa de masticaţie obişnuită. Conform acestor calcule matematice, problema dinţilor-stîlpi se rezolvă în sensul că dacă suma indicilor viitorilor dinţi-stîlpi este superioară sau egală cu cea a dinţilor absenţi, puntea se poate executa cu siguranţa unei rezistenţe suficiente în timp. În cazul în care calculul matematic arată că suma valorilor dinţilor-stîlpi este mai mică decît suma valorilor dinţilor absenţi, se vor îngloba dinţii vecini pentru a restabili cel puţin o egalitate. În lipsa unor dinţi care să poată mări coeficientul de rezistenţă a substratului dentoparodontal, puntea este contraindicată şi se recurge la o proteză mobilizabilă care se va extinde pe întregul cîmp protetic.

Pentru exemplificare, calculul valoric al unei punţi în cazul edentaţiei celor 2 premolari superiori ar fi : — suma dinţilor-stîlpi, caninul şi primul molar ($5 + 6 = 11$) fiind superioară sumei dinţilor absenţi ($4 + 4$), puntea este echilibrată. Un alt exemplu îl constituie edentaţia celor 2 premolari şi a primului molar superior, unde calculul stîlpilor este $5 + 6 = 11$ iar al absenţilor $4 + 4 + 6 = 14$, este ceea ce indică un substrat dentoparondontal insuficient. S-ar recomanda şi înglobarea molarului de minte ca stîlp, care, chiar cu o valoare medie de „3", ar aduce egalitatea necesară. În practică însă este posibil ca molarul de minte să fie absent, iar puntea se execută totuşi, durata ei în ani fiind suficient de mare, fapt care vine în contradicţie cu principiul mecanic care stă la baza acestor calcule matematice preprotetice.

Ante, spre deosebire de ceilalţi autori, introduce în calcul noţiunea de suprafaţă parodontală apreciată în mm^2, metodă care pare mai precisă, dar care indică în general aceeaşi scară valorică.

Scanned with OKEN Scanner

Biaggi ajunge la concluzii apropiate, dar mai simplificate şi anume: „un dinte-stîlp suportă rareori şi nesigur un dinte absent (extensiunea cu un dinte stîlp — sprijin punctiform) 2 dinţi rezistă sigur ca stîlpi pentru un dinte absent şi chiar 2, 3 dinţi-stîlpi pot susţine perfect 2 dinţi absenţi şi chiar 3 şi aşa mai departe".

Roucoules consideră valabilă această teorie mecanică numai pentru edentaţiile laterale şi dacă puntea se poate executa în linie dreaptă.

Contradicţiile dintre aceşti autori s-au născut din practică. Teoria aceasta este pur mecanică; constatările clinice au dovedit că punţi contraindicate — din acest punct de vedere — au conservat dinţii-stîlpi perioade de timp îndelungate, iar punţi considerate echilibrate au provocat în scurt timp mobilizarea dinţilor-stîlpi. În realitate, aceste calcule pur matematice nu ţin seama de o serie de date morfofuncţionale, de patologia dentoparodontală şi de starea generală a bolnavului cu terenul lui specific.

Într-adevăr, aprecierile mecanice ţin seamă de volumul şi lungimea rădăcinilor, dar mai puţin de numărul rădăcinilor şi mai ales de poziţia lor. Un molar cu 3 rădăcini divergente este superior unui molar cu rădăcinile convergente sau unite, prin suprafaţa poligonală a acestora, care se opun mobilizării lui la solicitarea funcţională. Aceasta este explicaţia rezistenţei stîlpilor unei punţi de la canin la molarul 2, care are 3 rădăcini şi în cazul poziţiei lor divergente asigură un sprijin în suprafaţă şi nu unul liniar.

Raportul real dintre coroana clinică şi rădăcină este modificat în urma edentaţiei şi poate fi inversat în cazul unei retracţii avansate a parodonţiului marginal.

Parodontopatiile marginale cronice şi acute, afecţiunile apicale, rarefacţiile osoase, modifică implantarea dentară şi deci coeficientul indicat de calculul matematic.

O problemă care, după Dubeck, Housset şi Costa, are o influenţă considerabilă asupra valorii dinţilor-stîlpi şi deci a duratei punţii aplicate, este direcţia de implantare a dinţilor viitori stîlpi şi forma planului ocluzal. Astfel, situaţia cea mai favorabilă pentru parodonţiu ar fi, din punct de vedere mecanic, o direcţie verticală a dinţilor-stîlpi şi un plan de ocluzie orizontal şi drept. Practic însă, această situaţie nu este posibilă datorită direcţiei primare a rădăcinilor care se înscriu pe razele unui cerc cu o curbă mai mult sau mai puţin accentuată (teoria Villain).

Din schemele autorilor Dubecq şi Housset reies cazurile favorabile, mai puţin favorabile sau nefavorabile, în ceea ce priveşte direcţia de implantare şi forma planului ocluzal. Costa apreciază valoarea direcţiei de implantare a rădăcinilor cu ajutorul examenului radiologic, aşa cum reiese din planşă; rezistenţa parodontală este mai favorabilă cînd suprafaţa delimitată de rădăcină este superioară celei delimitate de faţa ocluzală, situaţie care se întîlneşte în cazurile de divergenţă a axelor radiculare (fig. 97). Bolnavii edentaţi prezintă mai frecvent divergenţă radiculară la mandibulă şi convergenţă la maxilar, de unde se trage concluzia că rezistenţa punţilor mandibulare laterale este superioară în timp faţă de cele maxilare.

Scanned with OKEN Scanner

Concluzia acestor aprecieri relative la direcţia de implantare a viitorilor dinţi-stîlpi indică înmulţirea dinţilor-stîlpi ori de cîte ori se constată anomalii sau migraţii care creează o situaţie nefavorabilă. Creşterea suprafeţei dentoparodontale chiar cu un singur dinte-stîlp în plus, măreşte rezistenţa stîlpilor, îmbunătăţind durata în timp a tratamentului. De asemenea, planul ocluzal trebuie modelat relativ orizontal şi plan, iar cînd este necesară o curbă sagitală, aceasta să fie cît mai puţin accentuată.

— *Reactivitatea parodonţiului* de susţinere, determinată de starea fibrelor ligamentare şi de structura alveolară, influenţează suportul biologic al viitoarei punţi.

Aprecierea acestei reactivităţi se poate face prin examenul clinic şi radiologic al viitorilor dinţi-stîlpi, precum şi prin modul de reacţie a parodonţiului foştilor dinţi-stîlpi, cînd este cazul.

Atrofia orizontală, sinostozele parodontale în urma senilităţii, în urma unor infecţii cronice sau a unor tratamente chirurgicale, reduc din valoarea dinţilor-stîlpi.

În aceste cazuri, în care există şi o scădere apreciabilă a autocontrolului, aplicarea unei punţi poate declanşa o atrofie rapidă, cu mobilizarea dinţilor de sprijin. Din contra, în alte cazuri cu dinţi-stîlpi mobili, solidarizarea lor într-o construcţie protetică fixă, îmbunătăţeşte implantarea.

La originea acestor constatări practice contradictorii, alături de reacţia ţesuturilor de sprijin, pot contribui şi erorile de execuţie clinică şi tehnică.

— *Forţa masticatoare declanşată* de muşchii ridicători ai mandibulei este variabilă de la om la om, iar la o anumită vîrstă poate apărea o

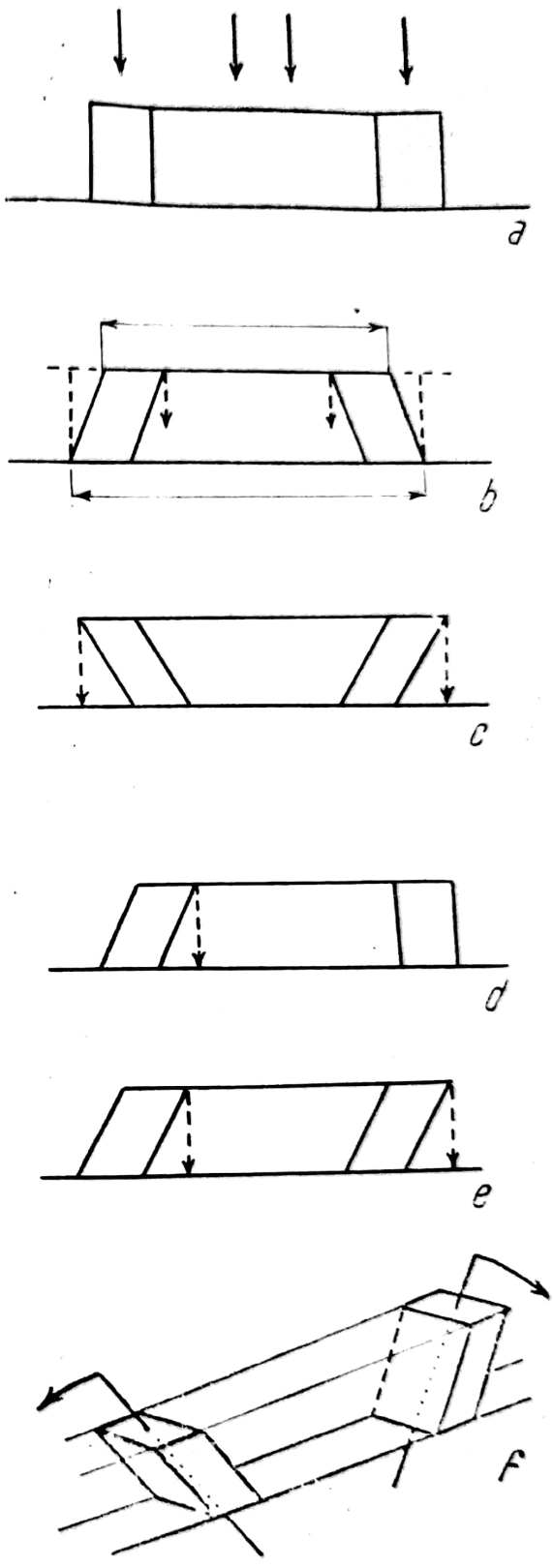

Fig. 1.97. — Variante ale implantării dinţilor-stîlpi.

discordanţă între forţa muşchilor şi rezistenţa parodontală. Protezarea fixă prin sprijin pur parodontal, datorită integrării totale, asigură aceleaşi condiţii de masticaţie, ca şi cu dinţii naturali, forţa musculară păstrîndu-se în limite normale. Din această cauză, dinţii-stîlpi ai unor punţi întinse pot fi suprasolicitaţi şi mobilizaţi în scurt timp.

— *Ocluzia* este un alt element care influenţează stabilitatea suportului dentoparodontal. Arcadele dentare, care prezintă ocluzii echilibrate asigură transmiterea unor forţe a căror direcţie şi distribuţie asupra dinţilor-stîlpi intră în capacitatea de neutralizare a parodonţiului. Din contră, malocluziile primare, cum sînt ocluziile adînci distalizate sau încrucişate şi malpoziţiile secundare edentaţiei care provoacă modificări orizontale şi verticale ale poziţiei mandibulei, pot traumatiza prin intermediul corpului de punte dinţi-stîlpi, provocînd mobilizarea lor. Uneori există tulburări ocluzale de origine neuromusculară, cum este bruxismul, care de asemenea creează condiţii de suprasolicitare parodontală.

În fiecare caz care prezintă modificări de felul descris mai sus şi altele asemănătoare, se va încerca în primul rînd rezolvarea malocluziei sau tulburărilor existente, cu ocazia pregătirilor preprotetice, dar se va ţine oricum seama ca suportul dentoparodontal să fie capabil să reziste solicitărilor biomecanice specifice.

— *Arcada antagonistă* este alt factor care trebuie luat în consideraţie la aprecierea forţei şi distribuţiei acesteia asupra dinţilor-stîlpi, deoarece calitatea acestor arcade variază dacă sînt dinţi proprii, punţi, proteze cu sprijin mixte sau proteze cu sprijin mucoosos. Ultimile reduc cantitativ forţa masticatorie şi deci suportul dentoparodontal al punţii este mai puţin solicitat. Din contră, dinţii proprii bine implantaţi sau protezele fixe menţin forţe maxime interocluzale, deci suportul dentoparodontal trebuie stabilit cu coeficienţii de siguranţă maximă. De altfel, autorii amintiţi care s-au ocupat cu aprecierea rezistenţei variate a parodonţiului ajung uneori la concluzia că de fapt trebuie calculată valoarea dinţilor antagonişti şi nu cea a vecinilor. Aceste constatări relativ la valoarea arcadei antagoniste pot modifica stabilirea numărului de dinţi-stîlpi fie prin mărirea, fie prin micşorarea suportului dentoparodontal. Uneori se poate ajunge chiar la schimbarea indicaţiei de tratament, de exemplu în edentaţia întinsă frontală care de obicei se restaurează prin proteze mobilizabile dar care, în cazul antagoniştilor sub formă de proteză mobilă, se poate rezolva cu ajutorul unei punţi pe 4 dinţi-stîlpi.

— *Bolnavul cu profesia, vîrsta, sexul şi componenta lui psihică* poate influenţa planul de tratament. De cele mai multe ori, divergenţa principală este de ordin psihologic şi apare la indicarea medicală a protezelor mobilizabile, care vine în contradicţie cu dorinţa bolnavului de a avea o construcţie fixă. Chiar în cadrul indicaţiei de punte pot exista divergenţe atunci cînd medicul propune un număr de dinţi-stîlpi mai mare decît consideră bolnavul că este necesar. În special, în zona anterioară, cînd este vorba de edentaţia unui incisiv, unii bolnavi nu vor să accepte includerea ambilor vecini ca dinţi-stîlpi. La această opoziţie principală se mai adaugă şi faptul că în multe cazuri elementul de agregare indicat în această zonă, este coroana de substituţie care pretinde amputarea coronară.

Scanned with OKEN Scanner

În edentaţiile laterale în care, din cauza valorii slabe a dinţilor limitanţi, este necesară includerea mai multor dinţi, bolnavii acceptă mai uşor indicaţia noastră.

Rezolvarea edentaţiei terminale molare provoacă frecvente divergenţe, deoarece puntea cu extensie distală fixată pe un singur dinte constituie o contraindicaţie categorică pentru medic, dar care pentru bolnav este soluţia dorită.

Vîrsta tînără a bolnavului este în general un factor care influenţează stabilirea suportului dentoparodontal în sensul că este de preferat să se reducă numărul de dinţi-stîlpi. Această tendinţă se datoreşte dorinţei de a menaja dinţii ca o rezervă pentru viitorul adult sau vîrstnic sau de a evita ca prin şlefuirea unor dinţi să fie periclitată vitalitatea lor din cauza volumului mare al camerei pulpare la tineri. În acelaşi timp însă, forţa masticatoare a tinerilor şi modul de viaţă actual legat de sport, automobilism şi alte forme de *stress* ar putea fi cauzele mobilizării precoce a dinţilor-stîlpi în număr prea redus.

Profesia şi sexul pot constitui uneori surse directe de influenţare a stabilirii suportului dentoparodontal, dar mai frecvent acţionează indirect prin factorul psihic mai sus prezentat. Influenţe directe legate de profesie pot fi constituite de activitatea în mediul toxic cu efecte cariogene, care ar necesita acoperirea protectoare a mai multor dinţi, precum şi suflătorii în instrumente muzicale care apasă asupra punţilor frontale şi necesită înmulţirea dinţilor-stîlpi.

Bărbaţii foarte musculoşi, dotaţi cu forţă masticatoare mare, de asemenea ar necesita o mărire a suportului dentoparodontal, iar femeile, din contra, mai delicate şi mai prevăzătoare, pot beneficia mai mulţi ani de punţi agregate pe un suport dentoparodontal minimal.

Problema bolnavului trebuie să fie şi problema medicului stomatolog protezist şi este foarte important să fie realizat un acord între punctele de vedere care îi deosebesc, chiar dacă pentru aceasta medicul face eforturi mari spre a-l convinge pe bolnav şi chiar dacă acceptă conştient şi în cadrul unor măsuri preventive unele aşa-zise compromisuri. Declanşarea unui conflict psihologic în mintea bolnavului, provocat fie de lipsa unor explicaţii minime necesare asupra planului de tratament, fie de o atitudine total intransigentă, este mai primejdios decît acceptarea unei construcţii care din punct de vedere mecanic este nesigură, dar din punct de vedere psihologic şi deci biologic este valoroasă.

În concluzie, stabilirea suportului dentoparodontal depinde în primul rînd de mărimea şi topografia edentaţiei şi de valoarea parodontală a dinţilor limitaţi şi a vecinilor lor.

Edentaţia trebuie apreciată ca mărime şi ca topografie pe arcada dentară, deoarece în zona laterală puntea este de obicei rectilinie, iar zona anterioară este curbă, ceea ce de la început creează efecte mecanice diferite asupra efortului la care vor fi supuşi dinţii-stîlpi de punte.

În edentaţia laterală redusă (1—2 dinţi), coeficienţi indicaţi de toţi autorii corespund aproape în totalitate cazurilor şi cei 2 dinţi limitaţi sînt suficienţi.

Scanned with OKEN Scanner

În edentaţia laterală întinsă (3—4 dinţi absenţi), cei 2 dinţi limitanţi trebuie să îndeplinească condiţii superioare de implantare. Parodonţiul dinţilor trebuie să fie integru, molarul ca stîlp posterior trebuie să prezinte rădăcini divergente sau în nici un caz unite, iar stîlpul anterior să nu fi suferit migraţii accentuate verticale sau orizontale care să modifice raportul coroană-rădăcină. În cazul unor deficienţe, este indicată cuprinderea dinţilor limitanţi şi a vecinilor, acolo unde este posibil.

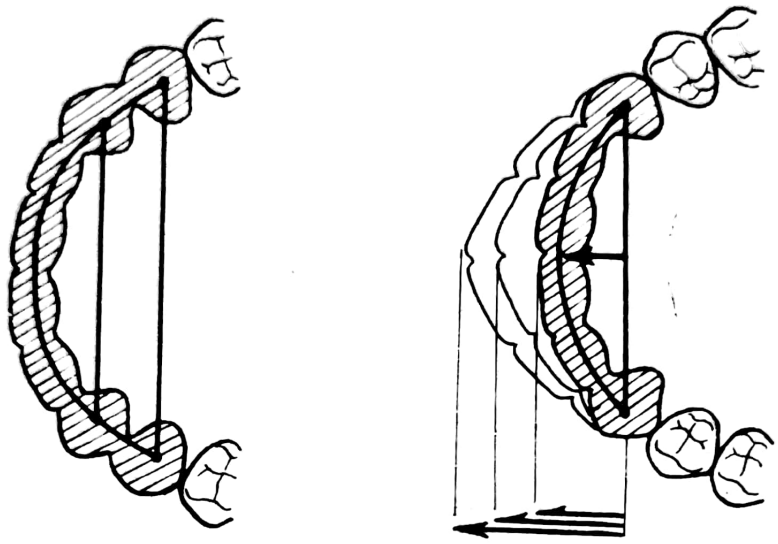

Fig. I.98. — Îmbunătăţirea poligonului de sprijin dentar în funcţie de curbura frontală.

În edentaţia anterioară, necesitatea realizării unor punţi curbe, existenţa unor dinţi limitanţi monoradiculari şi a supraocluziei incisive scad cu mult valoarea coeficientului sus-amintit.

Astfel, în edentaţia redusă anterioară, cei 2 dinţi limitaţi sînt suficient de rezistenţi într-o proporţie de 30—40% din cazuri, iar în edentaţii mai mari se indică utilizarea a 3 dinţi şi este de preferat includerea cel puţin a unuia din canini.

În edentaţia celor 4 incisivi este evidentă discordanţa dintre teoria mecanică a coeficienţilor stîlpilor şi constatările clinice. Cei 2 canini au coeficienţii care valorează mai mult decît cei 4 incisivi şi cu toate acestea de multe ori ei nu pot rezista forţelor orizontale dezvoltate de existenţa curburii corpului de punte şi de supraocluzia frontală. Includerea premolarilor de ambele părţi măreşte valoarea suportului dentoparodontal, dar mai ales creează un poligon de rezistenţă parodontală (Roy, Béliard) (fig. 98).

În edentaţiile extinse, care includ absenţa caninilor şi a vecinilor lor, precum şi în edentaţiile multiple care cuprind dinţi din toate zonele arcadei, stabilirea suportului dentoparodontal necesită luarea în consideraţie a tuturor factorilor amintiţi.

În edentaţia terminală este indicată în principiu proteza mobilizabilă, deoarece puntea s-ar putea realiza fie cu ajutorul unui stîlp distal

Scanned with OKEN Scanner

implantat, fie printr-o construcție în extensie. Ultima soluție privită din punctul de vedere al suportului parodontal este teoretic nocivă, corpul de punte în extensie fiind expus la toate deplasările în spațiu ce-l antrenează prin intermediul elementelor de agregare și dinții-stîlpi. Admiterea punții cu extensiune distală s-ar putea face numai dacă cel puțin 2 dinți-stîlpi solidarizați ar susține un singur dinte artificial, deoarece din punct de vedere mecanic, extensia joacă rolul unui braț de forță a cărui lungime produce efecte în progresie geometrică asupra rădăcinilor dinților (fig. 99). Acești dinți-stîlpi pot fi vecini, printr-o edentație alăturată sau repartizați pe întreaga arcadă în planuri diferite, situația cea mai favorabilă, deoarece în acest fel se creează cea mai rezistentă suprafață dentoparodontală capabilă să suporte extensia.

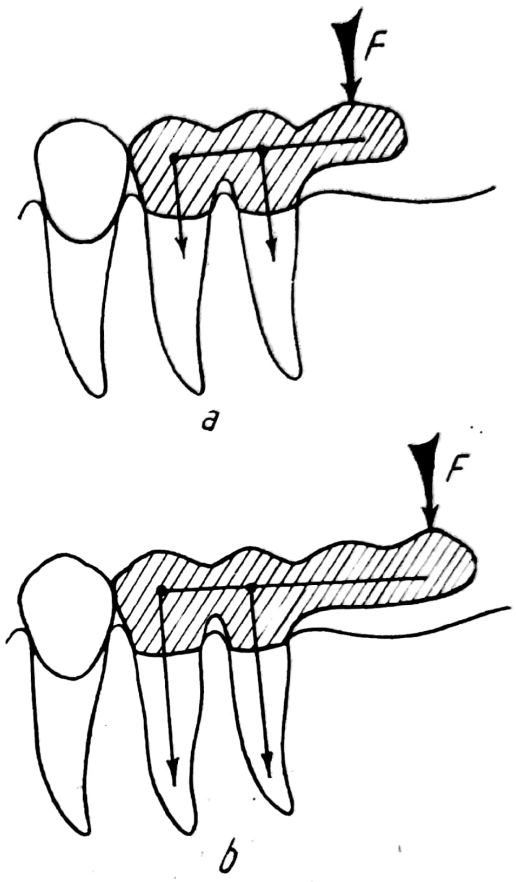

Fig. I.99. — Punte în extensiune distală.

Stabilirea suportului dentoparodontal este în unele edentații o problemă dificilă de rezolvat cu certitudine, din cauza intervenției simultane a numeroșilor factori mecanici și biologici.

Obiectivul principal este asigurarea longevității maxime a dinților-stîlpi, prin prevenirea apariției morbidității parodontale traumatice. Privit pur mecanic, atingerea obiectivului se realizează prin mărirea numărului de dinți-stîlpi, avînd ca limită maximă, dar absurdă ca generalizare practică, chiar toată arcada.

Factori multipli de ordin biologic intervin deopotrivă atît în favoarea reducerii sacrificiului general de substanță dentară vie cît și în sensul necesității utilizării unui suport minim dentoparodontal. Reducerea cîmpului protetic de sprijin, neglijarea legilor mecanice pot avea o consecință antibiologică, deoarece o punte insuficient sprijinită provoacă mobilitatea dinților, urmată de o nouă protezare care presupune alte intervenții nebiologice.

Acestea sînt cauzele care fac ca în procesul de elaborare a planului unei punți, suportul să fie problema centrală care condiționează rezultatele protezării.

b) Elementele de agregare și rolul lor

Puntea dentară este fixată pe dinții-stîlpi prin diferite microproteze care devin astfel elemente de agregare ale construcției. În aceste condiții,

microprotezele trebuie concepute și executate diferit față de cele folosite în tratamentul afecțiunilor coronare, deoarece la puntea dentară apar probleme speciale.

Astfel:

— microprotezele devenite elemente de agregare preiau sarcinile corpului de punte pentru a le transmite prin dinte și parodonțiu la osul alveolar;

— fixează dinții-stîlpi prin intermediul punții într-un bloc rigid care limitează în mare măsură mobilitatea fiziologică a fiecărui dinte în parte:

— se aplică totdeauna pe dinții limitanți ai breșei, care de cele mai multe ori sînt integri și necesită o preparare cu sacrificiu de substanță dentară, ce poate ajunge uneori pînă la devitalizare;

— elementele de agregare în cadrul punții într-o anumită poziție condiționează prepararea dinților-stîlpi cu un paralelism perfect, pentru a asigura inserția și dezinserția lucrării.

Aceste obiective generale trebuie îndeplinite de microprotezele care vor deveni elemente de agregare, pe lîngă celelalte condiții relativ la realizarea morfologiei și funcției normale a aparatului dento-maxilar.

Agregarea se realizează prin una din metodele cunoscute de acoperire, substituire sau reconstituire coronară, microprotezele fiind indicate în funcție de topografia, de mărimea edentației, de valoarea dinților limitanți, de tipul de ocluzie și de obiectivele funcționale, biologice și mecanice pe care le urmărim în restaurarea prin punți dentare.

— *Topografia edentației* este primul criteriu de alegere a metodei de agregare, cunoscîndu-se faptul că în edentațiile laterale puntea dentară trebuie să asigure în primul rînd masticația, în timp ce în edentația anterioară primează fizionomia. Elementele de agregare indicate pe molari și premolari, puțin vizibili dar expuși la presiuni mari, sînt mai ales coroanele de înveliș metalice, rezistente. Pot fi însă folosite și elemente de agregare fizionomice în edentații reduse și cazuri excepționale.

Pe dinții anteriori sînt indicate ca elemente de agregare microproteze parțial sau total fizionomice, ca: incrustațiile, coroanele parțiale, coroanele mixte și coroanele de substituție. Se folosesc uneori ca elemente de agregare pe dinții anteriori și coroane metalice, impuse de alte criterii care vor fi expuse în continuare.

Întinderea edentației influențează alegerea mijloacelor de agregare, deoarece acestea leagă corpul de punte de dinți-stîlpi și răspund integral la forțele de basculare, pendulare, torsiune și chiar flexiune.

Din cauza acestor suprasolicitări, elementele de agregare a punților lungi se pot deforma sau decimenta. Coroanele de înveliș metalice sau mixte și coroanele de substituție sînt cele mai indicate, datorită capacității lor retentive și a rezistenței mecanice.

— *Valoarea biomecanică a dinților limitanți* determină de multe ori metoda de agregare. Există două situații care influențează alegerea elementelor de agregare și anume: vitalitatea dinților-stîlpi și morfologia lor coronară.

Scanned with OKEN Scanner

Vitalitatea dinților-stîlpi a fost discutată în cadrul principiilor generale, dar este strîns legată de elementul de agregare realizat. Din acest punct de vedere, majoritatea autorilor sînt de acord să se aleagă acele elemente de agregare care nu necesită devitalizarea preprotetică și impun un consum minim de substanță dentară. Elementele de agregare care corespund acestui principiu sînt incrustațiile și coroanele de înveliș, în timp ce coroanele de substituție și *onlay*-ul cu pivot radicular nu corespund. Din acest punct de vedere, coroanele mixte sînt la limită, deoarece este posibil să se pregătească bonturi corecte și vitale numai pe dinții oralizați sau la bolnavii vîrstnici cu retracția camerei pulpare, la care se poate obține prin șlefuire un spațiu protetic vestibular de 2—3 mm, necesar componentei fizionomice.

Alegerea microprotezei pe dinții vitali mai depinde și de integritatea coroanei. În cazul unor carii superficiale proximale, pregătirea dintelui pentru o incrustație. M.O., M.O.D., sau o coroană parțială, poate elimina caria fără a modifica indicația, sau provocînd numai o pregătire cu aspect ușor atipic. În schimb, la dinți cu carii profunde, localizate pe mai multe fețe, elementul de agregare cel mai indicat este coroana de înveliș totală (fig. 100).

Dinții limitanți devitali pot prezenta două situații mai importante pentru stabilirea elementelor de agregare. Dinții cu pereți rezistenți și reconstituiți prin obturație, sau, din contra, dinți cu mai mulți pereți absenți datorită pierderii profunde de substanță coronară.

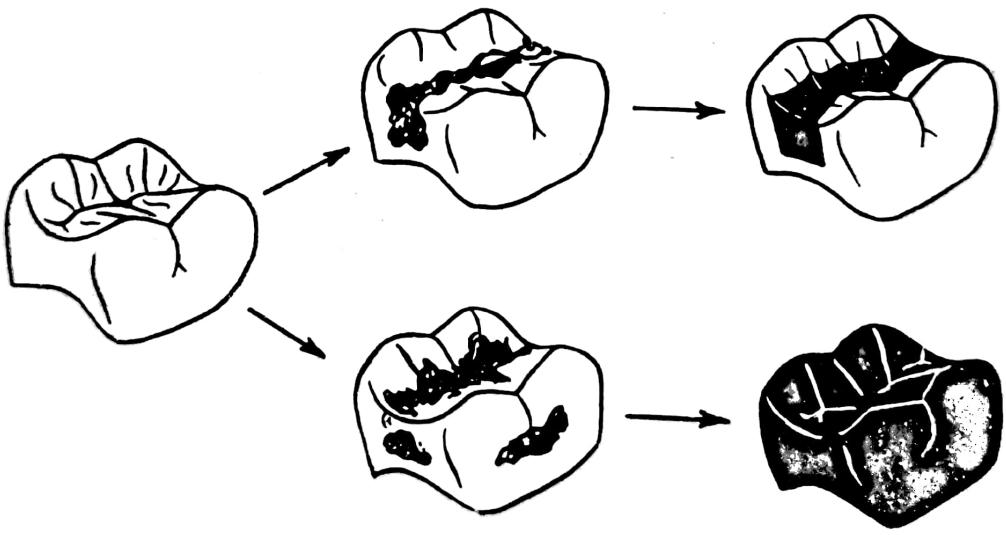

Fig. 1.100. —

Pe dinții devitali cu pereți încă rezistenți, în funcție de topografia pierderii de substanță, pot fi utilizate elemente de agregare variate, conform indicațiilor date de topografia și întinderea edentației.

Pe dinții devitali cu pierderi profunde de substanță, indicația de agregare este coroana de înveliș metalică pe dinții posteriori și coroana de substituție pe dinții anteriori sau laterali monoradiculari. În cazul unor

dinţi pluriradiculari, cu pereţii coroanei subminaţi sau distruşi, este indicată reconstituirea lor corono-radiculară şi apoi acoperirea cu coroane metalice totale.

— *Morfologia coronară* impune alături de alte considerente, alegerea elementului de agregare corespunzător.

Dinţii-stîlpi cu morfologia normală în ceea ce priveşte dimensiunile, volumul, poziţia şi culoarea, pot fi pregătiţi pentru orice tip de microproteză dacă aceasta corespunde din celelalte puncte de vedere. Morfologia normală, mai ales la dinţii vitali, asigură alegerea celor mai biologice elemente de agregare din categoria incrustaţiilor şi coroanelor parţiale, indiferent de sediul edentaţiei şi chiar de problemele de introducere a viitoarei punţi.

Dinţi-stîlpi care prezintă diferite anomalii, cum sînt coroane scurte, volum redus, anomalii de formă şi malpoziţii primare sau secundare, impun microproteze cu rol de agregare şi în acelaşi timp de corectare a anomaliei. De exemplu, un incisiv în formă de ţăruş nu va fi pregătit pentru o încrustaţie sau o coroană parţială care va rămîne în continuare cu forma anormală, ci va fi acoperit cu o coroană mixtă sau amputat pentru o coroană de substituţie.

Dinţii care prezintă coroane scurte nu oferă suficientă suprafaţă de fricţiune între pereţii dentari şi microprotezele de tipul încrustaţiilor simple, deoarece se decimează ca şi coroanele parţiale. Din contră, coroanele fără grosime dirijată şi eventual prevăzute cu un „cep" intracoronar oferă maximum de suprafaţă de fricţiune şi stabilitate pe dinte. Coroana de substituţie sau *onlay*-ul cu pivot intraradicular sînt microproteze retentive şi rezistente pentru dinţii scurţi, dar nu corespund din punct de vedere biologic din cauza devitalizării.

Dinţii cu volum redus, subţiri şi înguşti, şi cu transparenţă mare, cum sînt incisivii, prezintă dificultăţi de pregătire pentru coroane parţiale din cauza camerei pulpare, a suprafeţei de retenţie reduse şi a vizibilităţii metalului prin transparenţă. De aceea, pentru astfel de dinţi se recomandă substituirea.

Dinţii malpoziţionaţi provoacă dificultatea cea mai mare, deoarece pregătirea lor pentru orice fel de element de agregare diferă de cea clasică şi trebuie adecvată strict cazului respectiv. Dacă în cadrul pregătirii preprotetice, tratamentul ortodontic nu a fost indicat sau nu a dat rezultatele dorite, rezolvarea revine tratamentului protetic prin mijloacele de agregare speciale.

La dinţii frontali malpoziţionaţi, viitori stîlpi de punte, se recomandă metoda substituirii coronare pentru agregarea punţii, cu care ocazie se corectează şi anomalia. Coroana de substituţie poate rezolva în condiţii corecte repoziţionarea atît din punct de vedere fizionomic, cît şi din punctul de vedere al relaţiilor ocluzale.

Dar în afara faptului că este obligatorie devitalizarea dinţilor, problema care mai trebuie rezolvată este şi lipsa de axe paralele ale rădăcinilor. Paralelizarea canalelor radiculare se obţine uneori prin lărgirea excentrică dar moderată a acestora. La rădăcinile convergente se lărgesc

Scanned with OKEN Scanner

pereţii interni, iar în cazul rădăcinilor divergente se lărgesc pereţii externi (fig. 101). Lărgirea excentrică a canalului poate slăbi însă rezistenţa peretelui radicular cu pericolul de fractură în momentul inserţiei lucrării.

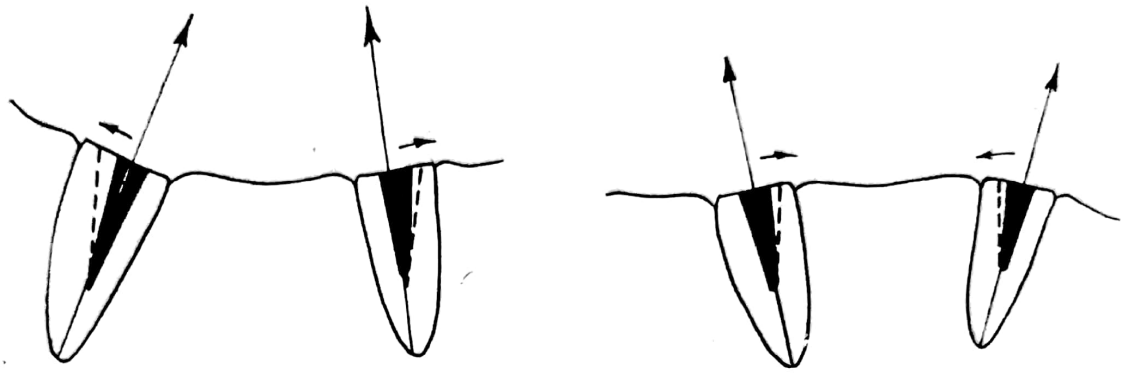

Fig. I.101. — Paralelizarea canalelor dinţilor neparaleli.

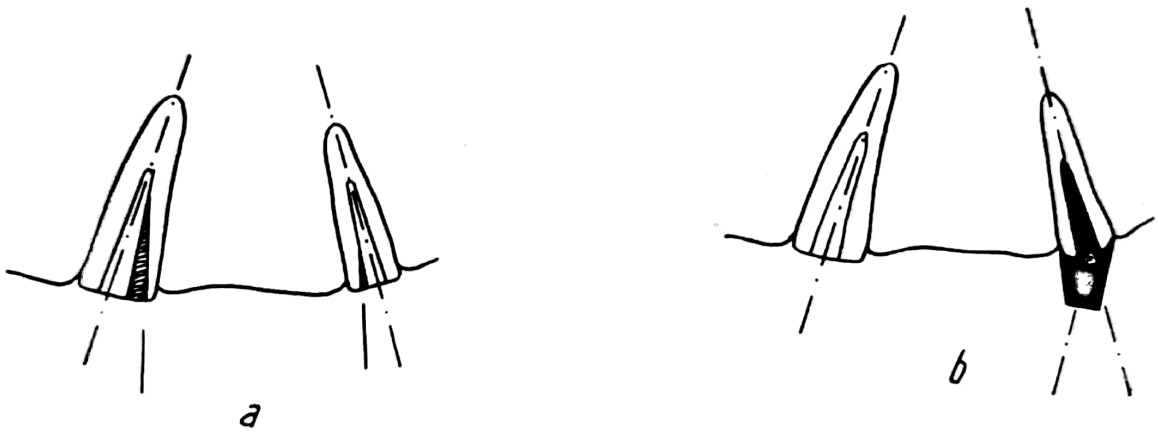

Fig. I.102.

De aceea, în unele cazuri este necesară pregătirea unor canale mai scurte, cu păstrarea unui bont coronar oral prin care să se mărească suprafaţa de retenţie.

În sfîrşit, dacă nici una din soluţii nu este posibilă, deoarece divergenţa sau convergenţa este mai mare de 30°, se recomandă realizarea unei reconstituiri coronaroradiculare cu bont artificial orientat paralel cu restul dinţilor-stîlpi. Peste bontul artificial al reconstituirii, cimentată pe rădăcină, se va aplica o microproteză mixtă sau metalică în funcţie de cerinţele topografice şi fizionomice (fig. 102). Lipsa de paralelism a rădăcinilor poate exista şi în sens vestibulooral (în plan antero-posterior), iar soluţionarea paralelismului canalelor variază în funcţie de diferenţa între axe şi de forma şi grosimea rădăcinilor. Rădăcinile care au în secţiune o formă ovală în sens vestibulooral beneficiază de posibilitatea de lărgire, fără a se risca fractura pereţilor.

Cu ajutorul coroanei mixte se poate corecta malpoziţia dinţilor oralizaţi şi totodată se obţine agregarea unor punţi fizionomice. Palatopoziţia

Scanned with OKEN Scanner

dintelui constituie un avantaj în pregătirea stîlpului, deoarece printr-o şlefuire minimă se poate obţine suficient spaţiu pentru faţeta vestibulară fizionomică. Coroana mixtă metaloceramică este superioară celei metaloacrilice, deoarece necesită un volum mult mai redus de rezecţie din faţa vestibulo-ocluzală (fig. 103).

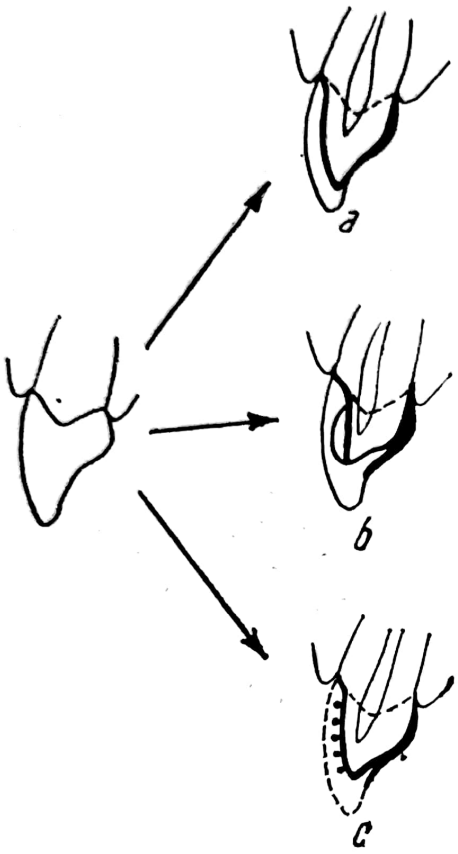

Fig. 1.103. — Coroană mixtă.
a — metaloceramică; *b* — metaloacrilică cu retenţie în ansă; *c* — metaloacrilică cu retenţii perlate.

Dinţii laterali malpoziţionaţi se pregătesc pentru acoperirea cu coroane metalice, care au calităţi mecanice de rezistenţă şi retentivitate. Pentru obţinerea paralelismului se face o şlefuire mai intensă pe anumite feţe. Astfel, la mandibulă, în zona laterală, în urma edentaţiei, molarii se înclină mezial, accentuîndu-se înclinaţia axului de implantare primar, iar premolarii se înclină şi se rotesc cu faţa orală spre distal. Pentru obţinerea paralelismului la aceste cazuri de convergenţă coronară se şlefuiesc mai intens peretele mezial şi lingual al molarului şi peretele distal al premolarului. La maxilar, situaţia se inversează; fiind vorba iniţial de o divergenţă coronară, axul molarilor este înclinat distal şi vestibular, iar al premolarilor şi caninilor este vertical sau uşor mezializat. Şlefuirea este mai intensă pe faţa distală a molarului şi pe cea mezială a premolarului (fig. 104).

Incrustaţia în incrustaţie este microproteza indicată pentru rezolvarea lipsei de paralelism a dinţilor limitanţi în edentaţiile unidentare. Aplicarea incrustaţiei se face de obicei pe dintele anterior, iar coroana de înveliş pe cel posterior (fig. 105) care se şlefuieşte ţinînd seama de axul de implantare proprie. Totuşi, o înclinare mezială prea accentuată a molarului poate inversa poziţia elementelor de agregare şi în acest caz incrustaţia se pregăteşte pe molar şlefuind pereţii în direcţia axului premolarului, care se pregăteşte pentru coroană totală sau parţială (fig. 106). Utilizarea incrustaţiei în incrustaţie este totuşi o metodă care prin labilitatea admisă la unul din capetele corpului de punte poate provoca mobilizarea stîlpului mai slab.

Incrustaţiile duble M.O. sau D.O. solidare cu corpul de punte se pot decimenta datorită mobilităţii fiziologice variate a dinţilor, chiar dacă celălalt element de agregare este retentiv (fig. 107).

Incrustaţia triplă tip M.O.D. are o suprafaţă de retenţie mărită şi poate fi solidarizată la corpul de punte.

Molarii inferiori lingualizaţi se pot acoperi cu *onlay* 4/5. Pregătirea se face invers faţă de tehnica clasică în sensul că se acoperă faţa vestibu-

lară şi rămînc liberă cea linguală (fig. 108). În felul acesta se obţine paralelism între bonturi, fără să se şlefuiască excesiv dintr-o faţă foarte înclinată.

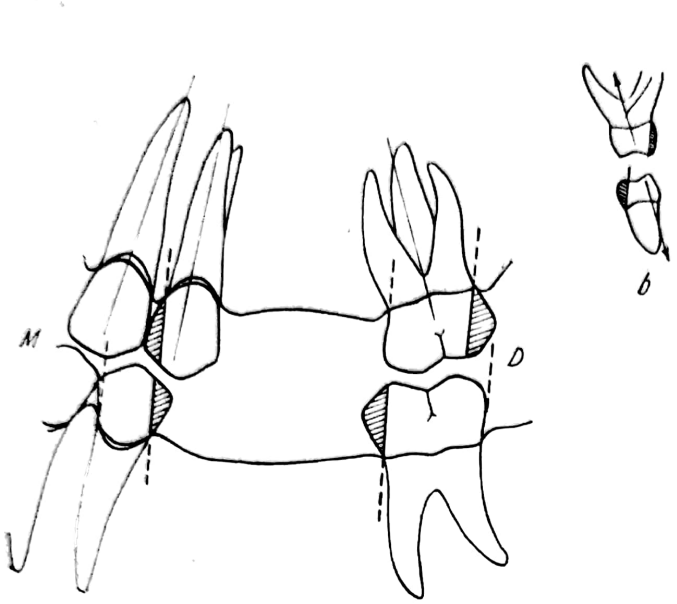

Fig. I.104.

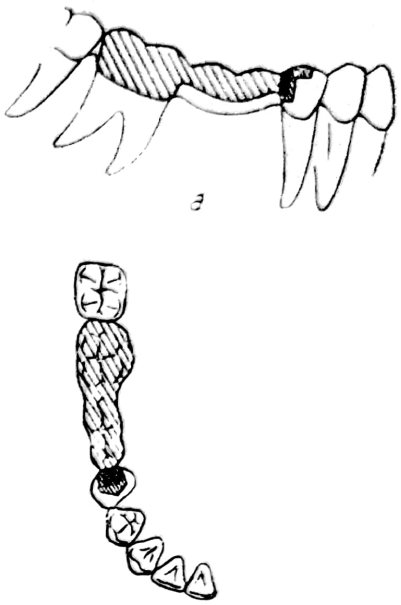

Fig. I.105.

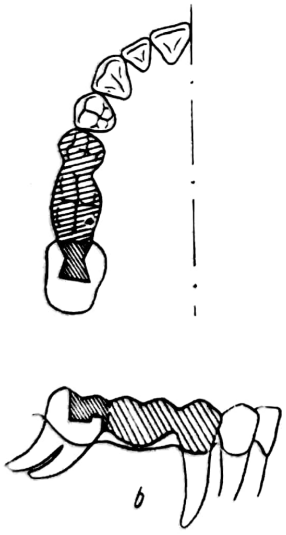

Fig. I.106.

Fig. I.107.

Fig. I.108.

— *Parodonţiul marginal* cu reacţia caracteristică bolnavului poate condiţiona într-o oarecare măsură alegerea elementului de agregare care trebuie să fie cît mai puţin iritant. Astfel, în parodontopatii marginale se recomandă microproteze care să aibă închiderea marginală la distanţă de parodonţiul de acoperire. De asemenea, în parodontopatiile cu pungi

adînci, marginea coroanelor nu trebuie să pătrundă pînă în fundul de sac, deoarece ar accentua iritaţia locală şi ar agrava evoluţia parodontopatiei.

— *Mobilitatea patologică* a dinţilor poate coexista cu edentaţie şi reprezintă un alt factor parodontal care influenţează stabilitatea mijloacelor de agregare, mai ales datorită faptului că puntea are în acest caz un rol dublu, de protezare şi de imobilizare parodontală. În aceeaşi ordine de indicaţii, mobilitatea dinţilor presupune un număr crescut de dinţi-stîlpi şi deci de microproteze, ceea ce creşte gradul de dificultate în legătură cu paralelismul pregătirilor şi adaptarea marginală a pieselor finite. În cazul mobilităţii dinţilor se recomandă ca microprotezele de agregare să dispună de o forţă retentivă foarte bună, pentru a realiza imobilizarea şi a evita posibilitatea decimentării.

— *Bolnavul şi problemele* care le ridică el influenţează sau mai bine-zis trebuie să fie luate în evidenţă, aşa cum s-a procedat şi la stabilirea limitelor suprafeţei de sprijin dentoparodontale.

Bolnavul doreşte să fie menajat, să nu sufere mai ales în timpul şlefuirilor sau amprentelor, să i se realizeze o fizionomie cît mai plăcută, iar durata piesei protetice să fie cît mai mare. Pretenţiile fizionomice sînt pe primul plan la anumite profesii, la vîrstele tinere şi sexul feminin, iar dorinţa de a obţine o punte cu durată cît mai mare, predomină la alţi bolnavi.

Medicul va analiza posibilitatea de a pune de acord dezideratele bolnavului cu principiile şi tehnicile de execuţie, încadrîndu-se între acele limite care evită eşecurile protetice propriu-zise şi cele de adaptare psihică a bolnavilor.

— *Condiţiile tehnico-materiale şi organizatorice* pot constitui de multe ori un factor determinant în ceea ce priveşte stabilirea sistemului de agregare ca şi în toată terapia protetică. În conţinutul „condiţiilor tehnico-materiale" intră pregătirea de specialitate a cadrelor de stomatologie şi tehnicieni, materialele protetice şi auxiliare, utilajul clinic şi tehnic şi caracterul de masă sau nu al asistenţei protetice de care depinde şi ritmul de lucru. Condiţiile superioare permit execuţia oricărei microproteze de agregare, indiferent de aliaj sau metodă şi asigură precizia şi rezistenţa necesară; condiţiile incomplete limitează execuţia elementelor de agregare la coroane de înveliş metalice şi acrilice sau eventual coroane de substituţie.

Medicul stomatolog va avea posibilitatea să decidă din cele patru grupe de microproteze, coroanele de înveliş complete, coroanele parţiale, coroanele de substituţie şi încrustaţiile intracoronare, care element de agregare întruneşte cele mai multe calităţi faţă de bolnavul respectiv edentat şi în concordanţă cu posibilităţile clinice şi tehnice de realizare.

c) **Corpul de punte**, trebuie să realizeze pe lîngă obiectivele funcţionale şi obiectivele legate de igiena punţii, de profilaxia îmbolnăvirilor parodontale, precum şi de rezistenţa piesei protetice.

— *Obiectivele funcţionale* se vor realiza în funcţie de topografia edentaţiei, acordîndu-se prioritate aspectului fizionomic sau rezistenţei mecanice, după cum edentaţia este situată în zona anterioară sau laterală.

Scanned with OKEN Scanner

În edentaţiile întinse, care cuprind ambele zone, fiecare parte a corpului de punte va fi realizată după criteriile specifice zonei, combinîndu-se caracterele fizionomice cu cele nefizionomice.

Corpul de punte nefizionomic, complet metalic, este mai simplu de executat şi mai rezistent decît corpul de punte mixt, parţial sau total fizionomic. Faţă de dificultăţile tehnice de execuţie a elementelor de agregare fizionomice, corpul de punte fizionomic poate fi realizat mai uşor pentru a corespunde fizionomiei şi rezistenţei. Numai în ocluziile adînci sau joase, cu reducerea spaţiului protetic în sens vertical şi orizontal, apar dificultăţi care provoacă contradicţii între cerinţele fizionomice şi necesităţile mecanice.

Din punct de vedere fizionomic, vizibilitatea dinţilor la maxilarul superior este maximă pe faţa vestibulară a incisivilor, caninilor, premolarului prim şi chiar al doilea, mai rar a primului molar. La mandibulă predomină vizibilitatea marginilor incizale, a feţelor ocluzale şi parţial a feţei vestibulare; excepţional, la unii oameni este vizibilă toată faţa vestibulară, inclusiv coletul.

Ţinînd seama de acest aspect general şi în funcţie de bolnavul respectiv, cu caracteristicile sale morfofuncţionale sociale şi psihologice, se va indica un corp de punte nefizionomic, parţial fizionomic sau total fizionomic.

Zona laterală a maxilarului superior este protezată de obicei cu corp de punte din casete cu faţete acrilice sau ceramice prefabricate. Acest tip de corp de punte asigură aspectul fizionomic al feţelor vestibulare şi rezistenţa ocluzală necesară efortului masticator şi uzurii ocluzale. În cazuri excepţionale, pentru premolarii superiori, la bolnavii cu profesii speciale (actori, şpicheri televiziune etc.), se impune suprimarea vizibilităţii marginilor metalice protectoare şi executarea unui corp de punte sub formă de semicasetă sau cupă. În acest caz, pe faţa ocluzală acrilică se vor prelungi din corpul de punte suprafeţe metalice sub formă de insule, plasate în dreptul cuspizilor vestibulari mandibulari, cu scopul de a împiedica uzura acrilatului şi pierderea contactelor ocluzale.

Zona anterioară a maxilarului se protezează în funcţie de tipul de ocluzie şi cerinţele speciale fie cu casete şi faţete, fie cu bonturi metalice şi coroane fizionomice, fie cu semicasete (fig. 110). *În ocluzia adîncă* acoperită, care presupune un efort masticator crescut, pericolul accidentării elementelor fizionomice este prevenit prin casete (protectoare în momentul inciziei alimentelor) şi faţete. Cu toate că şi prin casete se pot realiza efecte fizionomice satisfăcătoare, dacă bolnavul prezintă cerinţe speciale şi dacă are ocluzie în acoperiş se poate realiza corpul de punte în formă de semicasetă. Prin această soluţie tehnică se obţine simultan eliminarea unei rame metalice vizibile, fără pericol de desprindere a faţetei, deoarece incisivii şi caninii inferiori intră în contact cu zona metalică a semicasetei.

Coroana-faţetă de acrilat sau porţelan aplicată în semicasetă este mai voluminoasă ca în prima soluţie, este mai rezistentă şi mai fizionomică. În acelaşi timp este mai uşor de înlocuit în caz de accident, cînd este un bont metalic în interiorul semicasetei.

Scanned with OKEN Scanner

Corpul de punte de tipul bont metalic și coroană acrilică sau ceramică este cel mai fizionomic, se poate repara cu ușurință, dar are raport cu creasta în semișa, ceea ce mărește reținerea detritusurilor de alimente.

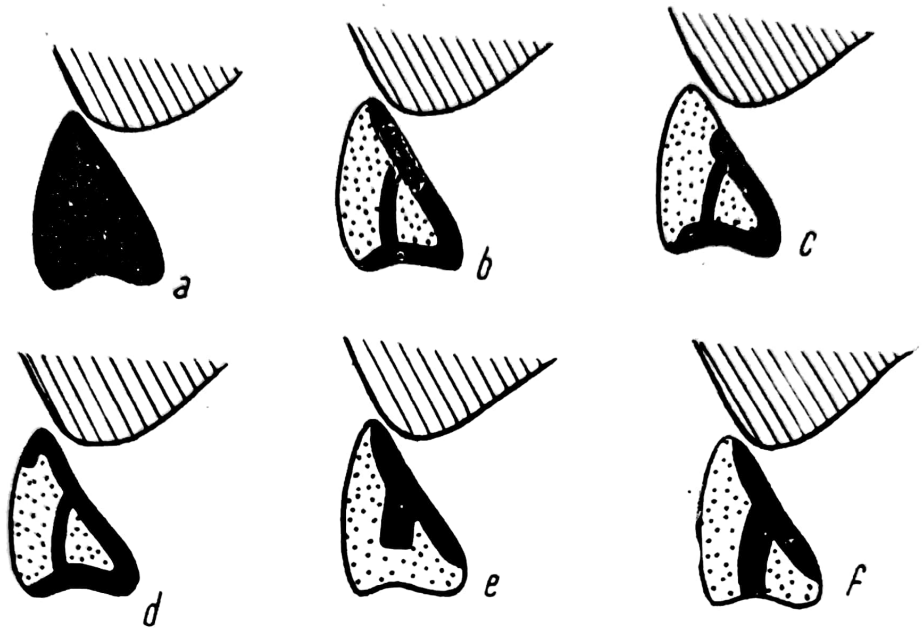

Fig. I.109. — Variante de corp de punte pentru regiunea lateral superioară.



Fig. I.110. — Corp de punte în regiunea frontală.
a — caseta și fațeta; *b* — bont pentru coroană fizionomică; *c* — semicasetă.

Tipul de punte format din bont și coroană fizionomică permite individualizarea dinților ca formă și poziție în cel mai înalt grad față de celelalte punți. De asemenea, în cazul anomaliilor dentare cu spații prea mari sau prea mici față de dimensiunile viitorilor dinți artificiali și în cazul pierderilor de substanță alveolară, modelarea este mult ușurată de acest corp de punte pentru realizarea diferitelor artificii necesare, cum ar fi încălecările, tremele, coletele false, gingia artificială etc.

Scanned with OKEN Scanner

Zona laterală la mandibulă nefiind vizibilă se restaurează de obicei cu corp de punte metalic. Corpul de punte cel mai indicat din punct de vedere fizionomic este cupa cu insule metalice ocluzale de rezistență, deoarece asigură aspectul natural al fețelor vizibile ale molarilor și premolarilor. Totuși, la unii bolnavi este vizibil și coletul premolarilor inferiori, ceea ce recomandă prelungirea materialului fizionomic pînă la creasta alveolară (fig. 111).

Fig. 111.

Dinții tubi din porțelan prefabricat constituie o rezolvare foarte fizionomică dar sistemul de retenții al dinților tubi pretinde forme apropiate de contactul în șa sau semișa, ceea ce constituie o sursă de retenții alimentare.

Zona anterioară la mandibulă se restaurează cu corp de punte în semicasetă care este fizionomic, permite un contact igienic cu creasta și este ușor de reparat: Corpul de punte sub formă de casetă cu fațetă este mai puțin fizionomic, deoarece sînt vizibile marginile incizale metalice. În cazurile de ocluzii cap la cap, la bolnavii cu tendință la abraziune, caseta este soluția tehnică de elecție, deoarece este foarte rezistentă.

— *Obiectivul biologic* care trebuie urmărit la realizarea corpului de punte este crearea condițiilor de autocurățire și curățire artificială pentru evitarea sau limitarea posibilității de depunere a resturilor alimentare. În afara realizării unghiurilor rotunjite și a unei perfecte lustruiri a fețelor mucozale, corpul de punte trebuie să aibă un contact redus cu mucoasa crestelor alveolare.

La maxilarul superior, în zona laterală, sînt indicate punțile cu raport tangențial față de creastă, cu excepția cazurilor cu creste foarte late sau ocluzie joasă unde este indicată modelarea unei jumătăți de șa.

La nivelul molarilor, în ocluziile joase, se realizează un contact liniar pe coama crestei alveolare care închide breșa numai din punct de vedere fonetic și masticator, fără a lua în considerație elementul fizionomic.

— La maxilar în zona anterioară, corpul de punte tangențial nu este totdeauna acceptat, deoarece poate provoca tulburări fonetice sau ticuri ale limbii, cu care bolnavul își controlează proteza. Din aceste motive, în multe cazuri este necesară modelarea unei jumătăți de șa, cu toate urmările neigienice care decurg. Curățirea unei punți frontale este mai ușor de realizat atît prin mijloace simple obișnuite, cît și cu ajutorul *spray*-ului de la unitul dentar.

La mandibulă, în regiunea laterală cel mai indicat este corpul de punte suspendat, modelat sub formă de arc de pod, fără unghiuri ascuțite (fig. 112). În secțiunea vestibulooralăare formă de „inimă" cu două fețe, una spre limbă și alta spre vestibul, pentru a fi curățite prin mobilizarea acestor părți moi (fig. 113).

Lipsa de spațiu între creastă și antagoniști este o contraindicație pentru puntea suspendată, deoarece spațiul redus dintre pod și creastă

Scanned with OKEN Scanner

nu mai permite igiena, iar dimensiunile lui nu pot fi reduse din motive de rezistență mecanică; din această cauză, în ocluziile joase se va utiliza corpul de punte cu contact punctiform.

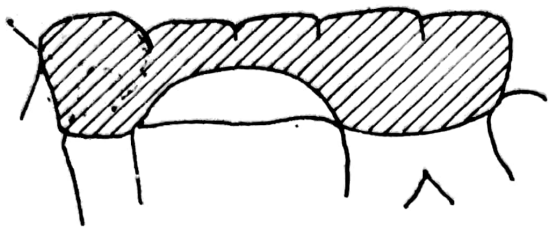

Fig. I.112. — Corp de punte suspendat.

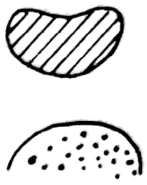

Fig. I.113. — Corp de punte ca mandibulă, secționat.

În regiunea premolarilor inferiori este recomandat corpul de punte cu contact punctiform pe mijlocul crestei. Primul premolar și caninul inferior sînt uneori vizibili, pînă aproape de colet, situație care determină pe bolnav să nu accepte contactul punctiform central; în acest caz se poate admite un contact tangențial, care rezolvă alinierea fizionomică a coletelor dinților artificiali.

Dinții frontali inferiori vor fi înlocuiți prin corp de punte cu contact punctiform ca linie generală, sau tangențial. Rolul determinant îl joacă înălțimea spațiului protetic și lățimea crestei. În cazul unei atrofii accentuate cu creastă îngustă este indicat contactul punctiform. Din contra, în cazul unei creste voluminoase, va trebui modelat un corp de punte tangențial vestibular.

Fig. I.114. — Raportul corpului de punte frontal cu creasta alveolară.

Deoarece zona anterioară a dinților frontali inferiori este sediul depunerii de tartru abundent, lustruirea perfectă a corpului de punte și curățirea artificială sînt două obiective foarte importante.

— *Problemele de rezistență* nu trebuie neglijate și se referă în primul rînd la profilul și rezistența structurii metalice a punții, în funcție de tipul de corp de punte indicat în funcție de obiectivul fizionomic și igienic. O dovadă este faptul că cele mai frecvente fracturi de corpuri de punte se întîlnesc la punți lungi, peste 2—3 dinți artificiali, modelate sub formă de cupe suspendate, iar accidentarea se petrece de obicei între două dintre elementele punții. În al doilea rînd trebuie rezolvată problema alegerii materialului fizionomic, care se poate uza sau fractura. Din experiența noastră, am ajuns la concluzia că acrilatul trebuie foarte bine protejat cu rame metalice pentru fațete în zona anterioară, iar în punțile laterale

Scanned with OKEN Scanner

să fie folosit numai pentru casete cu fațete ocluzale metalice. Indicarea punților mandibulare în formă de cupă cu insule protectoare ocluzale este totuși un compromis impus de cerințele fizionomice.

C. CARACTERISTICI DIFERENȚIALE ÎNTRE RESTAURAREA PROTETICĂ FIXĂ ȘI CEA MOBILIZABILĂ

Majoritatea bolnavilor, indiferent de vîrstă, sex, ocupație, condiții sociale și forma de edentație pe care o prezintă, doresc să fie tratați mai degrabă cu proteză fixă decît cu proteză mobilizabilă.

Din punct de vedere medical sînt situații clinice în care proteza fixă primează, alte situații în care numai cu proteza mobilizabilă se poate restaura edentația și în sfîrșit situații-limită, destul de frecvente, în care ambele forme de protezare concurează, alegerea uneia sau alteia dintre modalitatea de protezare fiind condiționată mai ales de factorii tehnico-materiali.

Între cele două metode de tratament, fix sau mobilizabil, există asemănări, dar există și diferențieri, cu avantaje cînd în favoarea uneia, cînd în favoarea celeilalte. În cele ce urmează, vom încerca să prezentăm o paralelă între cele două forme de tratament protetic.

— În privința relației protezei cu cîmpul protetic, proteza fixă rămîne în contact permanent cu acesta datorită cimentării și favorizează o integrare totală a piesei protetice cu organismul, ajungîndu-se de cele mai multe ori ca bolnavul să uite de existența ei. În schimb, proteza mobilizabilă fiind ancorată numai de dinții restanți, se desprinde voluntar de pe cîmpul protetic de cîteva ori pe zi și, uneori, chiar involuntar. Integrarea protezei, este din acest punct de vedere parțială și de multe ori bolnavii nu se obișnuiesc cu „ideea" protezei nici după cîțiva ani. În timpul inserției și dezinserției protezei mobilizabile, se degajă presiuni asupra dinților restanți, care pot fi mobilizați. Mai mult decît atît, instabilitatea caracteristică protezelor parțiale poate exercita presiuni orizontale asupra dinților restanți și contribuie la mobilizarea lor. Din contra, protezele fixe realizează un bloc pluriradicular care dispersează presiunile pe toți dinții-stîlpi și care, în unele cazuri, reprezintă chiar mijlocul de tratament în parodontopatii, alături de intervenția chirurgicală și de tratamentul medicamentos.

— În privința presiunilor ocluzale care se transmit dinților-stîlpi prin intermediul protezei, lucrările fixe au totdeauna un sprijin parodontal, în timp ce protezele mobilizabile pot avea sprijin parodontal, mucozal și cel mai adesea sprijin mixt.

— În privința reabilitării funcției masticatoare, restaurarea protetică fixă oferă o eficiență masticatoare mai bună decît proteza mobilizabilă în aceeași formă de edentație. Mai mult decît atît, o restaurare protetică fixă, cu arcadă artificială redusă dimensional cu 1/3 față de arcada protezei mobilizabile, oferă eficiență masticatoare egală sau mai mare.

— În privința confortului, punțile ocupă un spațiu foarte redus, chiar sub dimensiunea dinților absenți, în timp ce proteza mobilizabilă

Scanned with OKEN Scanner

ocupă o suprafață și un volum de cel puțin trei ori mai mare, prin șeile și barele de legătură. Protezele acrilice sînt cele mai neconfortabile, deoarece acoperă bolta palatină și crestele alveolare, reducînd atît din spațiul limbii, cît și din suprafața gustativă și termoreceptoare a mucoasei. Musculatura mimicei și limba se contractă în condiții normale în diferitele momente funcționale în cazul protezei fixe, iar față de proteza mobilizabilă, se stabilește un autocontrol funcțional.

În privința igienei bucale, între protezele fixe și cîmpul protetic apar de cele mai multe ori spații retentive care îngreuiază curățirea și autocurățirea, permițînd stagnarea alimentelor care se degradează și favorizează complicații. Din contra, posibilitatea dezinserției protezei mobilizabile oferă condiții de igienă completă.

— Din punct de vedere biologic, privind integritatea cîmpului protetic, restaurările protetice fixe se rezolvă numai cu un sacrificiu de substanță, necesar pentru realizarea bonturilor, în timp ce protezarea mobilizabilă se aplică fără sacrificii sau cu sacrificii minime.

— În privința refacerii aspectului fizionomic, proteza mobilizabilă oferă mai multe avantaje față de cea fixă. Astfel se pot individualiza dinții, se poate reface gingia în mod artificial, se pot imita malpoziții dentare, mult mai ușor pe proteza mobilizabilă decît pe punte.

— În privința rezolvării tehnico-materiale precizăm că pentru restaurarea protetică fixă este necesar un timp de tratament mai mare decît pentru restaurarea mobilizabilă. Tehnicile clinice sînt mai laborioase pentru tratamentul prin punți decît pentru restaurarea prin proteze mobilizabile. Prețul de cost al materialului și al manoperei este mult mai ridicat pentru restaurarea fixă decît pentru cea mobilizabilă. Diferența dintre aceste două restaurări protetice în cazul unei edentații latero-frontolaterale este de circa 10 ori mai mare pentru o punte totală din aur platinat față de o proteză mobilizabilă acrilică. De asemenea, pentru tratamentul cu punți, tehnica de laborator este de circa 20 de ori mai complexă decît pentru protezele mobilizabile.

Din aceste diferențieri reiese că proteza mobilizabilă acrilică reprezintă un mijloc de tratament facil din toate punctele de vedere în edentația parțială, pentru tratamentul de masă, așa cum susțin foarte mulți autori din literatura de specialitate.

— În privința recondiționărilor protetice după unele accidente survenite în timp, proteza mobilizabilă oferă avantaje nete pentru înlocuirea unor dinți pierduți ulterior, pentru rebazare, pentru aplicarea unor elemente de stabilizare, în timp ce la punți, majoritatea deficiențelor se rezolvă numai prin refacerea totală a construcției.

În concluzie, pentru aceeași formă de edentație se pot aplica atît proteze fixe, cît și proteze mobilizabile; calitatea tratamentului depinde de analiza amănunțită a valorii cîmpului protetic, de calitatea tehnicilor aplicate și de calitatea materialelor și a execuției din laborator.

Restaurarea protetică ideală este aceea care oferă eficiență funcțională maximă, care asigură profilaxia țesuturilor subiacente, care favorizează integrarea psihică în organism și care are o longevitate de aproximativ 10 ani.

Scanned with OKEN Scanner

SOLUŢII DE TRATAMENT

Nu este posibil să se găsească totdeauna formula optimă de tratament pentru fiecare variantă sub care se prezintă edentaţia parţială.

Este totuşi posibil să se instituie un tratament, care să se încadreze în limitele biologice ale aparatului dentomaxilar, iar micilor defecţiuni ale protezelor să fie compensate prin modificarea ţesuturilor în procesul de adaptare la noile condiţii.

Pentru aceasta trebuie să se aprecieze capacitatea de suport a cîmpului protetic, să se găsească cele mai bune elemente componente ale protezelor şi, bineînţeles, să se valorifice just echilibrul care se stabileşte între proteză şi cîmpul protetic în diversele forme de edentaţie.

Datele culese din examenul clinic, din analiza modelelor şi a radiografiilor trebuie consemnate într-o foaie de observaţie. Am ales cîteva scheme pentru rezolvarea edentaţiei frontale, laterale, terminale şi mixte, din care se pot inspira tinerii absolvenţi la începutul activităţii lor profesionale.

Cu această ocazie, vor fi prezentate şi cîteva consideraţii asupra simptomatologiei şi principiilor terapeutice caracteristice pentru cele patru variante de edentaţie.

1. EDENTAŢIA FRONTALĂ

Edentaţia frontală pură reprezintă aproximativ 3% din totalul edentaţiilor.

Înlocuirea dinţilor din regiunea frontală a fost o preocupare estetică din cele mai vechi timpuri, folosindu-se în acest scop dinţi luaţi de la cadavre, dinţi prelucraţi din os, din dinţi de hipopotam, din lemn, din mărgean şi din minerale. Dinţii artificiali erau legaţi de dinţii restanţi cu fire de mătase sau de plante, cu sîrme din aliaje metalice, centuri sau cordoane metalice confecţionate în acest scop.

Scanned with OKEN Scanner

Edentaţia frontală se datorează cariilor complicate, traumatismelor, parodontopatiilor şi malformaţiilor congenitale. Mai poate fi cauzată şi de absenţa mugurilor dentari, afecţiune denumită anodonţie, care interesează îndeosebi incisivii laterali superiori.

După numărul şi poziţia breşelor pot exista maximum 63 de combinaţii şi anume :

pentru un singur dinte lipsă sînt posibile 6 combinaţii
„ 2 dinţi lipsă sînt posibile 15 „
„ 3 „ „ „ „ 20 „
„ 4 „ „ „ „ 15 „
„ 5 „ „ „ „ 6 „
„ 6 „ „ există o singură breşă întinsă.

Dacă ar lipsi de la 1 pînă la toţi cei 12 dinţi din regiunea frontală, ar fi posibile 4 086 de combinaţii.

În realitate, cele mai frecvente edentaţii frontale se datoresc lipsei unui dinte, a doi dinţi şi mai rar 3 sau 4 dinţi.

În planul de tratament trebuie să se ţină seama de curbura arcadei, de aspectul crestei alveolare şi al ocluziei, care pot influenţa negativ sau pozitiv restaurarea protetică. Atrofia marcată a crestei alveolare, pierderea de substanţă determinată de accidente, după extracţii laborioase, sau lipsa din procesul alveolar în malformaţii, frenul buzelor inserat pe coama crestei, precum şi proalveolia sau retroalveolia pot complica planul de tratament.

Există simptome specifice în edentaţia frontală, variabile în formă după numărul şi poziţia dinţilor lipsă. Unele persoane şi mai cu seamă femeile sînt afectate de edentaţie şi au o mimică crispată specifică. În perioada edentaţiei sînt retrase, nervoase, cu randament scăzut în muncă, mai ales cînd prin natura serviciului vin în contact cu publicul.

În edentaţiile unilaterale frontale cu dizarmonii dentofaciale pot fi observate asimetrii faciale şi pronunţie defectuoasă.

Obiectivele terapeutice protetice generale sînt următoarele :

— se urmăreşte refacerea armoniei dentofaciale, eventual cu corectarea prin mijloace protetice a unor malocluzii şi îmbunătăţirea fizionomiei. În acest scop, se aplică dinţi artificiali cît mai asemănători cu cei existenţi, în ceea ce priveşte culoarea, forma, mărimea şi poziţia. De asemenea, se utilizează elemente de agregare şi stabilizare cît mai ascunse, pentru a nu fi observate cu uşurinţă. Gingia artificială din acrilat, cu care se reface creasta alveolară atrofiată, trebuie să fie modelată asemănător gingiei naturale şi să aibă o culoare identică cu mucoasa din vecinătate ;

— se urmăreşte stabilizarea punţii şi protezei parţiale pe cîmpul protetic. În această formă de edentaţie, protezele răspund din punct de vedere dinamic la aceleaşi legi ca şi proteza terminală mai scurtă, adică tind să basculeze. În acest scop se extinde poligonul de menţinere spre distal la protezele mobilizabile şi se înglobează dinţi-stîlpi multipli la punţi;

— se urmăreşte realizarea unei proteze cît mai simetrice şi mai confortabile, dat fiind că limba vine în contact permanent cu faţa orală a

Scanned with OKEN Scanner

protezei. În acest scop, relieful oral al protezei va trebui să imite pe cît posibil morfologia acestei regiuni şi să nu reducă mult din spaţiul oral;

— asigurarea eficienţei masticatoare prin protezare în asemenea edentaţii constituie un obiectiv, numai în măsura în care au fost rezolvate problemele privind fizionomia şi fonaţia;

— se realizează un spaţiu de inocluzie între dinţii protezei şi dinţii antagonişti în edentaţiile întinse cu contact strîns ocluzal, pentru ca în propulsie să nu apară forţe de dislocare.

Prezentăm schematic cîteva dintre soluţiile de tratament protetic, pentru diverse forme de edentaţie frontală.

În situaţia clinică A, cînd lipseşte un singur dinte (1, 2) se recomandă următoarele proteze:

A_1 — punte fizionomică sau mai puţin fizionomică, agregată pe 1.1 şi 1.3 în funcţie de materiale şi de integritatea pulpei dentare.

A_2 — punte cu extensie mezială, agregată numai pe canin.

A_3 — punte cu extensie mezială, agregată pe canin şi primul premolar (fig. 115).

A_4 — proteză mobilizabilă unidentară, executată de cele mai multe ori din duracril, în gura bolnavului, cunoscută sub denumirea de „fluturaş". Se menţine în cavitatea bucală prin retentivitatea feţelor proximale ale dinţilor vecini şi este cu caracter provizoriu.

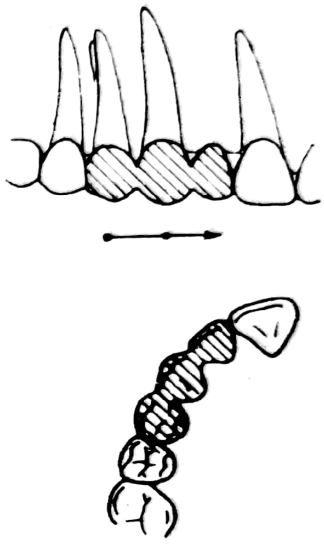

Fig. I.115. — Punte cu extensie mezială agregată pe canini şi premolar.

A_5 — proteză mobilizabilă acrilică, cu plăcuţă redusă, ancorată prin croşete din sîrmă (fig. 116).

A_6 — proteză parţială mobilizabilă scheletizată, realizată dintr-un dinte artificial fixat pe o bandă supracingulară, stabilizată prin două croşete bidentare, aplicate la extremităţile ei. Este utilizată mai frecvent la mandibulă (fig. 117).

În situaţia clinică B, cînd lipsesc 2 incisivi (1.1 şi 2.1), se recomandă următoarele proteze:

B_1 — punte dentară agregată numai pe incisivii laterali, cînd există inocluzie frontală sagitală sau verticală. La mandibulă nu este obligatorie realizarea inocluziei sagitale.

B_2 — punte dentară agregată pe incisivii laterali şi pe canini, cînd ocluzia este psalidodontă, adîncă sau cap la cap.

B_3 — proteză mobilizabilă acrilică, ancorată de premolari cu croşete cervicoocluzale sau ocluzointerdentare, aplicate între canini şi premolari (fig. 118).

B_4 — proteză mobilizabilă compusă dintr-o bandă supracingulară, pe care se fixează 2 dinţi artificiali, stabilizată prin croşete aplicate în dreptul premolarilor (fig. 119).

Scanned with OKEN Scanner

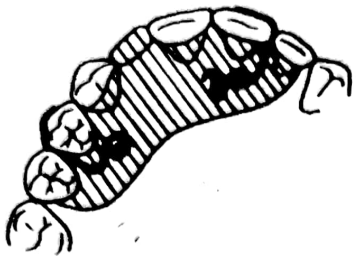

Fig. I.116. — Proteză acrilică (unidentară).

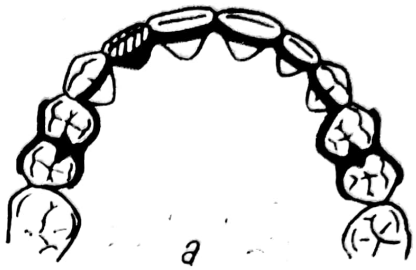

Fig. I.117. — Proteză scheletată unidentară.

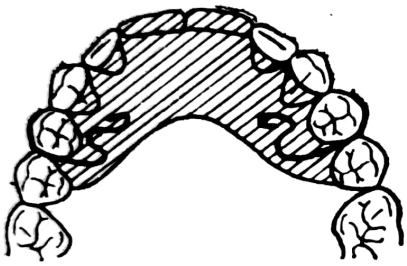

Fig. I.118. — Proteză acrilică bidentară (vezi fig. 220).

Fig. I.119. — Proteza scheletată bidentară.

Fig. I.120. — Punte frontală stabilizată.

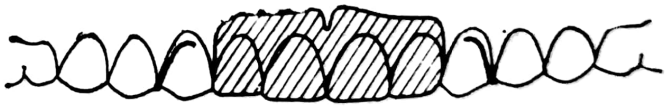

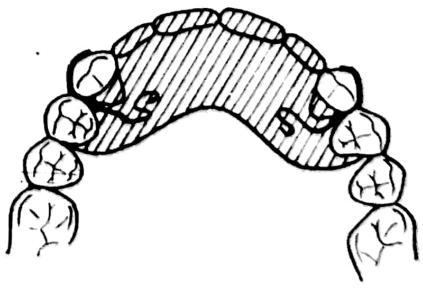

Fig. I.121. — Proteză acrilică cu baza redusă.

Scanned with OKEN Scanner

B_5 — proteză mobilizabilă dentoalveolară, stabilizată prin culisare sau telescopare, recomandată cînd există pierdere mare de substanță alveolară, care trebuie înlocuită cu gingie artificială asemănătoare.

În situația clinică C, cînd lipsesc 4 incisivi (1.2, 1.1, 2.1 și 2.2) pot exista următoarele soluții protetice :

C_1 — punte dentară agregată pe 1.3 și 2.3, dacă există inocluzie frontală și dacă cei 2 dinți-stîlpi sînt bine implantați.

C_2 — punte dentară, agregată pe 4 dinți, 1.4, 1.3, 2.3 și 2.4, dacă există ocluzie adîncă sau cap-la-cap, curbură mare vestibulară și implantarea dinților redusă (fig. 120).

C_3 — proteză mobilizabilă acrilică răscroită distal, ancorată pe canini și premolarii secunzi (fig. 121).

C_4 — proteză mobilizabilă scheletată extinsă distal prin benzi cingulocoronare, solidarizate printr-o bară transversală în dreptul molarilor, prevăzută cu elemente de stabilizare în 4 puncte (fig. 122).

În situația clinică D, cînd lipsesc cei 6 dinți frontali, există următoarele soluții protetice :

D_1 — punte dentară agregată pe 4 dinți-stîlpi (1.5, 1.4 și 2.4, 2.5), cu condiția să se realizeze inocluzie sagitală.

D_2 — proteză acrilică răscroită distal, ancorată pe premolari cu croșete deschise mezial și pe molari cu croșete deschise distal (fig. 123).

D_3 — proteză mobilizabilă metalică, compusă din plăcuță dentomucozală, ancorată în 4 puncte.

D_4 — proteză mobilizabilă scheletată, compusă la maxilar din șa cu dinți și benzi coronare extinse pînă la molari, solidarizate cu o bară transversală. Stabilizarea se face cu 4 croșete dentare antibasculante (fig. 124).

La mandibulă, proteza scheletată este compusă din șa cu benzi coronare extinse pe premolari și molari și 2 bare linguale care solidarizează extremitățile libere de șaua frontală și le ancorează la distanță de breșă (fig. 125).

În situația clinică E, cînd lipsesc 3 dinți frontali din aceeași parte (2.3, 2.2 și 2.1), există următoarele soluții protetice :

E_1 — punte dentară agregată pe patru dinți stîlpi 2.5, 2.4 și 1.1, 1.2, cu condiția creării inocluziei sagitale.

E_2 — proteză acrilică răscroită distal, ancorată în 3 puncte dintre care două sînt pe partea dentată (fig. 126).

E_3 — proteză mobilizabilă metalică compusă dintr-o plăcuță dentomucozală, ancorată în 3 puncte.

E_4 — proteză mobilizabilă scheletată, compusă din benzi cingulocoronare, solidarizate printr-o bară palatinală posterioară, ancorată în 3 puncte (fig. 127).

Scanned with OKEN Scanner

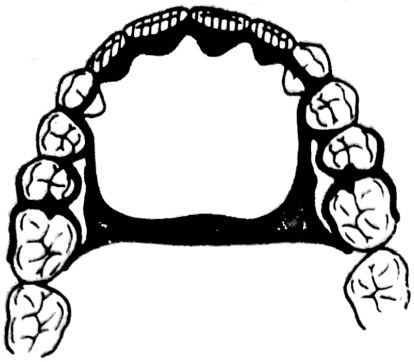

Fig. I.122. — Proteză scheletată frontală.

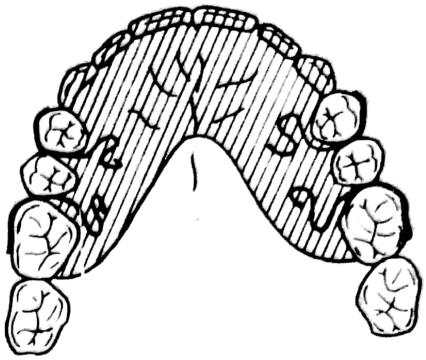

Fig. I.123. — Proteză acrilică răscroită distal.

Fig. I.124. — Proteză scheletată maxilară.

Fig. I.125. — Proteză scheletată mandibulară.

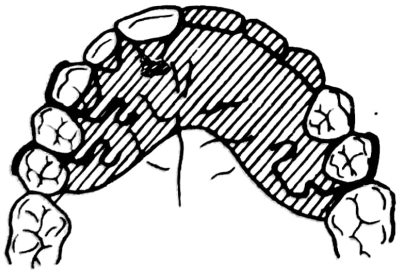

Fig. I.126. — Proteză acrilică ancorată în 3 puncte.

Fig. I.127. — Proteză scheletată ancorată bilateral.

În situația clinică F, cînd lipsesc 2 dinți din dreapta și 3 din stînga, rezolvarea este destul de dificilă, atît în ceea ce privește aspectul fizionomic, cît și stabilitatea. Noi am amputat totdeauna incisivul central pe care am aplicat un dispozitiv radicular, care a servit fie ca element

Scanned with OKEN Scanner

de agregare pentru punte, fie ca sistem de stabilizare prin telescopare a unei proteze mobilizabile (fig. 128).

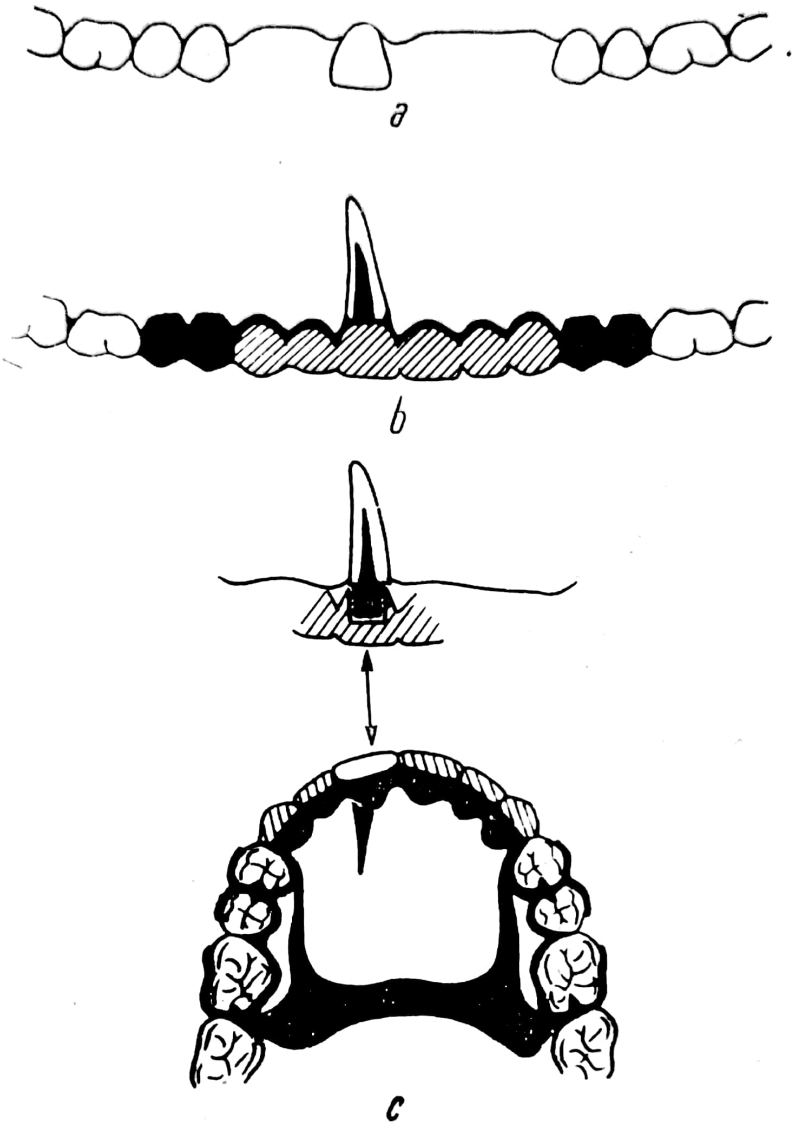

Fig. I.128. — Edentație frontofrontală.

a — situația inițială; *b* — rezolvarea prin punte;
c — rezolvarea prin proteză mobilizabilă telescopată la nivelul centralului.

2. EDENTAȚIA LATERALĂ

Edentația laterală reprezintă forma cea mai frecventă de întrerupere a arcadelor dentare, întîlnită de la vîrsta de 10—12 ani pînă la bătrîneţe.

De cele mai multe ori, această formă de edentație se rezolvă cu ajutorul protezelor fixe, dar poate fi restaurată și prin proteze mobilizabile cu sprijin fiziologic, dentoparodontal.

Cauzele edentației laterale sînt în primul rînd cariile complicate sau incorect tratate, parodontopatiile, tratamentele protetice incorecte și mult mai rar traumatismele și intervențiile chirurgicale.

Dacă în pierderea dinților laterali se include și edentația terminală, variantele posibile determinate de numărul și de locul breșelor este foarte mare.

Pentru o parte laterală a arcadei dentare de la premolarul 1 la molarul de minte :

lipsa	unui	singur	dinte	oferă	5	posibilități
,,	a	2	dinți	,,	10	,,
,,	,,	3	,,	,,	10	,,
,,	,,	4	,,	,,	5	,,
,,	,,	5	,,	,,	1	posibilitate

Pentru ambele părți laterale ale arcadei dentare :

lipsa	unui	singur	dinte	oferă	10	posibilități
,,	a	2	dinți	oferă	45	,,
,,	a	3	,,	,,	120	,,
,,	a	4	,,	,,	210	,,
,,	a	5	,,	,,	252	,,
,,	a	6	,,	,,	210	,,
,,	a	7	,,	,,	120	,,
,,	a	8	,,	,,	45	,,
,,	a	9	,,	,,	10	,,
,,	a	10	,,	,,	1	posibilitate

Complicațiile edentației laterale pot fi cu efect exclusiv local, pot influența întregul aparat dentomaxilar sau chiar întregul organism.

La scurt timp după extracție apar migrări ale dinților vecini și antagoniști. Dacă edentația este ceva mai întinsă și mai veche, poate apărea un dezechilibru ocluzo-articular însoțit de reducerea dimensiunii verticale, tulburări în articulația temporomandibulară, asimetrii și atrofii exagerate ale crestelor alveolare.

Lipsa dinților care stabilesc unități masticatoare numai pe o hemiarcadă nu influențează prea mult economia masticației, deoarece se compensează prin partea integră. Lipsurile de pe ambele arcade, cu pierderea unităților molare de masticație, reduc mult din eficiența mecanică a pregătirii bolului alimentar și totodată suprasolicită celelalte organe ale tractusului digestiv.

În edentațiile laterale nu există tulburări fonetice mari și nici fizionomice, mai ales cînd edentația este molară. În edentația cu breșe mici, masticația poate fi total compensată și de aceea unii clinicieni și foarte mulți bolnavi nu consideră justificat tratamentul protetic, mai ales că restaurarea se obține cu sacrificarea unei părți din substanța dinților restanți integri. Aceste păreri sînt greșite, deoarece se neglijează total faptul că după extracție apar unele complicații mai devreme ori mai tîrziu, care sînt cîteodată mult mai grave și mai nebiologice decît șlefuirea corcanei.

Scanned with OKEN Scanner

Prin tratamentul protetic se urmăreşte deci un dublu scop : cel funcţional, de reabilitare a masticaţiei, fizionomiei şi fonaţiei — dacă sînt afectate — şi cel profilactic, de întîmpinare a migrării dinţilor din vecinătatea breşei, a dezechilibrului ocluzoarticular, a îmbolnăvirii parodonţiului şi articulaţiei temporomandibulare suprasolicitate.

În proiectarea protezelor parţiale laterale trebuie să se ţină seama de următoarele principii generale :

— sprijinirea dentoparodontală axială, retenţia şi stabilizarea transversală a protezelor parţiale ;

— aplicarea dinţilor artificiali mai reduşi în lăţimea vestibulooclară decît cei naturali, cu atît mai reduşi, cu cît breşa este mai întinsă.

— aplicarea dinţilor artificiali cu mijlocul suprafeţei ocluzale pe linia care uneşte dinţii-stîlpi, pentru ca poligonul protetic să fie egal cu cel de sprijin şi să se suprapună pe acesta;

— planul de ocluzie să fie cît mai orizontal, iar relieful ocluzal cît mai puţin cuspidat ;

— proteza realizată să fie rezistentă din punct de vedere fizico-chimic, deoarece în această zonă se exercită cele mai mari presiuni ;

— proteza realizată să ofere maximum de confort bolnavului.

În situaţia clinică A, de edentaţie laterală unidentară, maxilară sau mandibulară, sînt posibile următoarele soluţii :

A_1 — puntea dentară cu sprijin la ambele extremităţi este considerată construcţia cea mai rezistentă şi mai biologică.

A_2 — puntea dentară cu sprijin numai la o extremitate — cu extensie — pentru înlocuirea primului premolar. Agregarea bidentară posterioară pe premolarul 2 şi pe primul molar, iar intermediarul executat sub formă de canin este mult mai biologică decît cea agregată unidentar (fig. 129).

A_3 — proteza mobilizabilă unidentară modernă sau puntea mobilizabilă confecţionată din aliaje nobile sau inoxidabile, stabilizată cu croşete turnate. Poate fi aplicată la bolnavii care nu admit şlefuirea dinţilor-stîlpi şi mai ales la actori şi cîntăreţi, care trebuie să aibă arcadele integre (fig. 130). Cu o asemenea proteză este greu de presupus că se poate mastica eficient, din cauza tendinţei de basculare transversală pe care o are. Dar această punte mobilizabilă rezolvă întregirea arcadei în scop fizionomic şi menţine spaţiul, prevenind migrările dinţilor din vecinătate.

În situaţia clinică B, de edentaţie laterală bilaterală, cu o singură breşă, maxilară sau mandibulară, sînt posibile următoarele soluţii :

B_1 — punte dentară cu sprijin la ambele extremităţi (fig. 131), cu mărirea numărului de dinţi-stîlpi în funcţie de valoarea lor de implantare.

B_2 — proteză acrilică unilaterală, ancorată cu croşete din sîrmă. Proteza este însă instabilă (fig. 132).

B_3 — proteză acrilică extinsă controlateral, incomodă pentru bolnav (fig. 133).

B_4 — proteză mobilizabilă scheletată, cu sprijin dentoparodontal, ancorată şi pe hemiarcada integră printr-o bară palatinală transversală sau printr-o bară linguală, cu ajutorul căreia se frînează basculare a (fig. 134).

Scanned with OKEN Scanner

În situația clinică C, de edentație bidentară latero-laterală, deci cu două breșe, la maxilar sau la mandibulă, există următoarele soluții protetice :

C_1 — punte sprijinită pe cei 3 dinți limitanți (fig. 135).

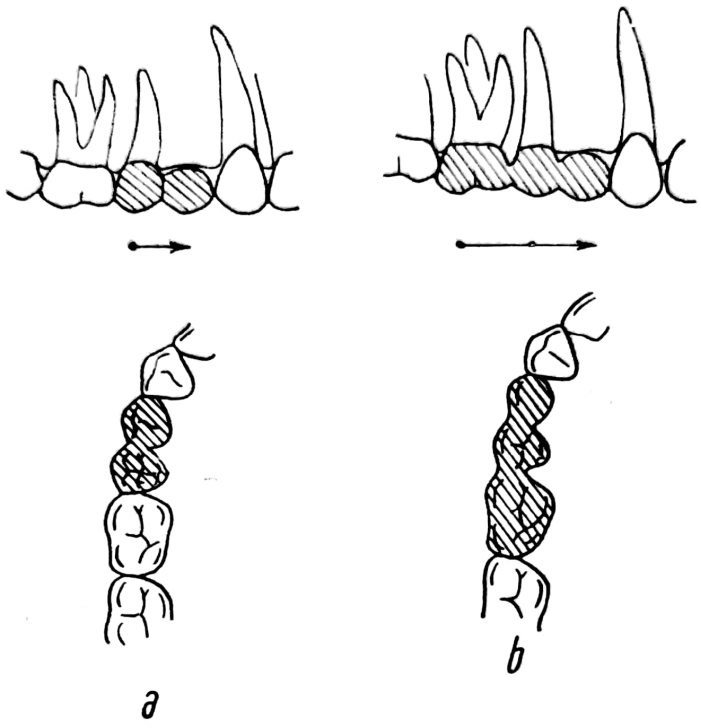

Fig. I.129. — Punți cu extensie mezială : *a* — sprijin incorect ; *b* — sprijin corect.

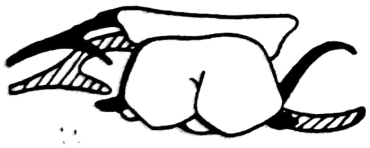

Fig. I.130. — Proteză mobilizabilă unidentară.

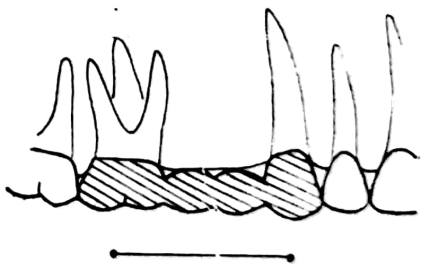



Fig. I.131. — Punți cu sprijin la ambele extremități.

C_2 — punte sprijinită numai pe 2 dinți-stîlpi (1.5 și 1.7), iar pentru 1.4 se realizează extensiune mezială. Dintele în extensie, deși înlocuiește premolarul, va avea forma unui canin fără contact cu antagoniștii (fig. 136).

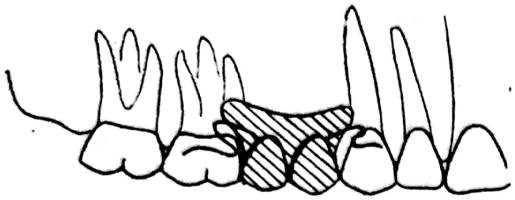

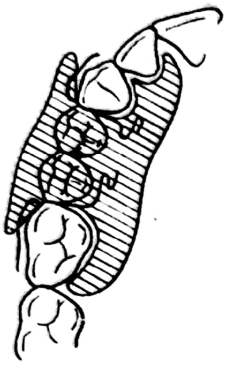

Fig. I.132.

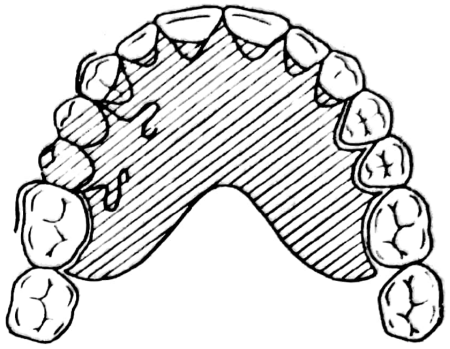

Fig. I.133. — Proteză acrilică extinsă controlateral.

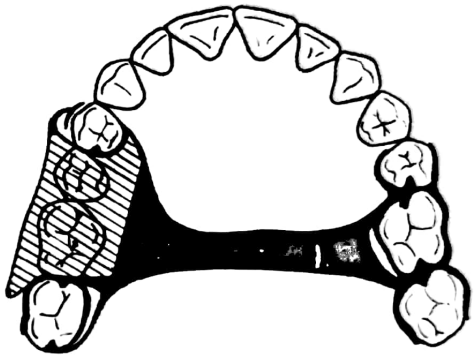

Fig. I.134. — Proteza scheletată cu bară palatinală.

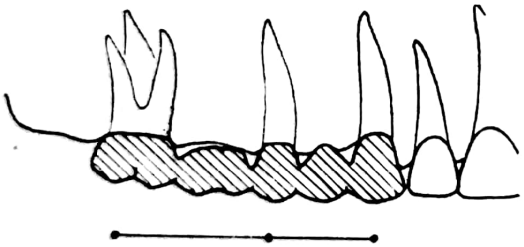

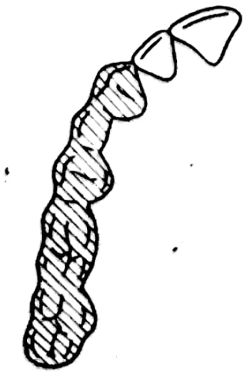

Fig. I.135. — Punți cu sprijin pe 3 dinți.

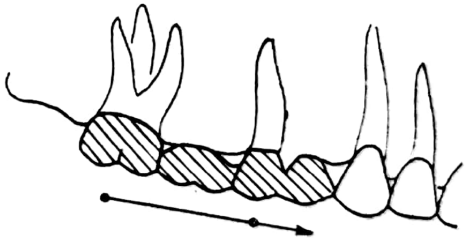

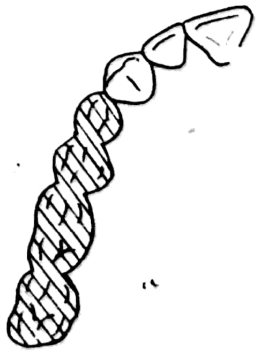

Fig. I.136. — Punți cu sprijin pe 2 dinți.

C_3 — proteză clasică acrilică cu placă răscroită, ancorată cu croşete din sîrmă pe mai umlţi dinţi, prezentînd mai mult dezavantaje decît avantaje.

C_4 — proteză mobilizabilă metalică scheletată cu sprijin dentoparodontal, extinsă şi pe hemiarcada opusă (fig. 137).

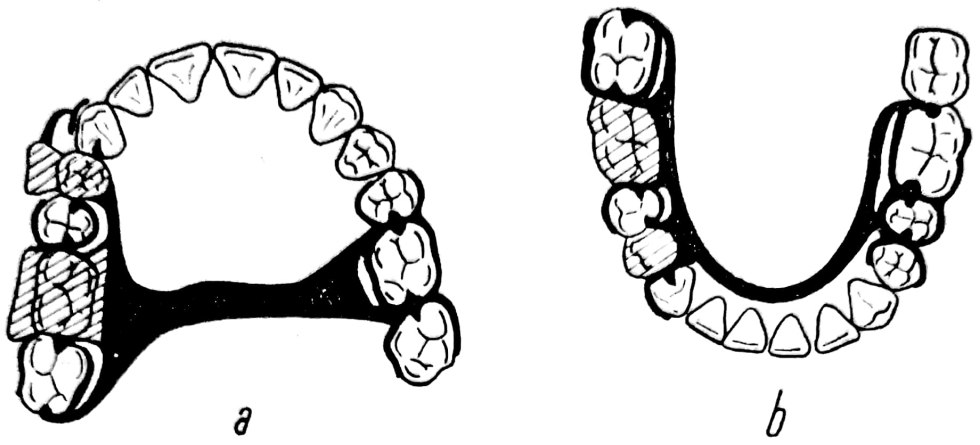

Fig. I.137. — Proteze scheletate extinse controlateral.

În situaţia clinică D, de edentaţie laterală tridentară, cu o singură breşă la maxilar sau la mandibulă, există următoarele soluţii de tratament protetic (precizăm de la început că tratamentul edentaţiei tridentare înclină în mod egal pentru punţi şi pentru proteze mobilizabile);

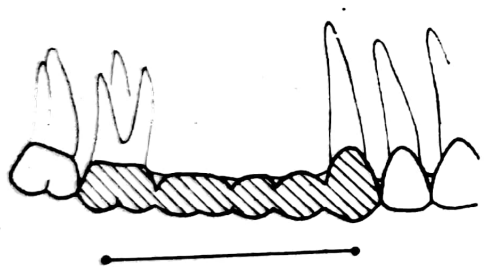

D_1 — puntea dentară sprijinită pe cei 2 dinţi-stîlpi limitrofi, dacă au o implantare foarte bună; se execută mai îngustă şi totdeauna în linie dreaptă (fig. 138).

D_2 — puntea dentară stabilizatoare, sprijinită şi pe dinţi-stîlpi suplimentari, cînd cei limitanţi nu sînt bine implantaţi.

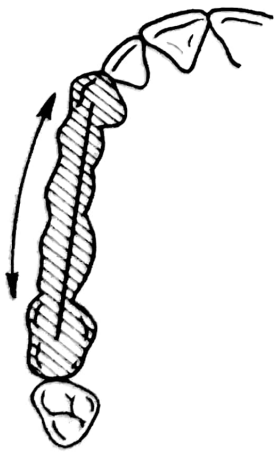

D_3 — proteză acrilică realizată din arcadă şi şa, ancorată prin croşete din sîrmă pe dinţii limitanţi. Nu-i suficient de stabilă.

Fig. I.138. — Punţi cu sprijin pe 2 dinţi.

D_4 — proteză clasică acrilică cu baza mai redusă, ancorată cu croşete şi pe hemiarcada opusă.

D_5 — proteză metalică scheletată, cu sprijin dentoparodontal, ancorată pe hemiarcada opusă în două puncte (fig. 139).

În situaţia clinică E, de edentaţie latero-laterală, prezentăm următoarele soluţii protetice:

Scanned with OKEN Scanner

E_1 — puntea dentară agregată de dinţii limitanţi.

E_2 — proteză acrilică cu baza mai redusă, ancorată în mai multe puncte, cu efect traumatizant asupra dinţilor restanţi.

E_3 — proteză scheletată cu sprijin dento-parodontal, ancorată în mai multe puncte ale arcadei (fig. 140).

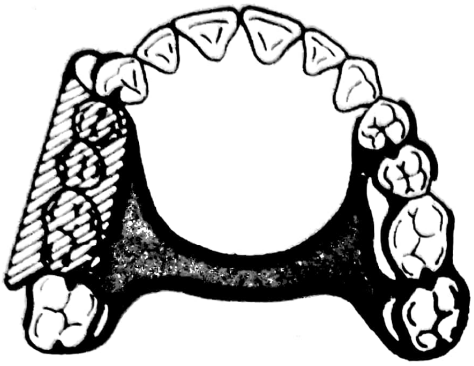

Fig. I.139. — Proteză scheletată maxilară ancorată controlateral.

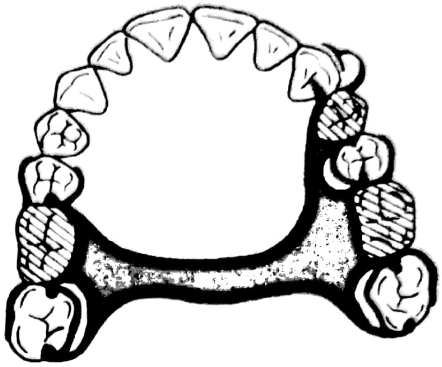

Fig. I.140. — Proteză scheletată maxilară.

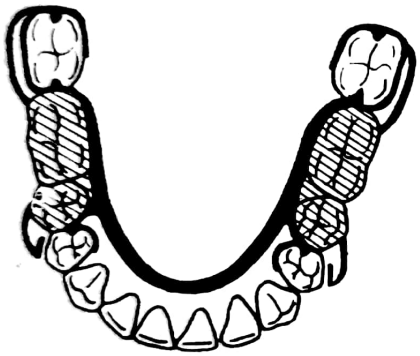

Fig. I.141. — Proteză scheletată mandibulară.

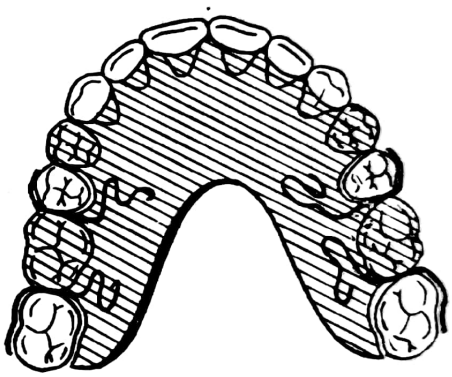

Fig. I.142. — Proteză acrilică maxilară cu baza redusă.

În situaţia clinică F, de edentaţie latero-laterală, cu 4 dinţi lipsă în 2 breşe, la maxilar sau la mandibulă, recomandăm următoarele soluţii protetice :

F_1 — punţi cu sprijin liniar pe dinţii limitanţi.

F_2 — proteză clasică acrilică ancorată prin croşete din sîrmă, care acoperă o mare suprafaţă din cîmpul protetic şi ocupă un spaţiu considerabil din cavitatea orală, provocînd inconfortul.

F_3 — proteză modernă scheletată, cu stabilizare perfectă în toate sensurile, ale cărei şei sînt legate printr-o bară palatinală sau o bară linguală (fig. 141).

În situaţia clinică G, de edentaţie latero, latero-latero, laterală, cu 4 dinţi lipsă sub formă de 4 breşe, la maxilar sau la mandibulă, recomandăm următoarele soluţii protetice :

G_1 — punţi dentare, ca în C_1 sau în C_2.

Scanned with OKEN Scanner

G_2 — proteză parțială clasică, cu baza redusă, ancorată cu croșete din sîrmă pe cel puțin 4 dinți (fig. 142).

G_3 — proteză scheletată cu plăcuță sau cu bare transversale (fig. 143).

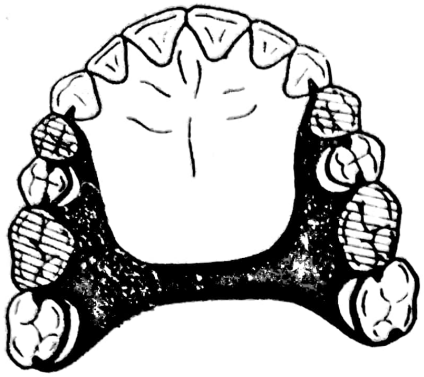

Fig. I.143. — Proteză scheletată maxilară cu bară palatinală.

În situația clinică H, de edentație laterală cu 4 dinți lipsă, sub forma unei singure breșe, la maxilar sau la mandibulă, se recomandă :

H_1 — punte dentară cu sprijin pe canin și molarul de minte, dacă aceștia sînt bine implantați, confecționată în linie dreaptă, foarte îngustă în sens vestibulooral și cu relief ocluzal moderat cuspidat (fig. 144). Este admisă în special la tinerii cu hemiarcada opusă integră și la bolnavii care nu admit sub nici un motiv proteza mobilizabilă.

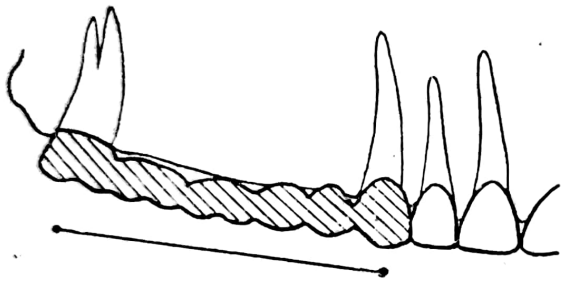

Fig. I.144. — Punte cu sprijin pe 2 dinți (liniară, îngustă).

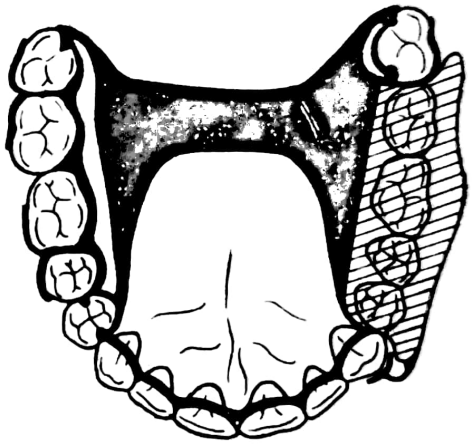

Fig. I.145. — Proteză scheletată maxilară cu bară palatinală.

H_2 — proteză clasică acrilică cu bază redusă, ancorată pe dinții limitrofi și pe hemiarcada opusă în cel puțin două puncte.

H_3 — proteză modernă scheletată, ancorată și sprijinită la hemiarcada edentată pe dinții limitrofi, iar pe hemiarcada integră în două puncte oarecum simetrice cu dinții limitrofi. Legătura cu hemiarcada opusă edentației se poate asigura prin plăcuțe sau bare mucozale (fig. 145).

Scanned with OKEN Scanner

În situaţia clinică I, de edentaţie latero-laterală, cu 8 dinţi lipsă, sub formă de două breşe, la maxilar sau la mandibulă, se recomandă :

I_1 — punţi dentare, ca în II_1, dacă dinţii sînt excepţional de bine implantaţi.

I_2 — punţi dentare ca în I_1, solidarizate însă printr-o bară transversală palatinală demontabilă (fig. 146).

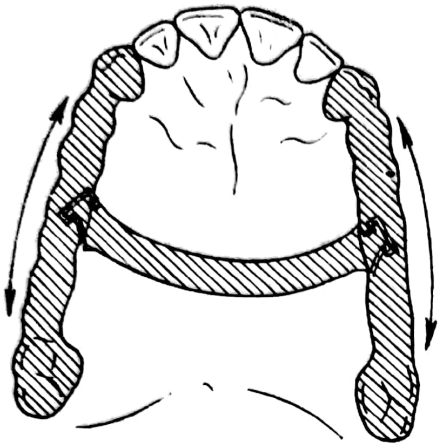

Fig. I.146. — Punţi maxilare laterale solidarizate cu bară demontabilă.

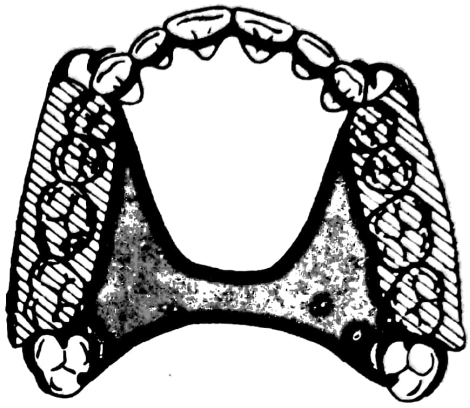

Fig. I.147. — Proteză scheletată maxilară cu bandă supracingulară.

I_3 — proteză clasică acrilică, cu bază fenestrată sau răscroită, ancorată pe cei 4 dinţi limitrofi.

I_4 — proteză modernă metalică cu sprijin dentoparodontal extins prin benzile supracingulare, şi uneori cu gheruţe incizale la toţi dinţii restanţi (fig. 147).

3. EDENTAŢIA TERMINALĂ

Edentaţia terminală apare de obicei după vîrsta de 40 de ani şi provoacă cele mai grave dezechilibre ocluzoarticulare. Conceperea protezelor pentru această formă de edentaţie este o problemă destul de dificilă, deoarece aceste proteze se pot deplasa în toate sensurile. În edentaţia terminală pot lipsi numai molarii sau pot lipsi atît molarii, cît şi premolarii. Breşele pot fi situate numai pe o parte sau pe ambele părţi; pot fi bimaxilare pe aceeaşi parte, bimaxilare în diagonală sau bimaxilare biterminale (fig. 148).

Trebuie reţinut că pierderea mai multor unităţi masticatoare din zona laterală poate modifica relaţia intermaxilară şi articulaţia temporomandibulară. O altă complicaţie frecventă este agresiunea molarilor de minte sau a molarilor de 12 ani antagonişti edentaţiei, ajungînd uneori în contact cu creasta alveolară edentată.

Obiectivele urmărite prin tratamentul edentaţiei terminale sînt în primul rînd refacerea funcţiei masticatoare, preîntîmpinarea migrărilor dentare şi preîntîmpinarea reducerii dimensiunii verticale. În planul protetic trebuie să se asigure sprijinul mixt dentoparodontal şi despovărarea

Scanned with OKEN Scanner

țesuturilor subiacente de presiuni exagerate și să se frîneze pe cît este posibil deplasările protezelor în sens orizontal, vertical și mai ales cele rotatorii.

Din cauza ineficienței funcționale a protezelor terminale scurte și mai ales a lipsei de confort mulți dintre bolnavi nu le poartă și ajung deseori la complicații destul de grave.

În situația clinică A, cînd este lipsă molarul de minte. Acesta nu se înlocuiește protetic niciodată, pentru că tratamentul nu ar avea nici o valoare funcțională. Singurul avantaj ar fi oprirea egresiunii antagonistului, mai ales cînd acesta este molarul de minte de la maxilar.

Practic însă nu este posibil să se construiască o punte corectă la acest nivel și nu există nici un bolnav care să solicite și care să admită un astfel de tratament protetic.

În situația clinică B, cînd lipsesc 2 molari nu apar tulburări de masticație grave, deoarece premolarii și molarul de 6 ani îndeplinesc în proporție de 90% funcția de triturare a alimentelor. În edentațiile unilaterale, de cele mai multe ori, masticația se face mai mult pe partea integră, unde sînt prezenți toți dinții, fără a se reduce cu nimic eficiența masticației.

Înlocuirea dinților lipsă nu este recomandată din punct de vedere funcțional și bolnavii nu solicită niciodată tratament protetic.

Pentru frînarea agresiunii antagoniștilor se poate confecționa eventual o proteză redusă ca un menținător de spațiu, cu indicația de a fi purtată intermitent.

În situația clinică C, cînd lipsesc cei 3 molari de pe o singură parte, restaurarea protetică este obligatorie, deoarece :

— masticația este oarecum deficitară ;

— dinții antagoniști egresează uneori exagerat de mult ;

— premolarul 2 se distalizează, se înclină și apar în cele mai multe cazuri îmbolnăviri parodontale (fig. 149) ;

— este posibil ca dimensiunea verticală să se reducă pe partea edentată, iar condilul să-și schimbe poziția în cavitatea glenoidă, ceea ce perturbă echilibrul musculoarticular al aparatului dentomaxilar ;

— creasta alveolară din dreptul edentației și dinții antagoniști pot suferi modificări structurale din cauza hipofuncției.

Din cele de mai sus rezultă că tratamentul protetic este impus nu atît de tulburările funcționale masticatoare, cît mai ales de complicațiile care pot interveni după edentarea molară.

În această formă de edentație ar fi posibile mai multe soluții de tratament :

C_1 — proteza acrilică unilaterală, instabilă prin basculare și pendulare (fig. 150).

C_2 — proteza acrilică cu baza extinsă și pe hemiarcada opusă, acceptată numai de puțini bolnavi, deoarece avantajele pe care le prezintă sînt mult mai reduse decît dezavantajele și complicațiile provocate atît din punct de vedere biologic, cît și psihologic (fig. 151).

C_3 — proteza uniterminală stabilizată prin telescopare pe cei 2 premolari solidarizați oferă rezultate bune, mai cu seamă cînd creasta alveolară este bine reliefată. Se recomandă de obicei la mandibulă (fig. 152).

Scanned with OKEN Scanner

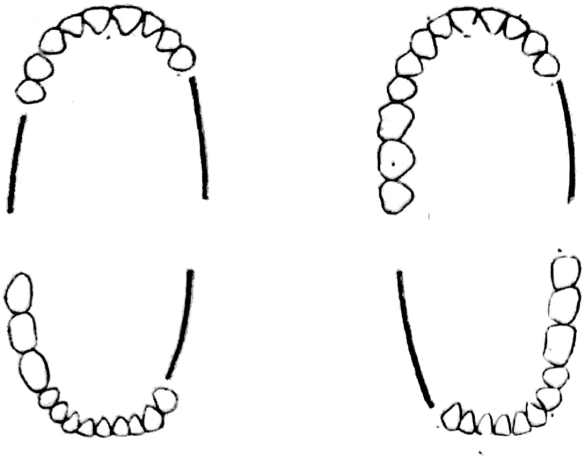

Fig. I.148. — Schematizarea unor forme de edentaţii terminale.

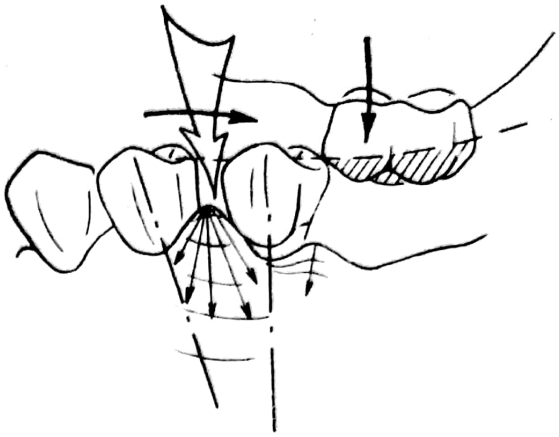

Fig. I.149. — Efectul migrării postextracţionale a dinţilor.

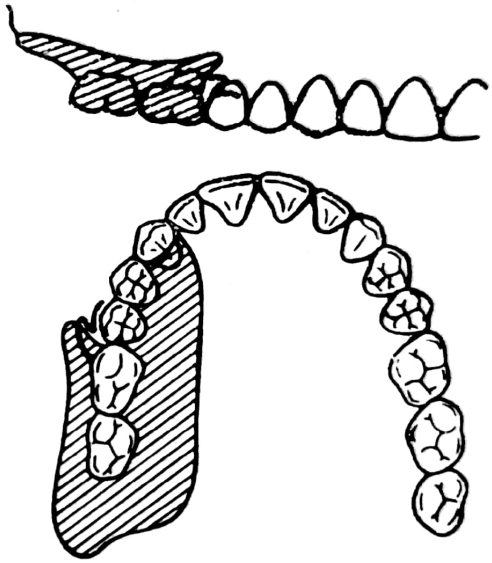

Fig. I.150. — Proteză acrilică unilaterală (incorect)

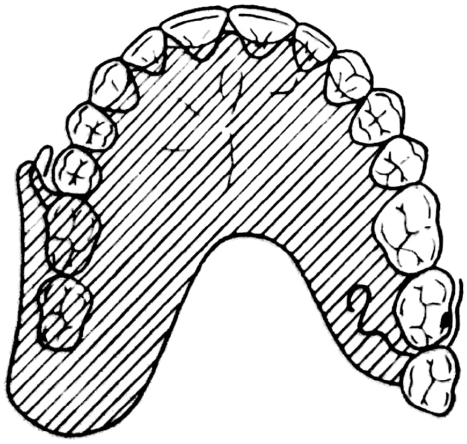

Fig. I.151. — Proteză acrilică extinsă controlateral (corect)

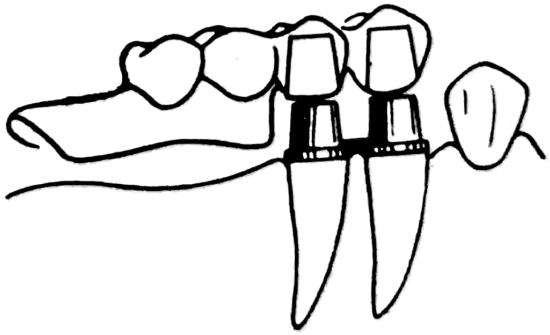

Fig. I.152. — Proteză unilaterală stabilizată prin telescopare.

Scanned with OKEN Scanner

C_4 — proteză mobilizabilă cu sprijin mixt, extinsă prin bare pe hemiarcada integră şi stabilizată prin croşete sau sisteme speciale (fig. 153).

C_5 — puntea cu extensie distală, folosită cu mult discernămînt şi numai în cazuri speciale. Această punte a provocat multe controverse între bolnavii edentaţi terminal care o doreau şi medicii stomatologi care o refuzau în general, fiind sprijiniţi în acest sens şi de instrucţiuni scrise.

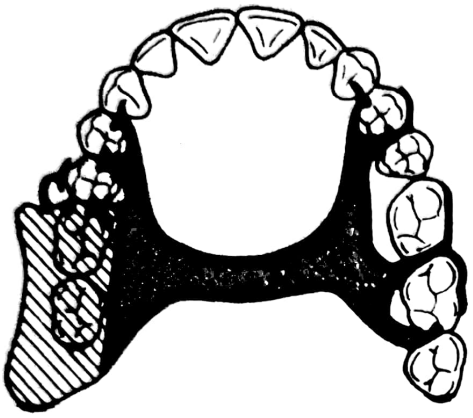

Fig. I.153. — Proteză scheletată maxilară stabilizată controlateral.

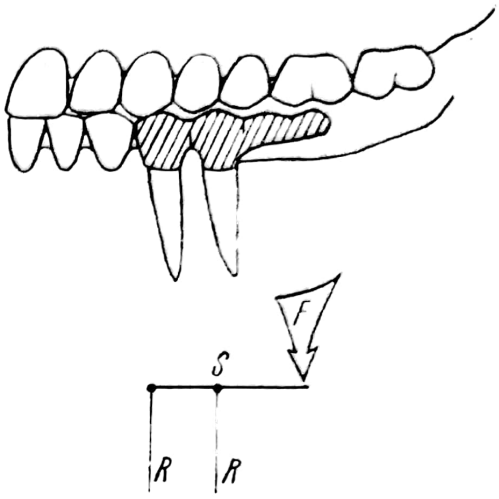

Fig. I.154. — Punţi cu extensie distală.

Concepţia mecanicistă în protetica dentară susţinută de Béliard, exprimată prin calcule matematice şi fizice de numeroşi autori, nu admitea decît punţile care se fixează la ambele extremităţi de dinţi-stîlpi. În decursul timpului au fost admise fără multe motivări biologice punţile cu extensie mezială pentru înlocuirea incisivului lateral şi a primului premolar lipsă.

Nu s-a scris nimic concret despre punţile cu extensie distală în afară de categoricul „contraindicat", cu toate că în practică, din cînd în cînd, au fost executate de specialiştii protezişti.

Din punct de vedere fizic, puntea cu extensie este o pîrghie de gradul I, la care forţa (F) se află la extremitatea liberă, rezistenţa (R) la nivelul parodonţiului dinţilor-stîlpi, iar sprijinul (S) în dreptul fixării extensiei de dinţii-stîlpi.

Privită în felul acesta, restaurarea protetică are toate şansele să fie compromisă prin mişcările de basculare şi pendulare care apar, ori de cîte ori se exercită presiuni verticale sau orizontale asupra extremităţii ei libere (fig. 154).

Mobilizarea dinţilor-stîlpi depinde însă de intensitatea şi direcţia forţelor care acţionează, de lungimea extensiunii şi de rezistenţa implantării lor.

Am examinat mai mulţi bolnavi restauraţi protetic prin punţi cu extensie şi am observat că acolo unde s-au înlocuit 2 dinţi lipsă prin

Scanned with OKEN Scanner

extensie sprijinită numai pe un dinte-stîlp, tratamentul era compromis în scurt timp. În schimb, punţile cu extensie redusă la un singur dinte, dar sprijinite pe 2 dinţi-stîlpi aveau o stabilitate mult mai bună şi de durată.

Din încercarea de a corobora legile mecanice cu cele biologice şi cu experienţa practică, rezultă că punţile dentare cu extensie reprezintă în general un compromis, care poate fi necesar uneori şi este inofensiv dacă acest tip de punte este bine cunoscut şi indicat numai cînd trebuie.

În acest sens, punţile cu extensie distală ar putea fi recomandate numai în următoarele situaţii clinice (fig. 155) :

— în edentaţiile terminale prin lipsa a 2 molari pe o singură hemiarcadă, restaurarea prevenind extruzia antagoniştilor ;

— în edentaţiile terminale molare, la care şi arcada antagonistă este scurtată pînă la primul molar ;

— în edentaţiile terminale molare, cînd arcada antagonistă este reprezentată de o proteză mobilizabilă, care nu exercită presiuni aşa de puternice ca dinţii naturali ;

— pot fi prevăzute extensii pentru primul sau al doilea molar, lipite de o punte subtotală fixată pe un număr mare de dinţi-stîlpi ;

— la bolnavi cu edentaţii molare, la care arcada antagonistă este integră şi nu acceptă sub nici un motiv protezele mobilizabile. Punţile cu extensie pentru aceste forme de edentaţie pot fi discutate comparativ cu celelalte două soluţii şi anume : restaurarea cu ajutorul protezelor mobilizabile şi neintervenţia protetică.

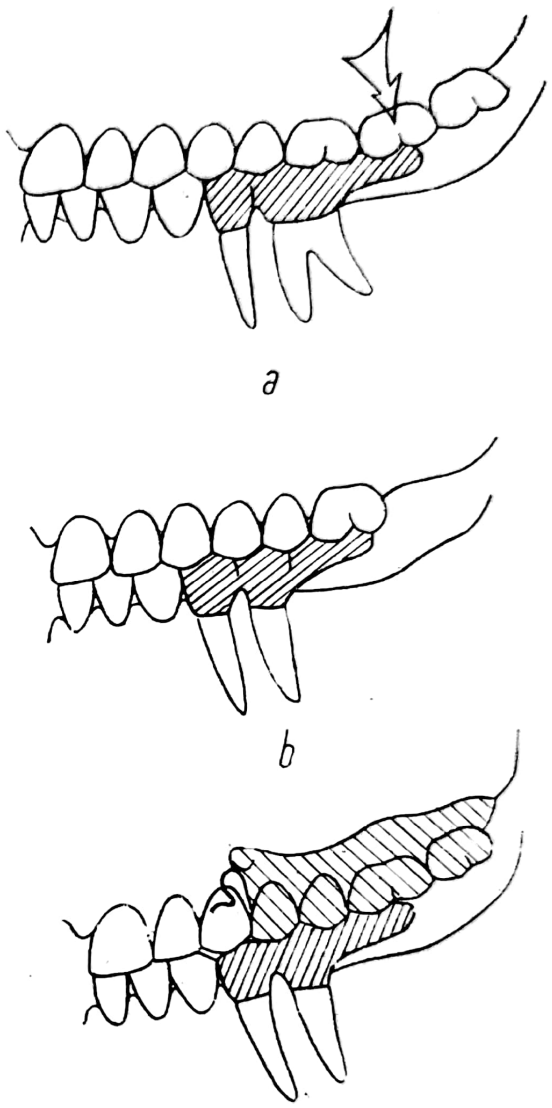

Fig. I.155. — Situaţii clinice în care se admite puntea cu extensie distală.

În legătură cu protezele mobilizabile terminale, am putea spune că şi acestea funcţionează din punct de vedere fizic într-o oarecare măsură ca şi extensiile distale, dacă au un sprijin mixt rigid. Extremitatea şeilor terminale basculează, pendulează, se înfundă şi trebuie căptuşită periodic, fenomene care sînt cu atît mai evidente, cu cît şaua terminală este mai lungă şi dinţii-stîlpi sînt mai puţini. Proteza mobilizabilă mai prezintă o serie de dezavantaje privind confortul şi psihicul bolnavului, care uneori

stau pe primul plan, indiferent de voinţa şi pregătirea medicului. Aceste dezavantaje sînt mult mai evidente, cînd pentru înlocuirea molarilor de pe o singură hemiarcadă se aplică o proteză parţială din acrilat, extinsă şi pe hemiarcada integră, pentru a avea o bună stabilitate. Ar trebui adăugat în acest caz la dezavantaje şi influenţa nebiologică a bazei protezei în contact cu ţesuturile cîmpului protetic.



Fig. 1.156. — Modificări parodontale clinice la dinţele limitat al breşei.

În legătură cu neprotezarea edentaţiei terminale molare unilaterale, nu se constată uneori nici un fel de tulburare funcţională, masticaţia fiind compensată de hemiarcadele integre. Apar însă, de cele mai multe ori, complicaţii locoregionale destul de grave, cîteodată iremediabile. Complicaţiile încep imediat după extracţie, prin destrămarea arhitecturii peretelui distal al alveolei premolarului secund care suferă o liză în urma transferului sărurilor minerale, care trec ca material de osificare în alveola vecină (Wolf, Wogel). Papila interdentară dinspre edentaţie se reduce total, datorită secţionării ligamentelor transseptale, rădăcina se descoperă pe o porţiune oarecare, apărînd o pungă parodontală marginală în locul papilei (fig. 156). Presiunile ocluzale împing premolarul al doilea spre breşă, deplasarea fiind favorizată şi de rezistenţa redusă a peretelui alveolar distal. Dintele astfel înclinat spre distal va primi presiunile ocluzale oblic, ceea ce îi agravează în continuare implantarea.

O dată cu înclinarea descrisă apare o tremă între cei 2 premolari, în care pătrund alimentele dure ce traumatizează şi papila mezială, deschizîndu-se şi pe această parte calea de afectare a parodonţiului celor 2 premolari.

Mobilitatea dintelui limitant, determinata iniţial de afectarea parodonţiului marginal şi cauzată de presiunile ocluzale, provoacă atrofia osului alveolar periradicular, care se poate extinde aşa de mult, încît alveola examinată radiografic are forma unei pîlnii larg deschise (fig. 157). Pierderea dintelui este indiscutabilă, mecanismul patogenic repetîndu-se şi la dintele următor. Se poate susţine în felul acesta că lipsa tratamentului protetic reprezintă unul dintre factorii etiologici ai edentaţiei.

Complicaţiile nu se opresc numai la arcada edentată, ci apar şi la arcada antagonistă integră, unde molarii încep să migreze vertical fie prin extruzie, fie prin egresiune, ajungînd uneori în contact cu creasta alveolară (fig. 158).

Scanned with OKEN Scanner

Dezechilibrul ocluzal stabilit prin migrările descrise poate influența și raportul intermaxilar, determinînd uneori laterodeviația mandibulei sau prognatismul inferior de ocluzie forțată.

După confruntarea celor trei atitudini față de edentația uniterminală molară, se pare că în locul unei intervenții sau în locul unei proteze uniterminale incorect concepută și executată — pe care de multe ori bolnavii nu o poartă — ar fi mai justificată o punte cu extensie distală.

Fig. I.157. — Modificări parodontale radiografice la dintele limitant al breșei (vezi fig. 259).

Fig. I.158. — Complicațiile locoregionale ale extracției.

Pentru ca puntea cu extensie să fie acceptată în parametrii biomecanici, trebuie să înlocuiască numai primul molar și să se fixeze pe cei 2 premolari. Dintele de înlocuire să fie de mărimea premolarului, cu relief ocluzal moderat, executat în așa fel, încît să asigure condițiile de curățire și autocurățire.

Desigur că această construcție nu poate răspunde la toate necesitățile, dar cu siguranță că solidarizează cei 2 premolari, preîntîmpinînd parodontopatia traumatică și oprește egresiunea primului molar antagonist.

Din cele de mai sus reiese că puntea cu extensie distală, deși are o acțiune dăunătoare prin efectul său de pîrghie, are totuși și o acțiune constructivă, deoarece previne majoritatea complicațiilor ce ar surveni după edentarea molară.

Poate că din punct de vedere biomecanic și funcțional, proteza mobilizabilă ar fi mai indicată pentru edentația molară, dar dacă ea nu corespunde psihologiei pe care o manifestă mulți dintre bolnavi, nu are valoarea unei terapii complete. Am întîlnit nenumărate cazuri de

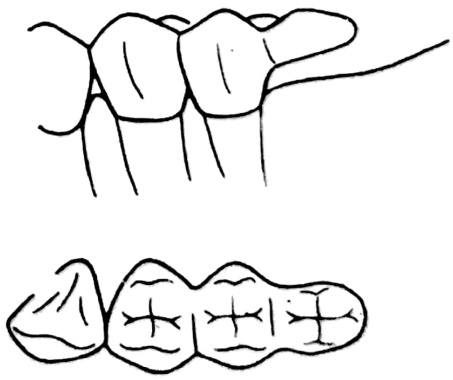

Fig. I.159. — Puntea cu extensie distală corect concepută.

bolnavi care au renunţat la tratamentul protetic numai cînd au auzit cuvintele „proteză mobilă".

Repulsia acestor bolnavi faţă de proteza mobilizabilă a influenţat puternic gîndirea şi preocuparea multor stomatologi, încît astăzi există în toată lumea un curent favorabil obţinerii stîlpului distal în edentaţia terminală prin implante metalice intraosoase sau subperiostale, pentru a se putea executa în acest fel punţi.

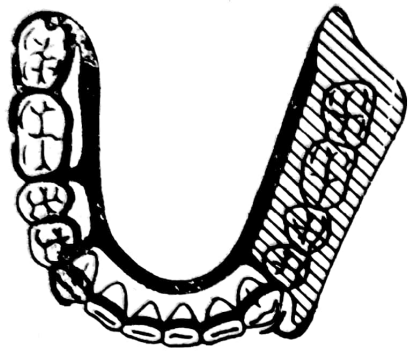

Fig. I.160. — Proteză scheletată uniterminală mandibulară.

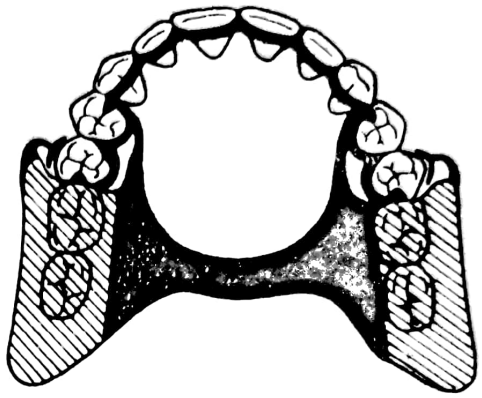

Fig. I.161. — Proteză scheletată biterminală maxilară cu bandă supracingulară şi bară palatinală.

Componenta psihologică nu trebuie niciodată neglijată, pentru că edentatul trebuie tratat ca bolnav, ţinîndu-se seama de întregul complex al afecţiunilor sale. Au existat cazuri în care edentaţia a fost rezolvată perfect cu ajutorul unor proteze mobilizabile ingenioase, dar bolnavul a rămas cu o psihopatie întreţinută de prezenţa protezei mobilizabile.

Tema comportă multe discuţii, cu argumente pro- şi contra extensiei distale, din care nu se pot trage concluzii cu aplicaţie generală. Alegerea construcţiei protetice se face numai pe baza unei analize temeinice a factorilor generali şi locali desprinşi din examenul complet al bolnavului.

În situaţia clinică D, cînd lipsesc premolarii şi molarii de pe o parte, recomandăm următoarele soluţii protetice :

D_1 — proteză acrilică cu bază extinsă pe hemiarcada opusă, ancorată în 3 puncte pe cei 2 canini şi pe molarul de 12 ani.

D_2 — proteză scheletată extinsă pe partea opusă, cu sprijin mixt, ancorată în 3 puncte. Sprijinul dentar poate fi îmbunătăţit aplicînd conector, sau gheruţe incizale pe toţi dinţii frontali (fig. 160).

În situaţia clinică E, cînd lipsesc molarii de pe ambele părţi ale arcadei, există următoarele soluţii protetice :

E_1 — proteză acrilică cu placă redusă în formă de potcoavă la maxilar, ancorată pe premolarii limitanţi cu croşete de sîrmă.

E_2 — proteză scheletată cu sprijin mixt şi cu extindere la maximum pe dinţii frontali, pentru a se obţine un poligon de stabilizare cît mai

Scanned with OKEN Scanner

mare şi a frîna astfel bascularea. Extinderea se poate obţine cu benzi supracingulare, cu braţe opozante prelungite sau prin marginea plăcuţelor dentomucozale (fig. 161). Legătura dintre şeile terminale şi dinţii restanţi se poate realiza şi prin culise, coroane telescopate sau balamale.

E_3 — punţi cu extensiune distală pe ambele hemiarcade, mai ales cînd şi arcada antagonistă este scurtată sau cînd maxilarul opus este restaurat cu proteză totală.

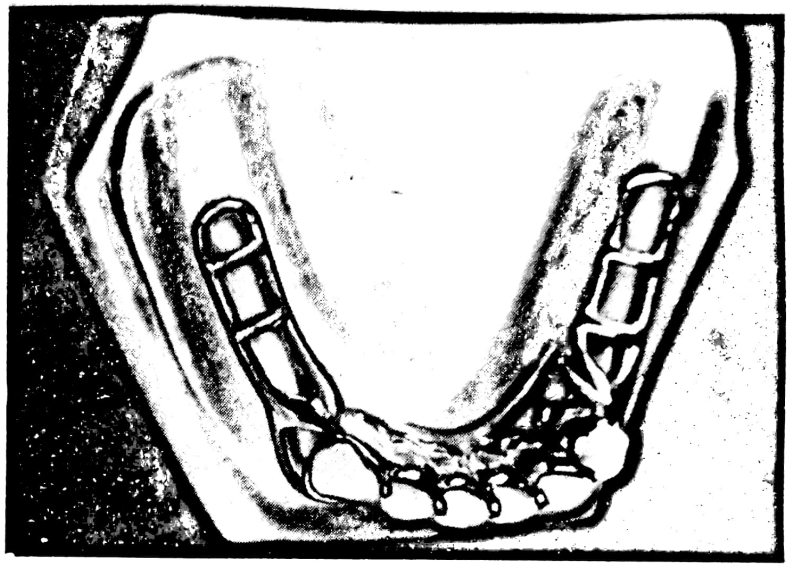

Fig. 1.162. — Proteză scheletată biterminală molară mandibulară insuficient stabilizată.

În situaţia clinică F, cînd lipsesc premolarii şi molarii de pe ambele părţi ale arcadei, există următoarele soluţii protetice :

F_1 — proteză acrilică termino-terminală, cu baza cît mai extinsă, pentru a se putea obţine şi forţe de adeziune necesare pentru frînarea desprinderii protezelor maxilare. Ancorarea se asigură şi prin croşete din sîrmă aplicate pe caninii limitanţi.

F_2 — proteză scheletată metalică, cu elemente de sprijin dentar aplicate pe tot grupul frontal. La maxilar, plăcuţele palatinale se aşază în treimea medie a bolţii, pentru a fi cît mai aproape de elementele de stabilizare aplicate pe dinţii restanţi.

În edentaţia biterminală premolar-molară există o mare diferenţă între poligonul protetic şi cel de stabilizare, din care cauză proteza nu beneficiază de o bună stabilitate (fig. 162).

4. EDENTAŢIA MIXTĂ

Edentaţia mixtă este forma cea mai frecventă sub care se prezintă clinic lipsurile dentare. Planurile protetice sînt mai complicate decît pentru lipsurile tipice frontale, laterale sau terminale, deoarece ele trebuie să corespundă tuturor principiilor de înlocuire caracteristice fiecărei forme de edentaţie. Uneori, mijloacele de stabilizare caracteristice pentru una

Scanned with OKEN Scanner

dintre breșe sînt contraindicate pentru altă breșă, alteori se neutralizează sau se potențează.

Oricare ar fi forma sub care se prezintă edentația mixtă, trebuie să se asigure protezei totdeauna sprijinul dentoparodontal sau sprijinul mixt.

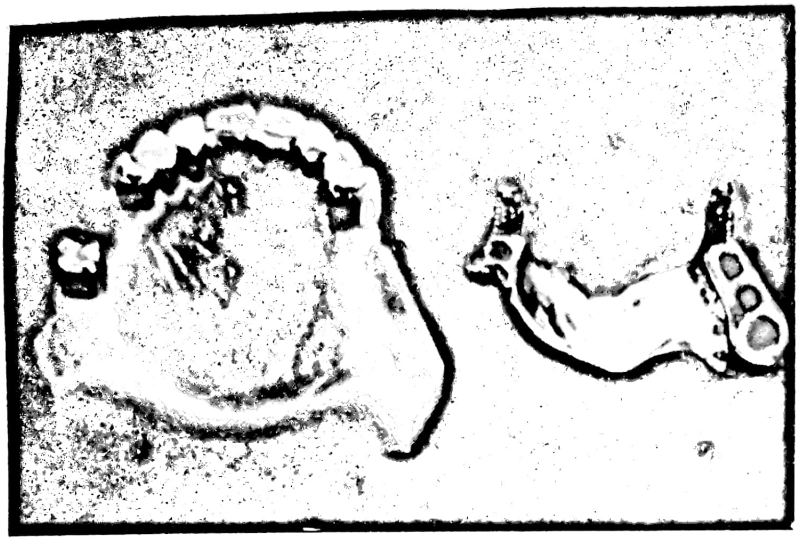

Fig. I.163. — Restaurare protetică compozită.



Fig. I.164. — Restaurare protetică cu elemente speciale.

Cu cît numărul dinților restanți este mai redus sau sînt mai nefavorabil așezați, cu atît mai mult trebuie să se recurgă la mijloacele de stabilizare care nu folosesc dinții, cum ar fi adeziunea sau forța musculară.

De multe ori, în edentațiile mixte, este indicat ca breșele mici să fie rezolvate prin punți, iar breșele terminale sau extinse să fie restaurate prin proteze mobilizabile (fig. 163), obținîndu-se astfel un tratament protetic compozit. Pe punțile realizate se pot face pregătiri speciale pentru stabilizarea protezei mobilizabile, cum ar fi culise, coroane telescopate, praguri etc (fig. 164).

În edentațiile de hemiarcadă, stabilizarea contrabasculării se obține cu mari dificultăți. În linii generale este necesar să se aplice mijloace de

Scanned with OKEN Scanner

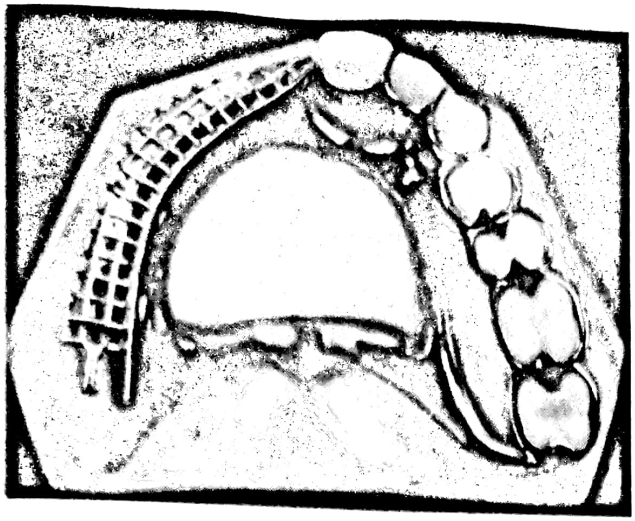

Fig. I.165. — Restaurare protetică de hemiarcadă.

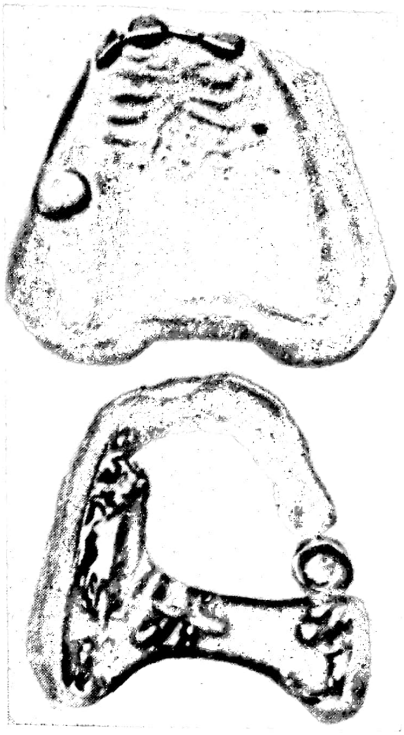

Fig. I.166. — Model de restaurare protetică într-o edentație mixtă →

stabilizare aproape pe toată hemiarcada integră, care să acționeze rigid și prin contactul intim în sens vertical (fig. 165).

În edentațiile subtotale, cînd au mai rămas 2—3 dinți pe arcadă, este recomandabil să se aplice pe ei sistemul Dolder sau sistemul cu capse, deoarece în acest fel se reduce posibilitatea de traumatizare a parodonțiului dinților restanți (fig. 166, 167).

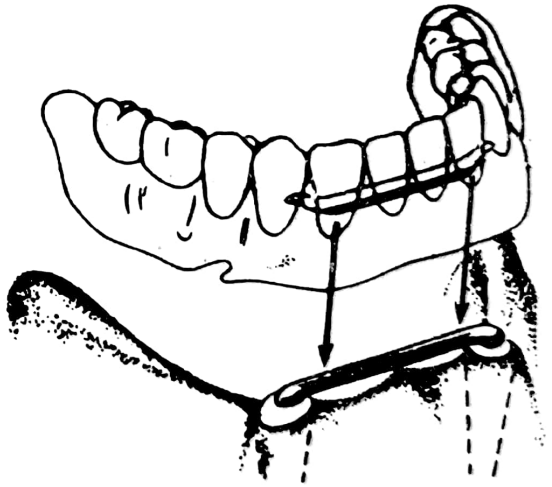

Fig. I.167. — Sistem Dolder.

5. EDENTAȚIA SUBTOTALĂ

Edentația subtotală este ultimul stadiu al edentației parțiale sau, cum o denumesc unii autori, preludiul edentației totale. De obicei, în această formă clinică mai persistă pe arcadele dentare 2—4 dinți, care însă adesea sînt așezați topografic nefavorabil și au o valoare parodontală scăzută. Nu considerăm edentația subtotală persistența a 2 canini și 2 molari și nici persistența a 2 canini și un molar, cu valoare parodontală bună.

— În situația *persistenței pe arcadă a 4 incisivi* pe oricare din maxilare se concepe o proteză mobilizabilă acrilică cu baza extinsă, pentru a asigura stabilizarea prin adeziune, deoarece croșetele aplicate pe dinții frontali sînt inestetice și ineficiente.

Scanned with OKEN Scanner

— În situaţia *persistenţei a 2 dinţi* pe arcadă, atitudinea terapeutică este diferită în funcţie de poziţia lor. Astfel, în cazul a 2 canini, se pot păstra şi executa o proteză cu placă sau se pot amputa şi aplica un sistem tip Dolder sau, după amputare, se aplică pe fiecare rădăcină capse de retenţie.

Cînd persistă 2 dinţi pe o hemiarcadă, în cazul molarilor sau premolarilor, atitudinea este diferită la maxilar faţă de mandibulă. Prin prezenţa acestor 2 dinţi la maxilar, proteza parţială se stabilizează excentric prin croşetele aplicate pe cei 2 dinţi şi, bineînţeles prin adeziune, stabilizare considerată inferioară celei realizate prin succiune totală. De aceea, se înclină spre extracţia dinţilor şi aplicarea unei proteze totale. La mandibulă, însă, se recomandă păstrarea celor 2 dinţi şi aplicarea unei proteze parţiale cu croşete, care împreună cu forţa gravitaţională, asigură acesteia o stabilitate superioară faţă de o proteză totală mandibulară, la care obţinerea succiunii este dificilă şi relativă.

În cazul persistenţei a 2 dinţi bine implantaţi, repartizaţi fiecare pe o hemiarcadă în zona laterală, se recomandă păstrarea lor şi aplicarea unei proteze parţiale cu placă.

În cazul persistenţei a 2 incisivi la maxilar, se recomandă extracţia lor şi protezarea totală. La mandibulă se păstrează aceşti dinţi, pentru stabilizarea orizontală a viitoarei proteze parţiale.

— În *persistenţa unui singur dinte* la maxilar opiniem pentru extracţie în marea majoritate a cazurilor, în timp ce la mandibulă dintele se păstrează, chiar pentru un timp scurt, spre a-l folosi în perioada de adaptare biomecanică a protezei. În condiţii optime, pe rădăcina dintelui persistent se pot aplica bonturi de retenţie care măresc gradul de stabilizare verticală şi orizontală, mai ales cînd există un cîmp mucoosos nefavorabil.

6. EDENTAŢIA CU MOBILITATE A DINŢILOR

Această situaţie clinică se întîlneşte de obicei în parodontopatii profunde, asociate cu ocluzii traumatizante. Problema dificilă în aceste cazuri este aprecierea valorii dinţilor restanţi în vederea stabilirii indicaţiei extracţiei. Totodată trebuie apreciată valoarea tratamentelor antiinflamatorii, medicamentoase şi chirurgicale, care ar putea să îmbunătăţească situaţia dinţilor restanţi.

Se cunoaşte din practica tratamentului parodontopatiilor că numai prin asocierea tratamentului antiinflamator cu imobilizarea protetică se poate conta pe un rezultat favorabil şi de mai lungă durată.

Decizia pentru extracţia unor dinţi este greu de luat şi numai pe baza unei experienţe clinice vaste se poate stabili o indicaţie justă în această privinţă.

Imobilizarea dinţilor cu parodontopatii are un rol hotărîtor în vindecare, deoarece forţele ocluzale traumatizante se vor repartiza unui bloc dentar şi nu fiecărui dinte în parte. Imobilizarea favorizează în acelaşi timp restructurarea osoasă alveolară, cu posibilitatea de reinserţie epitelială. Imobilizarea trebuie practicată înainte de intervenţiile chirurgicale, prin mijloace provizorii, urmînd ca după vindecare şi reconsiderarea valorii dinţilor restanţi, să se execute restaurarea protetică definitivă.

Scanned with OKEN Scanner

Restaurarea protetică se poate obţine atît prin punţi dentare cu stîlpi multiplii, cît şi prin proteze parţiale mobilizabile perfect echilibrate, prevăzute cu elemente speciale pentru imobilizare. În cadrul punţilor trebuie folosite elemente de agregare cît mai retentive şi eventual cu închidere marginală la distanţă de parodonţiul de acoperire.

7. EDENTAŢIA CU DIMENSIUNE VERTICALĂ REDUSĂ

Această formă clinică apare în urma edentaţiilor multiple din zona laterală în care dispar unităţile de masticaţie sau cînd dinţii restanţi se abrazează exagerat. Practic, mandibula se apropie de maxilar, uneori cu 7—8 mm. În condiţiile existenţei dinţilor din regiunea frontală, o dată cu apropierea mandibulei de maxilar, se accentuează supraocluzia care, uneori, ajunge la acoperirea totală a dinţilor inferiori de către cei superiori. Supraocluzia este mai gravă la bolnavii care înainte de edentaţie aveau o ocluzie adîncă constituţională. În această edentaţie asociată cu anomalie intermaxilară, tratamentul protetic este condiţionat şi de restabilirea raportului intermaxilar.

Înălţarea ocluziei, cum este denumită în practică redimensionarea verticală, favorizează restaurarea protetică în bune condiţii mecanice, dar nu totdeauna este însoţită de reacţii pozitive de adaptare biofuncţională. O înălţare bruscă de 8 mm pentru obţinerea spaţiului fizic în vederea restaurării protetice, la un bolnav cu modificări intermaxilare instalate lent în mai mulţi ani, poate provoca un dezechilibru musculoarticular foarte grav, cu repercusiuni asupra dinţilor restanţi. De aceea, este recomandabil ca această redimensionare să se facă cu mult discernămînt, deoarece orice modificare ocluzală instalată lent este întovărăşită de un echilibru musculoarticular specific. În consecinţă, corectările ocluzale trebuie făcute în aşa fel încît să nu tulbure profund echilibrul existent.

Ţinînd seama de cele de mai sus, se recomandă ca înălţarea de ocluzie să se facă în limita spaţiului de inocluzie fiziologică, care în majoritatea cazurilor măsoară între 2 şi 5 mm. Redimensionarea verticală de 2—3 mm nu provoacă de obicei modificări mari în echilibrul musculoarticular.

Cînd se impune o redimensionare mai mare, se recomandă efectuarea acesteia în mai multe etape, pentru a se da posibilitatea tuturor ţesuturilor să se adapteze fără reacţii patologice.

Refacerea protetică a ocluziei redimensionate trebuie să se sprijine pe dinţii naturali, indiferent dacă este o protezare fixă, mobilizabilă sau compozită.

Sînt situaţii clinice în care nu există spaţiu fizic între crestele alveolare edentate, din cauza dezvoltării lor excesive în sens vertical, cum se întîlneşte în egresiunile dinţilor care se extrag ulterior. Din considerente mecanice, pentru introducerea elementelor protetice, se impune o redimensionare verticală. Există mari dificultăţi cînd redimensionarea protetică depăşeşte mărimea spaţiului de inocluzie fiziologică atît din partea ţesuturilor aparatului dentomaxilar, cît şi de ordin funcţional fizionomic.

Scanned with OKEN Scanner

PREGĂTIREA CÎMPULUI PROTETIC

Prin pregătirea cîmpului protetic se urmăreşte modificarea suportului dentoparodontal şi mucoosos pentru a se crea condiţii cît mai bune de inserţie şi stabilizare a protezelor parţiale. De stabilizarea protezelor parţiale depinde restabilirea funcţiilor aparatului dentomaxilar, precum şi profilaxia ţesuturilor cavităţii bucale şi deci longevitatea restaurării protetice.

Pregătirea este determinată de rezultatul examenului bolnavului în general şi al cavităţii bucale în special, de examenul radiografiilor dinţilor restanţi şi de analiza modelelor de studiu. Planul de pregătire este determinat însă în cea mai mare măsură de planul viitoarei proteze.

Cele două planuri se stabilesc deodată — pe modele de studiu — după analizele biomecanice privitoare la tendinţele de deplasare a protezelor şi la posibilităţile de stabilizare. Aceste două planuri, subordonate reciproc, sînt la rîndul lor influenţate de posibilităţile tehnico-materiale de care dispune serviciul respectiv.

În practica curentă, nu se acordă încă totdeauna atenţia cuvenită pregătirii complete a cîmpului protetic, uneori din necunoştinţă de cauză, iar alteori din motive economice, cum ar fi lipsa de materiale sau lipsa de timp. Indiferent care ar fi motivul, evoluţia tratamentului este mai totdeauna nemulţumitoare, deoarece restabilirea funcţiilor tulburate se obţine numai parţial, iar ţesuturile subiacente suferă în majoritatea cazurilor degradări grave.

Avantajele economice, invocate de cei care nu pregătesc bolnavul preprotetic, nu sînt altceva decît iluzii, deoarece la maximum 2—3 ani după tratament se pierd încă un număr de dinţi restanţi, după care urmează să se construiască alte proteze, în condiţii mai nefavorabile atît pentru bolnav, cît şi pentru clinician.

Pregătirea în vederea protezării nu trebuie înţeleasă localicist, adică la nivelul cavităţii bucale, deoarece există multe afecţiuni generale care influenţează în mare măsură potenţialul biomecanic al cîmpului protetic. Astfel, diabetul, tuberculoza, disendocriniile, avitaminozele au repercusi-

Scanned with OKEN Scanner

uni grave asupra parodonţiului, osului şi mucoasei subiacente protezelor. În aceste afecţiuni se produc atrofii exagerate ale osului alveolar, supus la presiuni chiar normale, iar pe mucoasă pot să apară iritaţii şi leziuni care se vindecă destul de greu. De aceea, pentru astfel de bolnavi se recomandă şi un tratament general sau cel puţin compensator bolii de la începerea tratamentului pînă la acomodarea totală cu proteza.

Pregătirea cavităţii bucale depinde de natura leziunilor constatate la examenul clinic şi de planul protetic conceput. O pregătire completă constă din tratamentul cariilor, îndepărtarea tartrului, extracţia dinţilor nerecuperabili, tratarea parodontopatiilor, vindecarea afecţiunilor mucoasei, corectarea malpoziţiilor, acoperirea şi pregătirea dinţilor restanţi, stimularea mucoasei şi osului alveolar. În cazurile cu edentaţie mai complicată, pot fi necesare toate intervenţiile prezentate mai sus, dar de obicei bolnavii nu au deodată toate afecţiunile enumerate şi deci nu se intervine cu tot arsenalul terapeutic cunoscut în pregătirea preprotetică.

O parte din tratamentele pregătitoare, denumite în multe publicaţii „pregătiri preprotetice" urmăresc îndepărtarea surselor de infecţii şi vindecarea ţesuturilor afectate, adică asanarea cavităţii bucale, tratament obligatoriu pentru orice bolnav, indiferent de natura afecţiunii principale.

Altă parte din tratamentele pregătitoare, denumite de aceiaşi autori „pregătiri proprotetice" urmăresc realizarea unor condiţii mai bune de stabilizare a protezelor parţiale.

Atît tratamentele preprotetice, cît şi cele proprotetice se execută înainte de protezare şi din acest punct de vedere ambele sînt pregătiri preprotetice, numai că unele se aplică special pentru restaurarea protetică, iar altele se aplică pentru vindecarea tuturor afecţiunilor buco-dentare.

Pentru a evita confuzia între termenii preprotetic şi proprotetic, am folosit de mai mult timp denumirea de pregătire preprotetică nespecifică pentru toate acţiunile care urmăresc asanarea cavităţii bucale şi denumirea de pregătire preprotetică specifică pentru toate acţiunile care urmăresc îmbunătăţirea condiţiilor de stabilizare a protezelor parţiale, denumiri pe care le-am utilizat şi în această carte.

Pentru a se asigura inserţia şi stabilizarea punţilor dentare pe dinţii-stîlpi, se execută în prealabil o pregătire a acestora prin şlefuire, devenind astfel bonturi dentare.

1. PREGĂTIREA PREPROTETICĂ NESPECIFICĂ

Metodele de pregătire preprotetică nespecifică au ca scop rezolvarea tuturor afecţiunilor bucodentare, independent de edentaţie.

Multe dintre afecţiuni se găsesc în afara teritoriului protetic şi la prima vedere s-ar părea că nu influenţează deloc restaurarea protetică.

Cu toate acestea, dacă la început protezele confecţionate într-o gură neasanată ar da rezultate mulţumitoare, după o scurtă perioadă nu vor mai corespunde, deoarece îmbolnăvirea unui ţesut sau organ atrage după sine modificarea funcţiilor altor ţesuturi sau organe, ducînd în final la dereglarea echilibrului morfofuncţional al aparatului dentomaxilar.

Scanned with OKEN Scanner

Nu vom insista aici asupra aspectelor morfopatologice şi nici terapeutice ale acestor afecţiuni, ci mai mult asupra influenţelor directe sau indirecte ce le pot avea în restaurarea protetică.

Sifilisul, tuberculoza, avitaminozele, intoxicaţiile cu metale grele sînt boli care se manifestă de la început sau mai tîrziu şi în cavitatea bucală. Acestea şi mai frecvent stomatitele banale, cu localizare pe mucoasa bucală îngreuiază sau limitează, din cauza durerilor, unele tehnici operatorii de pregătire protetică şi de aceea trebuie vindecate înainte de a începe tratamentul protetic.

Parodontopatiile, precum şi tartrul abundent determină serioase erori în aprecierea coroanelor clinice, a implantării şi mai ales a retentivităţilor sub care se aplică elementele de stabilizare şi de aceea trebuie rezolvate de la început.

Cariile dentare profunde complică uneori tratamentul protetic, dacă nu sînt rezolvate înainte de elaborarea planului terapeutic, deoarece nu avem de la început certitudinea că dinţii în cauză au o valoare funcţională şi protetică bună.

Resturile radiculare, dinţii cu parodontopatii marginale şi apicale avansate, care nu mai pot fi recuperaţi prin nici una din metodele cunoscute se extrag pentru a se îndepărta sursele unor îmbolnăviri locale şi generale, dar şi pentru a avea garanţia unei restaurări protetice de lungă durată.

E. Costa recomandă ca pregătirile preprotetice nespecifice să se facă înainte de protezare, fiindcă majoritatea bolnavilor nu mai dau importanţa cuvenită asanării cavităţii bucale, după ce s-au văzut rezolvaţi protetic.

Am inclus în pregătirile preprotetice şi pregătirea psihică a bolnavului edentat parţial, deoarece destul de frecvent, persoanele tinere şi mai ales femeile, cînd pierd dinţii terminali şi cînd aud de protezarea mobilizabilă fac adevărate dereglări nervoase. Astfel de bolnavi se consideră mutilaţi, distruşi, îmbătrîniţi şi nu pot fi scoşi din disperarea şi depresiunea în care au intrat decît printr-o conversaţie foarte abil condusă, apropiată şi promiţătoare. O astfel de pregătire preprotetică face parte integrală din tratamentul protetic şi nu poate fi rezolvată decît de specialiştii bine pregătiţi.

Deseori se prezintă pentru tratament bolnavi cu edentaţii întinse laterale şi cu complicaţii maxilofaciale, care n-au solicitat tratament protetic decît după ce a intervenit un accident la dinţii din regiunea frontală. În tratamentul conceput pentru astfel de bolnavi, trebuie avută în vedere preocuparea principală care i-a determinat să ceară asistenţă stomatologică, încît atenţia protezistului trebuie să se concentreze asupra restabilirii funcţiei fizionomice, admiţîndu-se chiar unele mici compromisuri în privinţa funcţiei masticatoare.

2. PREGĂTIREA PREPROTETICĂ SPECIFICĂ

Scopul tratamentelor de pregătire preprotetică specifică este de a mări capacitatea funcţională şi profilactică a viitoarei proteze aplicate într-o edentaţie parţială.

Scanned with OKEN Scanner

În trecut, nu s-a dat prea mare importanţă tratamentelor pregătitoare şi din această cauză nu s-au obţinut nici rezultate bune, ceea ce a făcut ca proteza parţială mobilizabilă să fie socotită un instrument sigur de extracţie lentă a dinţilor restanţi sau preludiul edentaţiei totale. S-a dovedit, din contră, că proteza mobilizabilă, bine concepută şi aplicată pe un cîmp protetic corect pregătit, constituie un mijloc terapeutic eficace pentru consolidarea şi păstrarea dinţilor naturali restanţi.

Toate intervenţiile preprotetice se fac pe baza unui plan stabilit o dată cu planul viitoarei proteze parţiale. Există o strînsă interdependenţă între planul de pregătire şi planul protetic, deoarece condiţiile morfofiziologice pot influenţa planul protetic, iar planul protetic poate condiţiona executarea unor modificări morfologice ale cîmpului protetic necesare stabilităţii protezei. În acest scop, se poate modifica morfologia şi poziţia coroanelor dinţilor restanţi, se poate interveni asupra mucoasei şi osului alveolar, pentru a se crea condiţii optime atît la nivelul suportului dentoparodontal, cît şi în cel mucoosos al protezei.

a) **Pregătirea dinţilor restanţi**

Există părerea, uneori greşită, că stabilitatea unei proteze parţiale este cu atît mai mare, cu cît sînt mai mulţi dinţi în cavitatea bucală. Pe acest considerent, s-au menţinut uneori toţi dinţii prezenţi, indiferent de valoarea lor morfologică, funcţională sau mecanică. S-a observat că în păstrarea dinţilor cu valoare negativă, proteza poate să prezinte instabilitate încă de la început sau la scurt timp după protezare, cînd se pierd dinţii deficitari şi se compromite tot tratamentul. Surprizele cele mai frecvente le pot oferi dinţii limitanţi ai breşelor, care au avut de suferit în urma edentaţiei şi care sînt suprasolicitaţi de elementele protezei.

După părerea multor autori şi din experienţa noastră, considerăm că este obligatorie extracţia dinţilor limitanţi cu mobilitate de gradul al III-lea, a celor cu rădăcini clinice mai scurte decît jumătatea lungimii lor morfologice sau a celor cu chisturi radiculare care necesită rezecţii apicale.

Atitudinea faţă de dinţii cu implantare potrivită sau bună, dar cu malpoziţie primară sau secundară, trebuie analizată mai temeinic. Se extrag dinţii în malpoziţii exagerate sau dinţii incluşi, care nu mai pot fi recuperaţi în scop protetic. Se extrag de asemenea molarii de minte superiori, egresaţi împreună cu tuberozitatea maxilară, care ajung în contact intim cu creasta alveolară mandibulară. Dintele astfel egresat nu numai că nu are valoare protetică, dar provoacă leziuni ale mucoasei crestei alveolare şi împiedică extinderea şeilor protetice terminale inferioare pînă la tuberculul piriform. Numai după înlăturarea dinţilor nerecuperabili se poate analiza concret cum vor fi utilizaţi dinţii care au mai rămas şi ce fel de pregătiri sînt necesare pentru valorificarea lor la maximum.

În cazurile clinice necomplicate, proiectul preliminar al protezei sau „tentativa de proiect", cum îi spune McCracken, şi planul de pregătire se concep de către medici experimentaţi, direct în cavitatea bucală, în momentul examinării.

Scanned with OKEN Scanner

În cazurile clinice mai complicate, pentru care se întrevăd mai multe variante protetice, conceperea planului protezei și a planului de pregătire preprotetică se face pe baza valorii morfologice și fiziologice a cîmpului protetic, analizat în cavitatea bucală și pe modelele de studiu.

C. Applegate nu concepe un plan de tratament fără un examen al modelelor de studiu, analizate la paralelograf și fixate în articulator.

În practica curentă însă, modelele de studiu lipsesc de multe ori din cauza timpului redus acordat pentru examenul și întocmirea planului de tratament.

McCracken, O. Applegate, D. Friedman, H. C. Grifiths consideră pe bună dreptate că modelul de studiu nu este o pierdere de timp, ci, dimpotrivă, un auxiliar prețios pentru a cîștiga timp. Ei se referă desigur, la longevitatea protezării concepută pe baza unor analize temeinice și nu la rezolvarea a cît mai mulți bolnavi cu ajutorul unor proteze incorecte, confecționate în mare grabă.

De altfel, numai pe modelele de studiu este posibil să se facă toate corelațiile dintre un plan protetic mai complicat și planul de pregătire necesară, pentru ca în final să se definitiveze planul general de tratament protetic.

În baza acestor analize statice și dinamice se desenează proiectul viitoarei proteze, după ce în prealabil s-a trasat ecuatorul protetic la paralelograf, ocazie cu care s-au analizat și tendințele de deplasare ale protezelor, precum și posibilitățile mecanice de stabilizare.

În unele pregătiri preprotetice se folosesc tehnici mai ușoare, accesibile în orice situații, cum ar fi : decuspidarea, remodelarea, amputarea coronară, devitalizarea, redresarea malpozițiilor, crearea locașurilor, acoperirea parțială sau totală a coroanelor dentare și solidarizarea mai multor dinți prin lucrări fixe.

Pentru pregătirile preprotetice excepționale se folosesc tehnici mai complicate, care reclamă de cele mai multe ori condiții speciale de dotare, necesare executării culiselor intra- și extracoronare, telescoapelor, sistemelor tip Dolder etc.

Decuspidarea dinților restanți

Decuspidarea este o măsură profilactică obligatorie, mai ales cînd au mai rămas puțini dinți, deoarece capacitatea de echilibru ocluzal funcțional se reduce cu atît mai mult, cu cît se întinde și se complică edentația.

Prin decuspidare, se urmărește transformarea suprafețelor ocluzale cu pante foarte abrupte în suprafețe cu pante puțin înclinate, pentru a se obține o articulare mai lejeră, fără nici un obstacol.

Dacă se păstrează dinți exagerat cuspidați, pintenii ocluzali ai viitoarei proteze pot determina contacte premature nefavorabile în anumite poziții de articulare, din care rezultă componente de presiune orizontală, greu de neutralizat printr-un număr redus de dinți restanți. Aceste contacte nefavorabile pot traumatiza direct dintele în cauză, dar și indirect, prin deplasarea protezei, care la rîndul ei antrenează și mobilizează dinții-stîlpi.

Thieleman, Ackerman și Lériche atrag atenția că mobilizarea dinților, prin articularea ocluzală, este cu atît mai redusă, cu cît relieful ocluzal este mai puțin cuspidat.

Scanned with OKEN Scanner

După părerea noastră, decuspidarea ar trebui practicată preventiv în edentaţia parţială ori de cîte ori pantele cuspidiene depăşesc 25°; se poate reduce din cuspizi pînă la 2 mm, cînd bineînţeles grosimea smalţului permite (fig. 168).

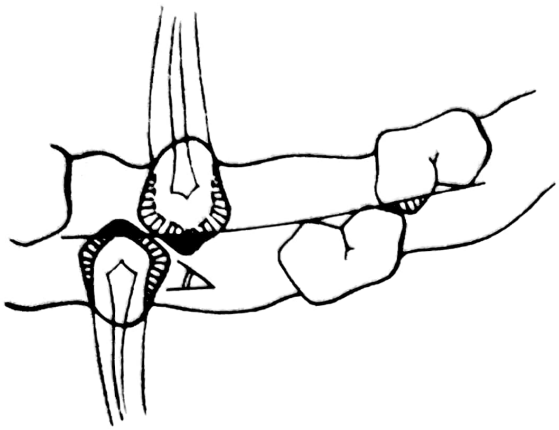

Fig. I.168. — Decuspidarea în pregătirea preprotetică.

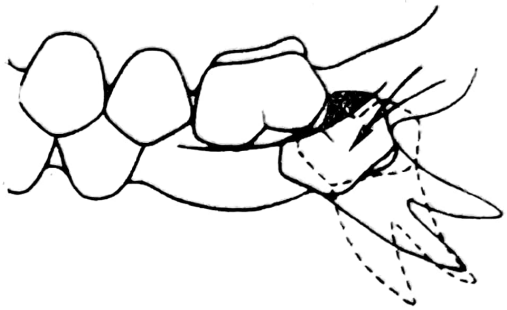

Fig. I.169. — Decuspidarea parţială la dinţii înclinaţi.

Decuspidarea este obligatorie la dinţii inclinaţi după migrarea consecutivă edentaţiei. În aceste cazuri, se stabileşte pe modelul de studiu locul şi nivelul pînă la care ar trebui să se reducă cuspizii pentru a se echilibra ocluzia. Cuspizii obstacol sînt totdeauna cei din partea opusă direcţiei migrării dintelui respectiv. La molarul 2 inferior, mezializat după edentare, suprafaţa ocluzală va fi înclinată autero-oroal şi deci cuspidul meziolingual va fi sub planul de ocluzie, iar cuspidul distovestibular deasupra planului de ocluzie. În această situaţie, decuspidarea va fi parţială şi practicată numai la nivelul cuspidului distovestibular care depăşeşte planul de ocluzie (fig. 169).

La premolarii superiori, care sînt de obicei foarte cuspidaţi, decuspidarea se face şi pentru a se preveni eventuala fractură coronară provocată de pintenul ocluzal intercuspidian ce poate acţiona ca o pană.

Decuspidarea se execută prin şlefuire în condiţii cît mai biologice, după care se face lustruirea suprafeţelor de smalţ cu pietre din ce în ce mai fine, cu gumă abrazivă şi dacă este necesar se impregnează dintele respectiv.

Remodelarea coronară

Prin remodelare sau reconturare a suprafeţelor laterale ale dinţilor restanţi, denumită în literatura franceză coronoplastie, se urmăreşte reducerea retentivităţilor exagerate, prin şlefuire.

Orientarea nivelului şi profunzimii şlefuirii este determinată de linia ecuatorului protetic, trasată pe modelul de studiu cu ajutorul paralelografului. Se şlefuieşte mai mult din suprafaţa la care ecuatorul protetic se află aproape de muchia ocluzală a coroanei, iar dedesubt există un spaţiu retentiv exagerat (fig. 170).

Scanned with OKEN Scanner

De obicei, aceste zone care necesită şlefuire se află în treimea ocluzală a feţelor linguale la molarii şi premolari inferiori, în treimea ocluzală a feţelor vestibulare la molarii superiori şi în treimea ocluzală a feţelor proximale dinspre edentaţie ale dinţilor limitanţi înclinaţi (fig. 171). Şlefuirea se execută cu pietre diamantate cilindrice, fixate la piesa în unghi, orientate şi menţinute tot timpul intervenţiei într-o poziţie cît mai paralelă cu axul probabil de inserţie a viitoarei proteze (fig. 172).

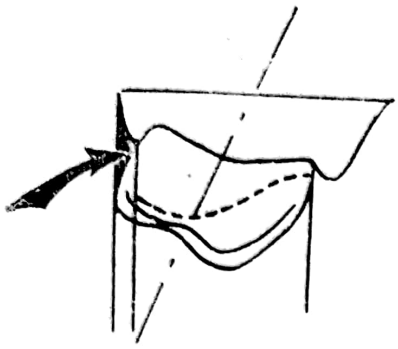

Fig. I.170. — Remodelare coronară.

Dacă nu se practică remodelarea coroanelor dinţilor migraţi, rezultă mai totdeauna după aplicarea protezelor un spaţiu retentiv destul de mare între feţele proximale ale dinţilor limitanţi şi şaua protetică, spaţiu în care stagnează resturile alimentare (fig. 173).



Fig. I.171. — Zone de şlefuire remodelantă.

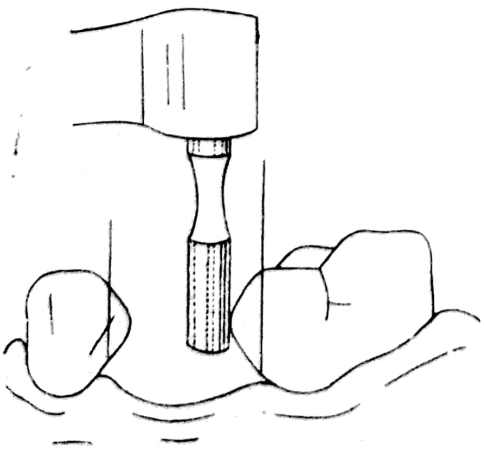

← *Fig. I.172.* — Axul de şlefuire paralel cu axul de inserţie.

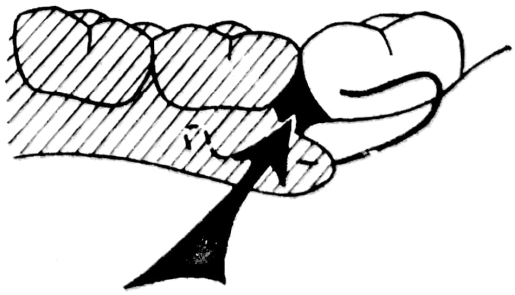

Fig. I.173. — Spaţiul de stagnare a alimentelor.

Scanned with OKEN Scanner

La feţele linguale şi vestibulare ale premolarilor şi molarilor înclinaţi există mari dificultăţi în plasarea corectă a braţelor opozante ale croşetelor. Dacă braţul opozant s-ar aşeza în contact intim cu suprafaţa orală înclinată a unui molar, n-ar mai fi posibil să se introducă şi mai ales să se scoată proteza din gură decît cu mari eforturi, ceea ce ar traumatiza cu siguranţă parodonţiul dintelui respectiv (fig. 174). Dacă braţul care are o lăţime

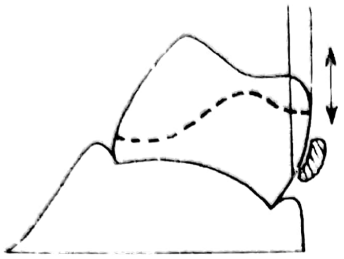

Fig. I.174. — Poziţia subecuatorială a braţului opozant.

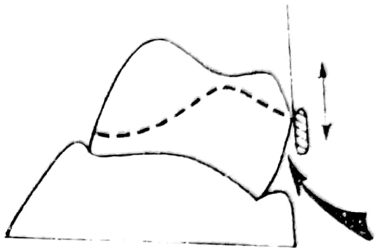

Fig. I.175. — Braţ opozant distanţat.

de 3 mm şi o grosime de 1 mm ar fi plasat în contact numai cu muchia ocluzală a feţei orale înclinate, ar rezulta sub marginea sa inferioară un spaţiu retentiv destul de mare pentru alimente şi această margine liberă ar fi incomodă pentru limbă (fig. 175). Dacă braţul opozant ar fi conceput îngust, pentru a se evita cele două inconveniente, şi ar fi plasat în contact numai cu muchia ocluzo-laterală, ar trebui să aibă totuşi o grosime de 2,5 mm, pentru a avea rezistenţă şi rigiditate. În felul acesta s-ar mări însă considerabil suprafaţa ocluzală a coroanei şi totodată s-ar ocupa mult din spaţiul limbii, ceea ce ar reduce din confort (fig. 176).

Acestea sînt numai cîteva din dificultăţile produse de morfologia coronară, care apar mai evident la dinţii abrazivi şi care justifică cu prisosinţă remodelarea în scop protetic.

Pentru evitarea unor discuţii cu bolnavii şi cîteodată a unor conflicte, este recomandabil ca înainte de a se executa aceste şlefuiri, să se explice bolnavilor scopul remodelării şi consecinţele ce pot să apară cînd nu se fac aceste intervenţii, deoarece majoritatea lor consideră că după orice şlefuire apare şi caria dentară.

Amputarea coroanelor dentare

Uneori, dinţii antagonişti din dreptul edentaţiei agresează şi depăşesc cu mult nivelul planului de ocluzie pînă ajung în contact cu creasta alveolară. Am văzut bolnavi care au solicitat tratament numai după ce dinţii egresaţi au provocat leziuni mari asupra mucoasei maxilarului antagonist (fig. 177).

Egresiunea trebuie privită clinic şi terapeutic sub dublul aspect funcţional şi mecanic.

Funcţional, pentru că din cauza denivelării planului de ocluzie apar forţe orizontale traumatizante pentru dinţi, precum şi forţe excitate în toate direcţiile de către protezele mobilizabile instabile.

Scanned with OKEN Scanner

Mecanic, pentru că se reduce uneori atît de mult spaţiul dintre creasta alveolară şi dinţii egresaţi, încît nu mai există loc nici pentru dinţii artificiali şi nici pentru şeile protetice acrilice (fig. 178).



Fig. I.176. — Braţ opozant neconfortabil.

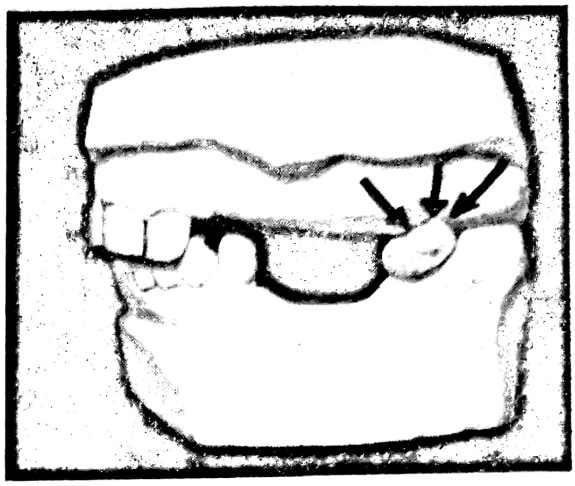

Fig. I.177. — Leziuni mucoase provocate prin egresiuni.

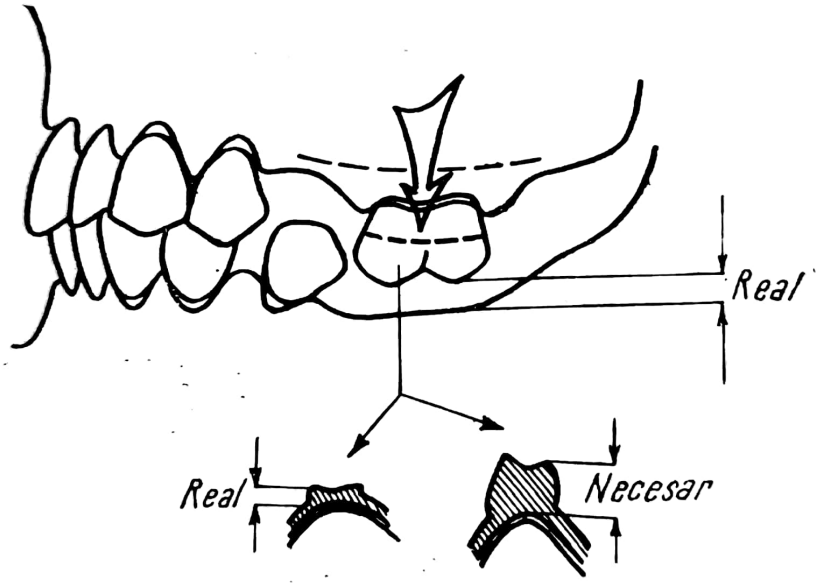

Fig. I.178. — Crearea de spaţiu protetic prin amputare.

Din aceste motive, coroanele dinţilor egresaţi vor fi reduse pînă ce ajung pe planul de ocluzie optim la distanţă de creasta alveolară edentată, oferind astfel şi spaţiu pentru construcţia protetică. Reducerea înălţimii coroanei se face prin şlefuirea smalţului şi dentinei, ajungîndu-se uneori pînă la nivelul coletului. Dacă s-a descoperit dentina, dintele este protejat cu o coroană parţială sau totală. Cînd s-a deschis şi camera pulpară, se face tratamentul endodontic corect şi se aplică o microproteză.

Am rezolvat multe cazuri cu egresiuni exagerate, la care a fost necesar să fie amputate coroanele dinţilor pînă la nivelul coletului. Pentru a se realiza un mic bont din porţiunea radiculară a dintelui, peste care să se

Scanned with OKEN Scanner

aplice o coroniță turnată cu cep radicular, a fost necesar să se facă și o alveoloplastie (fig. 179).

Unii specialiști au rețineri pentru amputarea coronară și mai ales pentru devitalizarea dinților integri, apărînd cu orice preț vitalitatea pulpară. Sîntem și noi de acord cu această concepție biologică despre dinte, dar nu se poate face nici un fel de pregătire preprotetică fără sacrificii biologice. Rămîne atunci de ales între dintele vital și pregătirea preprotetică. Trebuie să se analizeze cu discernămînt dacă este biologic și profilactic să se păstreze un dinte vital în supraocluzie, care mai mult ca singur va genera conflicte ocluzale în urma cărora vor suferi atît parodonțiul lui, cît și al celorlalți dinți. Să se analizeze de asemenea care dintre țesuturile odontonului sînt mai valoroase, pulpa dentară sau parodonțiul?

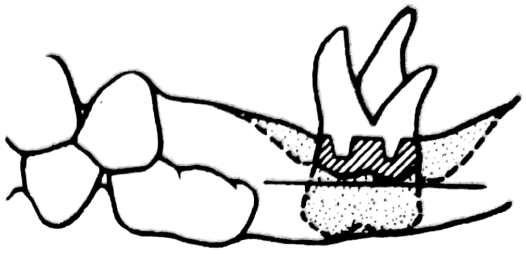

Fig. 179. — Coroană cu cep după amputare și alveoloplastie.

În sfîrșit, care dintre metodele și mijloacele terapeutice de care dispunem sînt mai sigure, cele pentru tratamentul afecțiunilor pulpare sau cele pentru tratamentul afecțiunilor parodontale?

Răspunsurile la aceste întrebări converg sigur spre convingerea că parodonțiul este mai valoros decît pulpa dentară și că tratamentele endodontice sînt mai sigure decît cele parodontale. Trebuie reținut că în protetica dentară se admit uneori soluții terapeutice cu caracter mai puțin biologic, dacă acestea previn în final fenomene patologice mai grave.

Redresarea dinților malpoziționați

Este destul de dificil să fie deplasat un dinte dintr-o poziție în alta, cu atît mai mult, cu cît osul la adult este mai rezistent decît la copil. Metaplazia celulară provocată de deplasare este mai puțin favorabilă la adult, deoarece resorbția depășește cu mult apoziția osoasă.

Pe de altă parte, adultul, după vîrsta de 40 de ani, suportă cu dificultate aparatele ortodontice, pentru că-l incomodează în activitatea lui socială și îi modifică fizionomia.

Teoretic, este posibilă orice modificare de poziție dentară și intermaxilară, dar practic puțini bolnavi admit intervențiile ortodontice mari și mai ales pe cele chirurgicale.

Sînt totuși cazuri de malpoziții ușoare, prezentate de Theilleman, Hawly, Häupl, Andresen, Roucoules, în care redresarea poate fi obținută dacă se execută cu multă prudență.

În general, malocluziile la adult sînt foarte greu de corectat prin mijloace ortodontice, de aceea majoritatea autorilor preferă folosirea mijloacelor protetice, atitudine cu care sîntem și noi de acord.

Ocluzia distalizată însă este la fel de dificil de corectat prin metode protetice ca și prin metode ortodontice la copil.

Decuspidarea, amputarea coronară și redresarea malpozițiilor sînt intervenții care urmăresc același obiectiv și anume, reechilibrarea oclu-zoarticulară.

Elementele mecanice prin care se asigură stabilizarea protezelor parțiale mobilizabile și agregarea corpului de punte sînt aplicate în general pe dinții limitanți ai breșelor edentate. Din această cauză, dinții respectivi sînt denumiți de majoritatea autorilor „dinți-stîlpi".

Cînd dinții limitanți nu au valoare morfologică, biologică și geometrică de stîlpi eficienți, se mai înglobează ca stîlpi și alți dinți din vecinătatea lor sau chiar cei așezați la mare depărtare de breșă.

Între dinții-stîlpi și elementele protetice de stabilizare trebuie să se realizeze o unitate funcțională biomecanică. Cu cît există mai multe unități de acest fel, care să acționeze simultan și favorabil, cu atît stabilizarea protezei este mai bună și protecția țesuturilor dentoparodontale mai bine asigurată.

Calitatea unității funcționale dintre dintele-stîlp și elementul de menținere depinde, pe lîngă multe altele, și de pregătirea preprotetică care s-a efectuat dintelui-stîlp. Unele dintre pregătirile preprotetice sînt mai sumare, executate prin tehnici simple în condiții obișnuite de terapie protetică. Altele sînt mai complicate, cu tehnici mai laborioase, executate în condiții de dotare excepțională.

Pregătirile simple asupra dinților-stîlpi se fac în vederea aplicării pe ei a unor croșete dentare, iar cele complexe se fac pentru aplicarea elementelor speciale de stabilizare, cum ar fi : culisele, telescopările, sistemele Dolder etc.

Pregătirea dinților-stîlpi pentru aplicarea croșetelor

Situația cea mai favorabilă pentru aplicarea croșetelor există la dinții-stîlpi cu retentivitate protetică pe una din fețele laterale, pe care să se aplice brațele elastice, iar fața opusă celei retentive este plană, pentru aplicarea corectă a brațelor opozante. Pe fața ocluzală a coroanelor acestora se creează locașuri artificiale, pentru a fi plasați pintenii de sprijin.

Retentivitatea coronară protetică naturală există în cele mai multe cazuri, deoarece, pe lîngă convexitatea anatomică a coroanei, mai contribuie la realizarea retentivității atît înclinarea dintelui, cît și malpoziția secundară consecutivă migrării.

Sînt și cazuri, extrem de rare, la care dinții-stîlpi nu prezintă retentivitate pe nici una din fețele lor. Pentru aceste situații, unii autori recomandă crearea unor cavități pe fața vestibulară, aproape de colet, în care introduc amalgam sau o încrustație în exces, de care se vor propti sau se vor agăța brațele active ale croșetelor.

Noi nu sîntem de acord cu această metodă și din motive profilactice, ușor de dedus, nu o recomandăm nici o dată în activitatea practică.

McCracken, Drumm, O. Applegate și alții, la care ne raliem și noi, recomandă pentru dinții fără retentivități naturale, acoperirea lor cu coroane modelate retentiv.

Sînt și dinți care au retentivități atît pe fața orală, cît și pe cea vestibulară, de obicei premolarii inferiori, pentru care Compania Ney a imaginal croșetele biactive numerotate cu 1, 2, 3 și 4.

Scanned with OKEN Scanner

În general, ultimii molari inferiori au faţa vestibulară neretentivă, iar ultimii molari superiori pe cea orală.

Dintele pregătit pentru croşetele uniactive trebuie să aibă faţa opusă braţului elastic cît mai plană şi dacă este posibil să fie orientată în axul de inserţie a protezei.

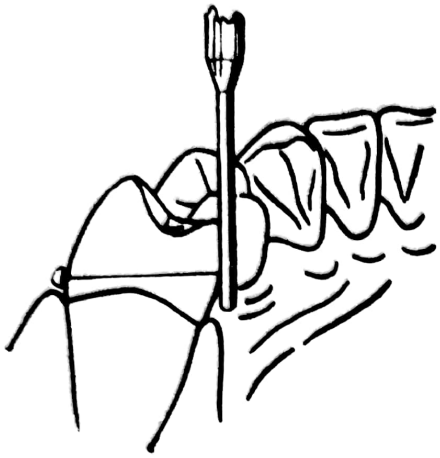

Fig. I.180. — Macheta executată la paralelograf.

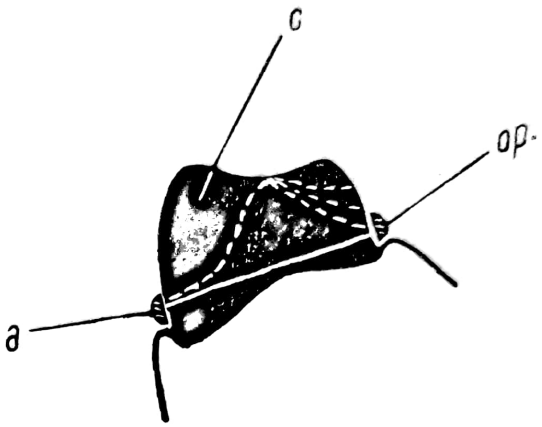

Fig. I.181. — Braţ opozant în dreptul braţului elastic.

Pe coroanele ce acoperă dinţii stîlpi se poate realiza foarte precis o faţă retentivă, iar faţa opusă acesteia plană, orientată în axul de inserţie a protezei, deoarece această morfologie necesară din punct de vedere mecanic, se execută pe macheta din ceară, modelată sub controlul paralelografului (fig. 180).

Pe o astfel de coroană, braţul opozant se poate plasa în dreptul braţului activ, îndeplinind adevărata funcţie de opoziţie. Se previne astfel deficienţa de orientare şi de funcţie a braţelor opozante aşezate numai supraecuatorial ca la dinţii nepregătiţi. Din poziţia supraecuatorială, braţul opozant se desprinde de dinte chiar în momentul dezinserţiei protezei cînd braţul elastic trece peste ecuator şi intră în tensiune. În felul acesta, opozantul nu mai intervine în neutralizarea forţelor orizontale de împingere, generate de braţul activ, care mobilizează dintele (fig. 181).

Braţul opozant plasat în treimea de colet a feţei planate nu modifică perimetrul suprafeţei ocluzale, ca în cazul plasării lui în poziţia supraecuatorială peste dinţii nepregătiţi. Reliefu braţului opozant aşezat în treimea de colet asigură şi protecţia parodonţiului marginal de contactul brutal cu alimentele dure (fig. 182).

Fig. I.182. — Braţ opozant — protector parodontal.

Cînd este posibil, pe faţa coroanei pe care se aplică braţul opozant, se modelează o treaptă

în treimea coletului. În această situaţie, braţul opozant se sprijină pe dreapta orală şi completează diferenţa de relief, creînd o suprafaţă continuă, confortabilă pentru limbă. Se obţine simultan şi o suprafaţă ocluzală normală ca dimensiune, precum şi un sprijin dentar axial (fig. 183).

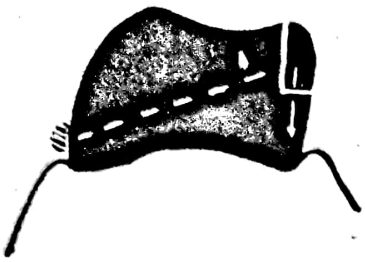

Fig. I.183. — Braţ opozant plasat în treapta orală a coroanei.

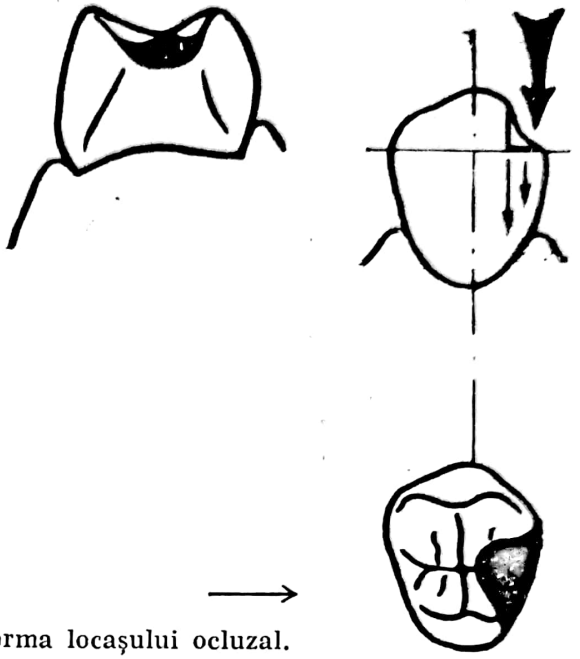

Fig. I.184. — Sediul şi forma locaşului ocluzal.

Dacă retentivitatea coronară protetică şi faţa opozantă plană, neretentivă, favorabilă pentru croşetare, pot fi găsite uneori ca atare, locaşul pentru aplicarea pintenilor ocluzali sau a gheruţelor incizale trebuie totdeauna create.

Locaşurile pentru pintenii ocluzali se fac numai la dinţii integri şi la persoanele cu o igienă bună şi cu rezistenţa mare la carii. Poziţia lor se stabileşte pe modelul de studiu o dată cu proiectarea viitoarei proteze.

La dinţii acoperiţi cu microproteze, locaşurile se execută în laborator de către tehnicianul dentar şi se perfectează de medic înainte de cimentarea microprotezei.

Forma şi poziţia locaşurilor este diferită pentru dinţii cu suprafaţă ocluzală (premolari-molari) faţă de dinţii cu muchie incizală (canini-incisivi).

Locaşurile pentru premolari şi molari se pregătesc pe suprafeţele ocluzale prin şlefuire în dreptul fosetelor proximale.

Cavităţile rezultate au forma unei linguri, cu adîncimea de 1,5 mm şi cu extinderea de cel puţin 1/4 din aria feţei ocluzale; ele se creează cu ajutorul unor pietre diamantate sferice, cu diametrul de 4 mm. Baza locaşului trebuie să fie orientată perpendicular pe axul dintelui, pentru ca presiunile să se transmită de-a lungul rădăcinii (fig. 184). Locaşul trebuie să fie neretentiv şi bine lustruit, pentru a nu favoriza retenţia de resturi alimentare, care pe de o parte ar favoriza apariţia cariilor, iar pe de altă parte ar împiedica încastrarea pintenului ocluzal.

Scanned with OKEN Scanner

Cavitatea ocluzală trebuie să se extindă uşor şi spre faţa vestibulară şi cea orală, pentru a permite ieşirea braţelor externe din corpul croşetului într-o grosime uniformă.

Marginile externe ale locaşului se bizotează, pentru a se asigura profilaxia dintelui şi pentru a se obţine croşete precise. Subliniem necesitatea bizotării deoarece marginile exprimate ale cavităţii nu pot fi reproduse

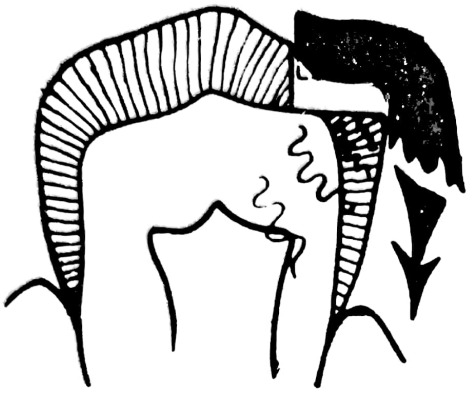

Fig. I.185.—Pinten incorect adaptat în locaş nebizotat.

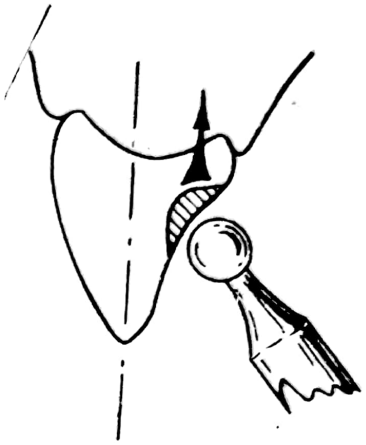

Fig. I.186. —Locaş supracingular.

întocmai pe modelul de gips şi mai ales pe cel duplicat care are duritate mică. Un schelet metalic confecţionat după un model duplicat la care marginile locaşului se deteriorează, rotunjindu-se, nu se mai aşază corect în locaşurile nebizotate ale dinţilor naturali (fig. 185). La efortul de aşezare a protezei, marginile de smalţ ale locaşurilor se pot fractura uşor şi favoriza apariţia cariilor.

Profunzimea corectă a locaşului se calculează după necesităţile mecanice, dar şi după grosimea smalţului în care se creează. Grosimea smalţului se apreciază de la început după morfologia secundară a dintelui sau cu ajutorul unei radiografii dentare centrată pe axul dintelui. Cînd grosimea smalţului este redusă şi nu-i posibil să se execute un locaş profund, se recomandă şlefuirea din cuspidul antagonistului, pentru a se asigura astfel pintenului o grosime de cel puţin 2 mm. Reducerea din antagonist este bine să se execute de la început şi nu cînd proteza este gata, deoarece mulţi bolnavi cred că prin şlefuirea antagonistului se remediază o imprecizie tehnologică.

Locaşurile ocluzale pregătite în smalţ fiind porţiuni retentive, pot favoriza apariţia cariilor şi de aceea bolnavul trebuie prevenit pentru a întreţine o igienă bucală riguroasă.

Locaşurile la canini se realizează fie pe faţa orală deasupra cingulumului, fie pe muchia incizală. Locaşul supracingular are forma unei trepte şi se obţine şlefuindu-se în smalţ deasupra cingulumului. Suprafaţa de sprijin a treptei trebuie să fie perpendiculară pe axul dintelui (fig. 186).

Scanned with OKEN Scanner

Locaşul incizal se obţine prin şlefuirea versantului opus edentaţiei sub forma unei depresiuni prelungite uşor şi pe feţele vestibulară şi orală.

În cazul ocluziilor adînci, locaşul se prelungeşte de-a lungul crestelor marginale orale, pentru a se crea spaţiu pentru conectorul secundar.

Locaşurile la incisivi se pregătesc sub formă de jgheab incizal, cu ajutorul unei pietre cilindrice cu diametrul de 3—4 mm, aplicată pe punc-

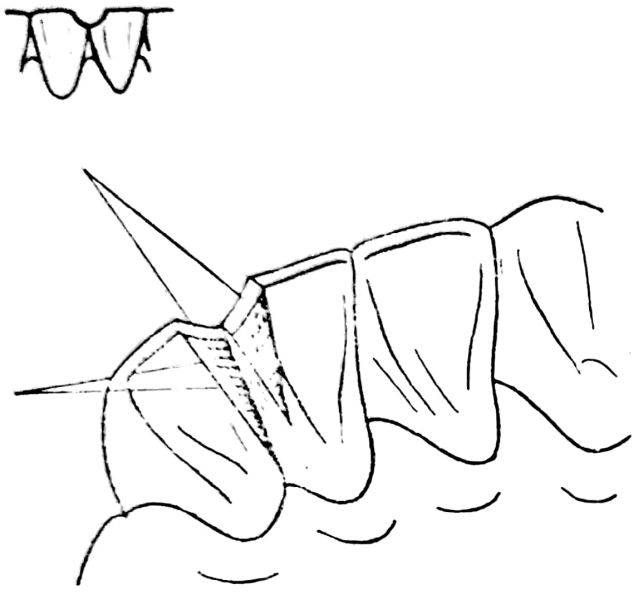

Fig. I.187.—Locaşuri incizale pentru gheruţe.

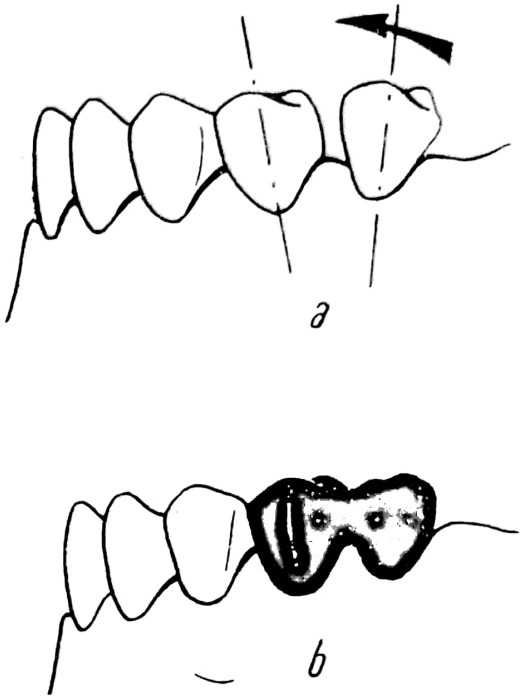

Fig. I.188. — Solidarizarea premolarilor.

tul de contact dintre 2 incisivi. Se reduce din ambele unghiuri incizale vecine 1,5 mm, jgheabul incizal prelungindu-se şi pe faţa orală de-a lungul crestelor marginale, pentru a se crea spaţiu şi conectorului secundar (fig. 187).

Solidarizarea dinţilor restanţi

Solidarizarea se recomandă cînd dinţii limitanţi prezintă mobilitate mai mare decît cea fiziologică, cînd în urma migrării şi-au pierdut contactul cu vecinii, cînd rădăcinile clinice sînt mult mai scurte decît cele anatomice şi cînd spaţiul periradicular se vede mult lărgit pe radiografie.

Uneori există dinţi cu o implantare oarecum deficitară, care nu oferă siguranţă deplină protezării, dar nici motive suficiente pentru a fi extraşi fără regret.

Aceşti dinţi dubioşi se pot valorifica şi încadra în suportul dentoparodontal al restaurării protetice prin solidarizarea lor de unul sau chiar 2 dinţi din vecinătate.

Noi am obţinut de multe ori rezultate bune, solidarizînd cei doi premolari în cadrul edentaţiilor terminale (fig. 188) sau solidarizînd premolarul 2 cu caninul printr-o punte, în edentaţiile latero-terminale pe o

Scanned with OKEN Scanner

singură parte (fig. 189). Am avut cazuri cu edentaţie termino-terminală, la care dinţii frontali mobili, evazaţi şi extruzaţi au fost solidarizaţi prin coroane de substituţie lipite toate într-un singur bloc.

O. Applegate, Mc Cracken, Swenson sînt de părere că prin solidarizarea a 2 dinţi monoradiculari se obţine un monobloc, care din punct de vedere funcţional răspunde ca un dinte pluriradicular. În felul acesta se

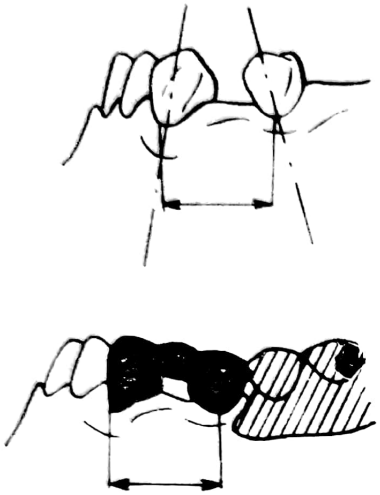

Fig. I.189. — Solidarizarea premolarului II cu caninul.

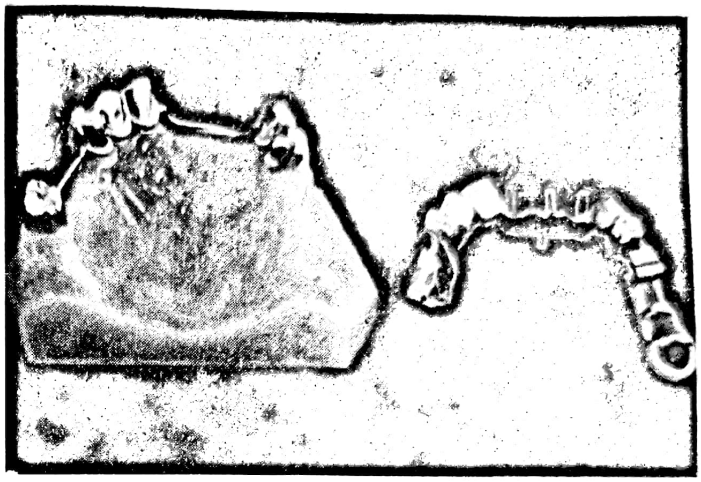

Fig. I.190. — Restaurare protetică compozită.

măreşte foarte mult rezistenţa dintelui la forţele de rotaţie, mezializare şi distalizare, iar vestibularizarea sau lingualizarea se produce la presiuni mult mai mari decît dacă ar fi fost separaţi.

În edentaţiile termino-laterale este mai favorabil ca breşa laterală redusă să fie rezolvată prin punţi, iar edentaţia terminală prin proteză mobilizabilă. Rezolvarea este recomandată şi de J. Schweitzer, Ackermann, Roucoules, care descriu metoda sub denumirea de „protezare compozită" (fig. 190).

Pregătirea dinţilor-stîlpi pentru sisteme speciale de stabilizare

În astfel de pregătiri sînt necesare materiale şi aparate deosebite, precum şi cadre de înaltă calificare. Pregătirile cele mai cunoscute sînt în vederea telescopării, culisării şi dispozitivului imaginat de Dolder.

Pentru *telescopare*, dintele-stîlp se şlefuieşte mai mult decît pentru o coroană de înveliş obişnuită, deoarece peste bontul rezultat se aplică practic două învelişuri. Primul înveliş este capa în grosime de 0,20 mm, prevăzută cu un prag la nivelul coletului, iar al doilea înveliş este coroana telescopată.

Suprafeţele laterale ale capelor trebuie să fie prelucrate cît mai cilindric, tehnicianul dentar folosind paralelograful, pentru a fi paralele cu axul de inserţie a protezei. Capa nu se cimentează decît după ce toată construcţia este gata, deoarece pe aceasta, aşezată pe modelul funcţional, se confecţionează viitoarea coroană cu morfologie corespunzătoare.

Scanned with OKEN Scanner

Telescoparea poate fi realizată și între un bont artificial al unui dispozitiv radicular și șaua protetică. În acest caz, coroana dintelui se amputează pînă la nivelul gingiei, iar suprafața de secțiune se face cît mai plană și perpendiculară pe axul dintelui, pentru a se crea condiții de sprijin axial.

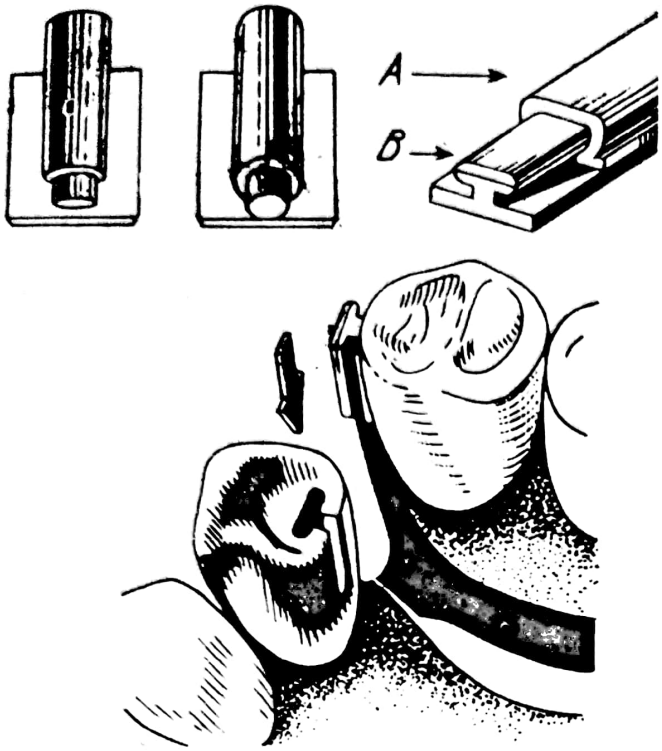

Fig. I.191. — Culisare intracoronară.

Sistemele telescopice se utilizează în tot felul de edentații. Häupl și mai ales Böttger, urmașul și elevul lui, au perfecționat și extins acest mecanism de stabilizare prin fricțiune la mai toate formele de edentație, chiar și în prezența unui singur dinte pe arcadă.

Pentru *culisare*, pregătirea dinților se execută în funcție de forma culisării, putînd fi radiculară, coronară sau extracoronară:

— în culisarea radiculară, canalul se pregătește mult mai larg, deoarece în acesta se cimentează un pivot prevăzut la rîndul său cu un canal interior, un fel de teacă, în care va pătrunde pivotul culisant fixat pe proteză;

— în culisarea intracoronară, se șlefuiește bontul mai mult spre regiunea unde se prevede culisa. Uneori este necesar să se devitalizeze dinții pentru crearea spațiului în care să se execute o coroană prevăzută cu matrice (fig. 191). Pe dinții frontali voluminoși se pot executa coroane parțiale sau incrustații simple, în care se fac canale, jgheaburi și tunele pentru culisare;

— în culisarea extracoronară, bontul dentar se pregătește obișnuit și peste acesta se confecționează o coroană de înveliș de care se lipește patricea. Aceasta poate fi de formă cilindrică, sferică, în formă de T sau Y și se lipește, totdeauna în poziție paralelă cu axul de inserție a protezei, sub controlul paralelografului.

Pentru *sistemul Dolder* se amputează coroanele dinților limitanți ai unei breșe nu prea întinse, de obicei în regiunea frontală. Rădăcinile se pregătesc ca pentru coroanele de substituție. De suprafața viitoarelor dispozitive radiculare se lipește o bară metalică, ovalară în secțiune, cu diametrul de 3 mm, peste care vor fi aplicate niște clame elastice fixate de proteză, ce vor asigura stabilizarea și ancorajul ei (fig. 167).

b) **Pregătirea mucoasei cîmpului protetic**

În multe cazuri, mucoasa din vecinătatea cîmpului protetic sau mucoasa în exces ce se află pe cîmpul protetic poate provoca deplasarea

Scanned with OKEN Scanner

protezelor parţiale mobilizabile. Stabilizarea la protezele terminale şi subtotale, care se sprijină pe o mucoasă hiperplazică nu se poate asigura decît după îndepărtarea chirurgicală a surplusului de mucoasă.

Excizia hiperplaziilor gingivomucoase prezente uneori pe creasta alveolară se face totdeauna în „felie de pepene".

Frenoplastia se practică în edentaţiile frontale, cînd frenurile labiale sînt inserate pe coama crestei sau cînd frenul limbii este inserat pe creastă şi nu permite aplicarea barelor sau conectorilor linguali. Inciziile pot fi transversale, în V sau în Z, după tehnica lui V. Popescu.

Plastia şanţurilor periosoase cu transplante epidermice, după metoda lui D. Theodorescu, urmăreşte îndepărtarea inserţiei mucoasei vestibulare cicatriceale sclerozate din edentaţiile întinse. După îndepărtarea mucoasei cicatriceale, se aplică transplante epidermice Ollier—Tiersch, susţinute pe un conformator din Stents sau placă de bază. Această intervenţie este indicată în edentaţiile întinse, cînd protezele vor avea sprijin mixt.

Dezinserţia muşchilor milohioidieni inseraţi foarte aproape de creastă se practică în scopul extinderii versantului lingual al cîmpului protetic edentat terminal întins. Marginile plăgii sînt împinse în jos şi fixate în această poziţie prin fire transfixiante submandibular sau printr-o proteză provizorie, prevăzută eventual cu grefe epidermice pentru a grăbi vindecarea.

c) Pregătirea osului alveolar

Regularizarea crestei alveolare se practică atunci cînd există proeminenţe osoase ascuţite, peste care nu se pot aplica proteze cu sprijin mucoperiostal sau mixt. Ciocurile osoase se îndepărtează cu ajutorul unor dăltiţe sau cu pensa ciupitoare, după ce s-a făcut o incizie mucoperiostală de-a lungul regiunii. Dacă după modelarea osului rezultă un surplus de mucoasă, acesta va fi excizat, pentru a se permite acoperirea intimă a osului.

Rezecţia torusului mandibular se impune uneori pentru a se crea condiţii de aplicare a conetorului sau barei linguale care leagă două şei laterale. Printr-o incizie liniară a mucoasei se pune în evidenţă torusul care se rezecă cu dăltiţa.

Rezecţia modelantă a tuberozităţilor voluminoase, descendente, care ajung uneori în contact cu creasta mandibulară sau cu dinţii mandibulari, se face cu prudenţă, deoarece peretele sinuzal este de cele mai multe ori în apropiere.

d) Reactivarea ţesuturilor mucoosoase

Structurile osoase se menţin în condiţii optime atît timp cît sînt supuse unor stimuli funcţionali. O dată cu edentaţia dispar şi aceşti stimuli, încît după un timp mai mult sau mai puţin îndelungat, osul alveolar suferă o atrofie.

Atrofia nu va trebui înţeleasă ca un fenomen patologic, ci ca o evoluţie fiziologică, în care elementele din ţesutul osos nu s-au înlocuit în aceeaşi măsură în care s-a făcut resorbţia.

Scanned with OKEN Scanner

Zona edentată nu mai este capabilă să-şi asume dintr-o dată sarcina de sprijin, deoarece capacitatea de înlocuire sau apoziţie este mult mai lentă decît pierderea sau resorbţia. În primele 3 luni de la aplicarea protezelor cu sprijin mucozal, apare în cele mai multe cazuri, o resorbţie accelerată la edentaţii neprotezaţi de mult timp.

După această atrofie, proteza devine instabilă, basculează pe cîmpul protetic şi mobilizează dinţii restanţi.

Pregătirea osului alveolar pentru a rezista mai bine la presiunile exercitate de proteză se poate face prin mai multe metode care urmăresc stimularea ţesuturilor.

O. Applegate recomandă purtarea unei proteze provizorii, de exerciţiu, la care se foloseşte scheletul metalic al protezei definitive.

Proteza de exerciţiu se poartă 2—3 luni, timp în care osul se adaptează la presiuni, după care urmează definitivarea şeilor pe acelaşi schelet metalic.

Acelaşi autor mai recomandă masarea crestei alveolare cu degetul de cîteva ori pe zi, obţinînd în felul acesta rezultate bune, consemnate de altfel şi de Francklin şi W. Smith din S.U.A., care au experimentat metoda pe un lot de 500 de bolnavi.

În afară de masaj, se mai poate folosi şi percutarea crestei alveolare cu degetul sau strîngerea degetului între crestele alveolare.

Paralel cu masajul sau percuţia, se recomandă bolnavului să-şi spele gura de mai multe ori pe zi cu lichide calde şi reci. Lichidele vor fi ţinute în cavitatea bucală pînă ajung la temperatura corpului.

După 6—8 săptămîni de masaje şi duşuri se obţine în general o reactivare a circulaţiei şi se echilibrează metabolismul celular care asigură rezistenţă mărită osului supus la presiuni ocluzale.

Datorită simplităţii acestui tratament de reactivare, mulţi bolnavi îl consideră empiric şi nu-i dau importanţa cuvenită, dacă nu li se prezintă în prealabil scopul urmărit.

O. Applegate atrage atenţia că bolnavii poartă mai degrabă proteza de exerciţiu, decît să facă un program propriu de masaj.

În perioada de exerciţiu, se evidenţiază în prima parte o reactivare metabolică a osului, după care urmează o reorganizare treptată a structurii osoase, care permite confecţionarea şeilor chiar cu suprafaţa metalică, deoarece osul se atrofiază foarte puţin şi nu va permite înfundarea protezelor.

3. PREGĂTIRI SPECIFICE PENTRU PROTEZAREA FIXĂ

În general, unele dintre pregătirile preprotetice prezentate anterior pentru protezarea mobilizabilă sînt valabile şi pentru cea fixă. Astfel, decuspidarea, nivelarea planului de ocluzie prin amputarea coronară şi gingivoplastia se practică după aceeaşi tehnică şi cu acelaşi scop.

La acestea se mai adaugă următoarele intervenţii care sînt în mare măsură specifice tratamentului protetic prin punţi dentare : tratamentul cariilor simple şi complicate, devitalizarea în scop protetic, intervenţii

Scanned with OKEN Scanner

asupra parodonţiului marginal, pregătirea dinţilor-stîlpi corespunzători punţilor şi protecţia bonturilor şi a ocluziei dentare.

a) **Atitudinea faţă de carii pe dinţii-stîlpi** este diferită în funcţie de localizare, profunzime şi de complicaţii, precum şi de planul protetic.

— *Cariile simple*, superficiale pe dinţii care vor fi acoperiţi cu microproteze totale, trebuie rezolvate, în general, după pregătirea bontului şi nu înainte. Acţionînd astfel se evită desprinderea obturaţiei în timpul şlefuirii, din cauza vibraţiilor sau se evită pregătirea unei cavităţi retentive inutile, deoarece obturaţia va fi protejată de coroană. Uneori, cavităţile superficiale rezultate după îndepărtarea dentinei ramolite se obturează o dată cu cimentarea punţii.

În cariile de colet, recomandările clasice indică obturaţia cu amalgam, într-o cavitate retentivă creată subgingival cu dificultăţile cunoscute. Se consideră că amalgamul ar fi singurul material capabil să reziste la acţiunea dizolvantă a lichidului din sacul gingival. În legătură cu aceasta, părerea noastră este ca în dreptul cariilor de colet subgingival să se practice gingivectomia, pentru a elibera partea sănătoasă a rădăcinii pe care să se facă închiderea marginală a coroanei. În acest fel, caria se rezolvă în modul descris mai sus.

Ca material de obturaţie pentru cariile simple recomandăm cimentul oxifosfat, cimentul silicofosfat şi cu foarte bune rezultate cimentul „Cuprit" (Spofa), care este aderent în cavităţi puţin retentive şi care are rezistenţă bună în mediul bucal.

Sîntem împotriva amalgamului care condiţionează pregătiri de cavităţi retentive cu sacrificiu de substanţă dentară şi care pot determina galvanism bucal cînd este în contact intim cu coroane metalice.

— *Cariile complicate* de pe dinţii-stîlpi se vor rezolva preprotetic şi numai după asigurarea tratamentului lor se concepe planul definitiv al protezării.

În cazul cariilor complicate cu parodontite apicale cronice pe dinţii-stîlpi care ar putea fi recuperaţi numai prin rezecţie apicală şi pe care se vor executa coroane de substituţie, se execută puntea, iar obturaţia canalului se face intraoperator prin cimentarea definitivă a lucrării.

Devitalizarea se practică adeseori în scop protetic atît pentru aplicarea unor coroane de substituţie pe dinţii frontali, cît şi pentru obţinerea unor bonturi în plan de ocluzie la dinţii laterali cu migrări exagerate în sens orizontal şi vertical. Pentru coroanele de substituţie, obturaţia de canal se execută totdeauna cu introducerea conurilor de gutapercă, care să uşureze pregătirea canalului radicular pentru pivot.

Coroanele dentare, cu pierdere de substanţă profundă în urma unor carii complicate, vor fi reconstituite prin piese turnate coronaroradiculare şi apoi acoperite cu elementul de agregare indicat.

b) **Atitudinea faţă de parodonţiul dinţilor-stîlpi**

În cadrul pregătirii preprotetice, se poate interveni asupra parodonţiului în trei situaţii: pentru vindecarea îmbolnăvirilor parodontale, pentru modelarea parodonţiului sănătos în scop fizionomic şi pentru obţinerea unor bonturi coronoradiculare mai voluminoase.

Scanned with OKEN Scanner

— Deseori dinţii limitanţi prezintă *parodontite marginale*, datorită migrărilor, hipofuncţiei şi lipsei de autocurăţire. Este obligatoriu să se facă un detartraj minuţios înainte de şlefuire şi totodată să se aplice un tratament medicamentos care să însănătoşească parodonţiul marginal de acoperire. Este greşită ideea că vindecarea parodonţiului se poate obţine după aplicarea protezei, cunoscîndu-se acţiunea de spină iritativă pe care o pot avea microprotezele în contact cu mucoasa. Sînt situaţii de parodontită cronică, în care se recomandă intervenţii chirurgicale pentru îndepărtarea parodonţiului inflamat, în vederea desfiinţării pungilor şi a ţesutului de granulaţie.

Fig. I.192. — Nivelarea planului parodontal marginal prin gingivoplastie.

— *Nivelul* coletelor dinţilor din regiunea frontală contribuie la armonia dentofacială. În anomalii cu ocluzie adîncă acoperită şi în egresiuni dentare apare o denivelare a liniei coletelor, cu aspect nefavorabil. De asemenea, în edentaţiile unidentare frontale cu una sau două breşe apare o denivelare între coletul dinţilor naturali şi cei artificiali, evidentă la aplicarea punţii, din cauza atrofiei crestei în dreptul breşelor. Pentru uniformizarea coletului dinţilor-stîlpi cu cel al dinţilor artificiali se practică gingivoplastia preprotetică, amputîndu-se din parodonţiul marginal vestibular pînă la 3 mm, fără repercusiuni nefavorabile asupra implantării (fig. 192).

— Se pot prezenta deseori bolnavi cu rădăcini voluminoase, tratate corect, dar cu *distrucţii subgingivale*, acoperite chiar de proliferări ale mucoasei. Acestea se recuperează pentru a deveni stîlpi de punte, prin excizia parodonţiului marginal pînă la evidenţierea rădăcinii sănătoase, bineînţeles dacă extirparea nu depăşeşte 3—4 mm.

Alteori, se prezintă pentru protezare prin punţi bolnavi cu coroane naturale foarte scurte, în special ultimii molari care nu depăşesc o înălţime de 3 mm. Pentru mărirea suprafeţei de fricţiune a viitoarei microproteze se poate practica, în afară de cavităţi ocluzale pe care se aplică coroane cu cepuri, şi gingivoplastia cu ajutorul căreia se obţine o coroană clinică mai mare.

c) **Pregătirea dinţilor viitori stîlpi** de punte este identică cu cea descrisă în „Tratamentul protetic în patologia coroanelor dentare", cu diferenţa că trebuie ţinut seama de paralelismul dintre doi sau mai mulţi dinţi-stîlpi. Obţinerea paralelismului este obligatorie şi se realizează conform principiilor enunţate în capitolele precedente.

Erorile grave de paralelism, mai ales la punţi cu stîlpi multipli şi agregate prin microproteze de precizie (coroane parţiale, incrustaţii, *pinlay*-uri) fac imposibilă introducerea punţii şi orice tentative de reme-

Scanned with OKEN Scanner

diere ulterioară sînt inutile, iar puntea va trebui refăcută după remedierea greşelilor de pregătire. În cazurile cu dinţi malpoziţionaţi este foarte indicată realizarea unui model de studiu, pe care să se aprecieze posibilităţile şi căile de obţinere a paralelismului.

Principial, pregătirea dinţilor-stîlpi de punte trebuie efectuată în aceeaşi şedinţă, deoarece crearea paralelismului în altă şedinţă pretinde o recontrolare atentă a şlefuirii anterioare. Efectuarea tuturor pregătirilor dinţilor într-o şedinţă reprezintă şi o economie de timp, deoarece se poate utiliza aceeaşi piesă abrazivă, disc, piatră, freză pentru toţi dinţii în ordinea firească, nefiind necesară schimbarea lor pentru fiecare dinte în funcţie de zona specifică de acţionare.

Pregătirea dinţilor se face obligatoriu în aceeaşi şedinţă, cînd se execută puntea printr-o singură turnare (metoda modernă).

Pregătirea dinţilor vitali, necesită în cele mai multe cazuri anestezii loco-regionale prin injecţie, fapt care constituie o indicaţie în plus ca dinţii din zona anesteziată să se şlefuiască toţi în aceeaşi şedinţă, pentru a evita o nouă anestezie.

Totdeauna este indicat ca dinţii vitali şlefuiţi să fie impregnaţi sau protejaţi provizoriu împotriva acţiunii mediului bucal asupra dentinei dezgolite.

În edentaţiile multiple intercalate şi extinse pe toată arcada, unde urmează să se efectueze punţi totale cu 6—8 dinţi-stîlpi, nu se pot şlefui toţi într-o singură şedinţă, mult prelungită faţă de rezistenţa bolnavului şi timpul pe care îl are la dispoziţie medicul stomatolog. În aceste situaţii clinice, dinţii se vor pregăti pe zone (laterală sau frontală) în funcţie de repartiţia lor. Este de preferat, ca, în şedinţa a doua, şlefuirea tuturor dinţilor să fie terminată şi să se execute amprentarea lor.

Pregătirea dinţilor trebuie executată cu multă atenţie, pentru a realiza efectul de retenţie specific sistemului de agregare stabilit la conceperea punţii, respectînd deci principiile mecanice, dar în acelaşi timp şi pe cele biologice, acţionînd cu deosebită grijă faţă de ţesuturile vii din cavitatea bucală.

Scanned with OKEN Scanner

CAPITOLUL al V-lea

AMPRENTAREA ÎN EDENTAŢIA PARŢIALĂ

De calitatea amprentei depinde în mare măsură precizia execuţiei tehnice din laborator şi în consecinţă — reuşita tratamentului. După amprentă se realizează modelul care reprezintă copia cîmpului protetic pe care tehnicianul confecţionează în laborator proteza fixă sau mobilizabilă concepută pentru rezolvarea edentaţiei respective. În tratamentul edentaţiei parţiale se execută mai multe feluri de amprente, din diverse materiale, cu diferite scopuri şi prin tehnici variate.

Tehnica de amprentare este influenţată de scopul amprentei şi de materialul folosit. Din acest punct de vedere se va prezenta separat amprentarea pentru tratamentul edentaţiei parţiale prin proteze mobilizabile şi pentru tratamentul cu proteze fixe.

1. AMPRENTAREA PENTRU PROTEZE MOBILIZABILE

Amprentarea cu gips a cîmpurilor protetice edentate parţial cu breşe multiple şi cu dinţi restanţi înclinaţi era o probă foarte dificilă în urmă cu un sfert de secol. Reuşita unei amprentări cu un astfel de material depindea de manualitatea, de răbdarea, de forţa şi de experienţa clinicianului.

O dată cu apariţia şi folosirea materialelor elastice, amprentarea nu mai este o fază clinică pur manuală, deoarece pentru execuţia ei clinicianul trebuie să aibă cunoştinţe de fizică, chimie şi mecanică în legătură cu pregătirea şi tehnica de folosire a materialului.

În majoritatea cazurilor de edentaţie parţială, pentru restaurarea mobilizabilă, se execută o amprentă preliminară şi o amprentă finală sau funcţională.

Amprenta preliminară reprezintă negativul cîmpului protetic după care s-au efectuat pregătirile preprotetice nespecifice, adică s-a făcut

Scanned with OKEN Scanner

detartrajul, s-au obturat provizoriu cavităţile carioase şi s-au tratat mucoasa şi parodonţiul marginal inflamat. Numai după efectuarea acestor tratamente, amprentele pot oferi cu precizie elementele morfologice orientative ale cîmpului protetic.

După amprenta preliminară se confecţionează modelul de studiu, pe care se fac analize mai complexe privind morfologia şi poziţia dinţilor, ocluzia şi crestele alveolare — analize determinante în elaborarea planului de tratament protetic. Pentru aceasta, amprenta preliminară trebuie să fie fidelă, ca să se poată obţine după ea un model identic cu situaţia din cavitatea bucală.

Amprenta finală sau definitivă reprezintă negativul cîmpului protetic după care s-au efectuat pregătirile preprotetice specifice, adică : şlefuirea modelatoare, locaşurile pentru pintenii ocluzali, acoperirea dinţilor-stîlpi şi toate intervenţiile asupra mucoasei şi osului alveolar, cînd este cazul. După amprenta finală se confecţionează modelul de lucru pe care se execută proteza dentară.

Microprotezele simple, prevăzute în planul de pregătire preprotetică pentru croşete, se cimentează pe dinţii restanţi înainte de amprentare. Cînd se folosesc mecanisme speciale de stabilizare, microprotezele prevăzute pentru culisare, telescopare sau dispozitiv Dolder, ele se îndepărtează o dată cu amprenta finală şi apar după aceea pe modelul de lucru în aceeaşi poziţie ca şi în cavitatea bucală. În felul acesta pot fi prelucrate de tehnician, paralelizate de cele mai multe ori la paralelograf şi cuplate cu proteza parţială, cimentarea lor urmînd să fie făcută cînd toată lucrarea este gata.

Pentru protezele cu sprijin dentoparodontal, amprenta trebuie să redea morfologia statică a dinţilor şi a mucoasei care acoperă cîmpul protetic. Dinţii restanţi de pe model trebuie să reproducă mărimea, poziţia şi forma exactă a celor din cavitatea bucală, în orice fel de sprijin al protezei.

Mucoasa însă, de pe crestele alveolare sau de pe bolta palatină, poate fi redată fie în stare de repaus, fie în stare funcţională, în funcţie de sprijinul ales pentru viitoarea proteză parţială.

În legătură cu amprentarea mucoasei pentru obţinerea sprijinului mixt, echilibrat, al protezelor terminale, există păreri diferite despre amprentarea statică şi amprentarea funcţională sau compresivă, susţinute de autori competenţi în această materie.

Astfel, McCracken, Applegate, Bandetinni şi Singer sînt de părere că amprentarea statică, executată peste mucoasa relaxată, în stare de repaus, este mulţumitoare. Autorii susţin că ţesutul submucos, în care sînt vase, nervi şi glande, nu trebuie comprimat continuu, că acest ţesut are nevoie de repaus pentru restructurări şi deci protezele nu trebuie să comprime mucoasa decît în momentul ocluziei.

Bazaţi pe legea lichidelor supuse la presiune, autorii citaţi mai sus consideră că lichidul interstiţial submucos este un adevărat amortizor al presiunilor, care se deplasează şi uniformizează spaţiul dintre mucoasă şi os ; J. Holms, Harvey şi McLean susţin amprentarea funcţională peste mucoasa supusă la aceleaşi condiţii de comprimare pe care le va avea şi

Scanned with OKEN Scanner

sub proteză. Pentru aceasta, ei recomandă amprentarea în doi timpi sau amprentarea dublă, executată în condiţii şi cu materiale diferite. În primul timp, ei amprentează întreg cîmpul protetic, dinţi şi mucoasă, cu material elastic. Cu amprenta din material elastic execută modelul pe care se confecţionează scheletul metalic al viitoarei proteze. Pe scheletul metalic,

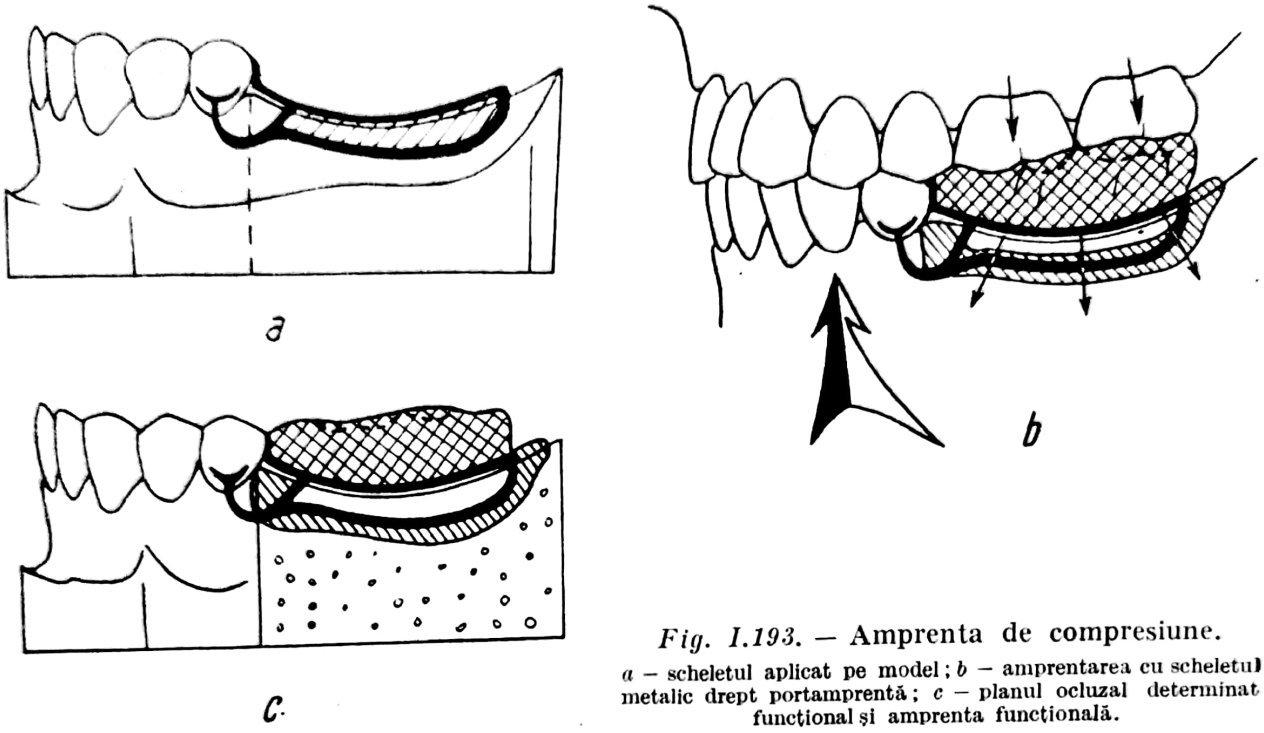

Fig. I.193. — Amprenta de compresiune.
a — scheletul aplicat pe model; *b* — amprentarea cu scheletul metalic drept portamprentă; *c* — planul ocluzal determinat funcţional şi amprenta funcţională.

se confecţionează şeile provizorii din acrilat autopolimerizabil, prevăzute cu borduri de ocluzie din stents. Şeile provizorii servesc drept portamprentă individuală pentru amprentarea cu un alt material mai consistent, de tipul cerurilor. Scheletul, cu materialul de amprentă aplicat pe şei, se introduce în gură şi sub presiune ocluzală se amprentează mucoasa crestelor alveolare terminale.

Porţiunea crestelor alveolare din model este amputată. Scheletul cu amprenta este aplicat peste restul modelului prevăzut cu dinţi şi în amprenta şeilor se toarnă un nou model al crestelor alveolare, care face corp comun cu partea din primul model printr-un sistem de retenţii create în prealabil (fig. 193). Acest model compus prezintă, spre deosebire de primul model, suprafaţa crestelor alveolare în altă formă şi poziţie, mai ales cînd rezilienţa mucoasei este mare. El serveşte la confecţionarea arcadelor dentare artificiale şi a şeilor terminale la protezele parţiale.

Autorii sînt de părere că prin amprentarea în doi timpi şi prin modelul compus se obţine un oarecare echilibru funcţional între rezilienţa parodontală (0,1 mm) şi rezilienţa mucozală (1 mm).

După experienţa noastră considerăm că este suficientă amprentarea statică, cu material elastic pentru executarea celor mai variate forme de proteze cu sprijin mixt. Sîntem de părere că la oricare din metode, este necesară rebazarea după o perioadă de timp şi deci nu este justificată o amprentare complicată aşa cum este cea în doi timpi.

Scanned with OKEN Scanner

Materialele pentru amprentare în edentaţia parţială sînt foarte variate, privind calităţile fizice, compoziţia chimică şi forma de prezentare comercială. Fabricile producătoare sînt preocupate de a descoperi materialul care să corespundă pentru toate formele de edentaţie şi să satisfacă toate scopurile urmărite de terapeut. Cîteodată, în reclamele comerciale se atribuie unor materiale chiar însuşiri inexistente.

Pentru a fi utilizate în amprentarea edentaţiei parţiale, materialele trebuie să îndeplinească următoarele condiţii:

— să poată fi aduse în stare de plasticitate înainte de a fi introduse în cavitatea bucală, ca după aceea în 5—6 minute să devină rigide sau elastice, nedeformabile;

— să se îndepărteze cu uşurinţă din cavitatea bucală;

— să nu fie toxice şi nici iritante pentru ţesuturile cavităţii bucale;

— să reproducă cu mare precizie toate detaliile cîmpului protetic;

— să nu se deformeze o bună perioadă de timp, pînă se toarnă modelul;

— să aibă un gust agreabil şi un aspect tolerat de bolnav;

— să fie ieftine pentru a reduce preţul de cost al tratamentului.

Gipsul este materialul de amprentare cel mai vechi, utilizat, de aproape două secole în stomatologie. Gipsul de bună calitate se obţine din calcinarea varietăţii de sulfat de calciu, denumită alabastru, cu granulaţie foarte fină. Împreună cu apa formează o pastă de consistenţă smîntînoasă, care se întăreşte sau face priză după 10 minute. Indicaţia acestui material este foarte restrînsă, numai pentru formele de edentaţie subtotală sau cînd sînt aplicate microproteze în scopul pregătirii preprotetice, care necesită o prelucrare finală pe modelul de lucru. În ultimul caz, microprotezele se îndepărtează de pe dinţii-stîlpi o dată cu amprenta, iar pe model vor avea aceeaşi poziţie ca şi pe cîmpul protetic. Cu ajutorul gipsului se poate amprenta arcada, sau proteza antagonistă, amprentarea executîndu-se în această ultimă situaţie în afara cavităţii bucale.

Mucosealul este un material de amprentare care devine rigid în momentul îndepărtării din cavitatea bucală. Este compus din etilmetacrilat, alcool etilic şi ulei de ricin. Se poate utiliza în edentaţiile subtotale şi în edentaţiile cu microproteze aplicate preprotetic.

Materialele termoplastice, de tipul Stents, Kerr, Xantigen, Rezinoplast, Adheseal, Korecta devin plastice prin încălzire în jur de 50° şi se îndepărtează din gură numai sub formă rigidă după răcire. Se utilizează pentru amprentarea compresivă a mucoasei crestelor alveolare terminale, deci la amprentarea în doi timpi.

Stents-ul are o largă întrebuinţare în amprentarea preliminară, pentru a deveni portamprenta materialelor elastice de mare precizie.

Materialele termoplastice nu se folosesc în edentaţiile cu breşe multiple şi cu dinţi migraţi, pentru că nu se pot îndepărta din gură în stare rigidă, iar dacă se încearcă îndepărtarea în stare uşor plastică, se deformează.

Hidrocastul sau pasta Coe-Comfort este un material de amprentare format dintr-o pulbere şi un lichid uleios, a cărui compoziţie este ţinută secret de fabricaţie. Se recomandă pentru amprentarea cu protezele

terminale instabile în vederea rebazării în laborator. Materialul rămîne cîteva zile în stare plastică, timp în care el se modelează funcţional pe proteza purtată continuu.

Materialele elastice au revoluţionat tehnica de confecţionare a protezelor parţiale, uşurînd faza de amprentare şi mărind fidelitatea amprentei. După o stare de plasticitate temporară, dobîndită prin amestecul pastei cu catalizatorii, materialele rămîn într-o stare elastică permanentă. Au avantajul faţă de alte materiale că redau cele mai mici amănunte şi toate zonele retentive ale cîmpului protetic cu o fidelitate deoesebită.

Primul material elastic utilizat pentru amprentare a fost *hidrocoloidul reversibil* în a cărui compoziţie se găseşte agar-agarul. Materialul devine plastic prin încălzire la 60° şi redevine elastic prin răcire. Din cauza instrumentarului complicat de amprentare cu răcire, materialul a fost puţin timp utilizat şi înlocuit cu altele mai comode. În comerţ era cunoscut sub denumirea de Dentacol, Kerr, Hidrocoloid, Perfectocol, SS-White-elastic-colloid. Hidrocoloidul reversibil este utilizat astăzi numai în laboratorul de tehnică dentară pentru duplicarea modelelor.

Alginatele fac parte din familia materialelor hidrocoloide, dar în forma ireversibilă, deci se utilizează numai o singură dată.

În comerţ se vînd sub denumirea de Getz, Zelex, Zelgan, Imprex, Palgat, Tissutey, Altex, Kromak, Elastic, Calcinat şi Algodent.

Sînt formate dintr-o pudră de alginat de potasiu şi sulfat de calciu, la care se adaugă încetinitori de priză, substanţe colorante, aromatizante şi protectoare. Pudra se amestecă cu apa în proporţii bine stabilite şi formează o pastă care în 5—6 minute gelează şi rămîne elastică.

Amprentele cu alginat sînt de mare precizie, dar au dezavantajul că pierd foarte repede apa, modificîndu-şi volumul.

Tiocauciucurile de sinteză sînt rezultate din polimerizarea unor substanţe organice sintetice, sub acţiunea unor catalizatori oxidanţi, la care se adaugă elemente plastifiante, răşini şi aromatizante. Produsul este pus în vînzare în două tuburi, unul de culoare albă şi altul de culoare brună, care se amestecă pe o plăcuţă de sticlă. Priza tiocauciucului se face în 2—3 minute şi în final este elastic ca un cauciuc moale. În comerţ este cunoscut sub diverse denumiri, printre care: Kerr-Permlastic, Permoflex, Plastodent, Momiflex, Ecoflex. Amprentele din tiocauciuc rezistă mai mult timp, fără să se deformeze pînă la turnarea modelelor. Au însă un gust neplăcut, dat de cauciuc.

Siliconii sînt produşi chimici macromoleculari ai siliciului, pornindu-se de la tetraclorura de siliciu. Au o largă întrebuinţare în industrie sub diferite forme. Acest material polimerizează la rece sub influenţa unui catalizator şi se transformă în cîteva minute din starea plastică în stare elastică nedeformabilă.

În comerţ există o mare varietate de produse livrate în tuburi şi unul sau două flacoane cu catalizatori, de obicei esteri ai acidului silicic. Amestecul se face în momentul utilizării în proporţiile indicate de fabricant. Denumirea comercială a siliconilor variază după fabricant, mai cunoscuţi la noi fiind Silone, Lastic, Impresional-Bayer, Dentaflex.

Scanned with OKEN Scanner

Tiocauciucurile şi siliconii sînt materiale pentru amprentare mult mai precise decît alginatele. Au avantajul că nu se deformează după îndepărtarea din gură şi deci nu pun problema urgenţei turnării modelului.

Sînt însă foarte scumpe şi din această cauză se utilizează numai în portamprentă individuală în care stratul de material este subţire şi uniform.

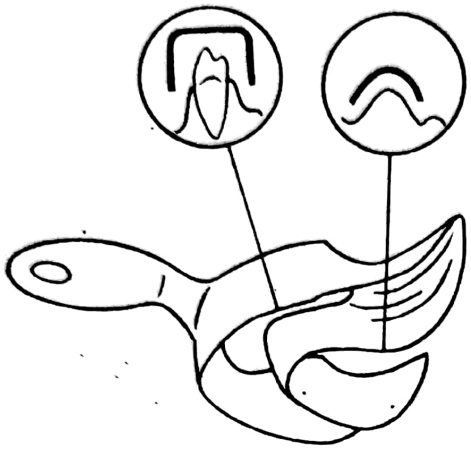

Fig. I.194.

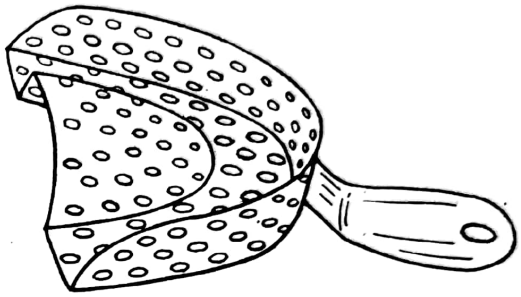

Fig. I.195.

Portamprentele

Portamprentele sînt instrumente ajutătoare de cabinet cunoscute în practica curentă sub denumirea de linguri, folosite pentru susţinerea materialului de amprentare pus în contact cu cîmpul protetic.

În funcţie de edentaţie, de scopul urmărit prin amprentare şi mai ales de materialul utilizat pentru aceasta, lingurile pot fi universale-standard şi individuale. Cele universale sînt confecţionate de fabricanţi în diverse forme şi mărimi, iar cele individuale sînt confecţionate în laboratorul de tehnică dentară pe modelul bolnavului.

Există linguri universale prevăzute cu şei în dreptul crestelor alveolare pentru edentatul total şi cu gutiere în dreptul arcadelor dentare pentru edentatul parţial. Pentru edentaţia parţială terminală, lingurile au gutieră în regiunea frontală şi şei în regiunile laterale iar pentru edentaţia frontală lingurile au gutiere laterale şi şa frontală. Aceste modificări sînt făcute cu scopul de a rămîne un spaţiu minim şi uniform între lingură şi cîmpul protetic, pentru a se putea folosi cît mai puţin material de amprentă şi a se obţine rezultate precise (fig. 194).

Lingurile standard sînt confecţionate din metal bine lustruit sau din mase plastice şi servesc, aşa cum sînt livrate, pentru amprentarea cu gips sau material termoplastic.

O dată cu apariţia materialelor elastice s-a impus şi adaptarea lingurilor universale, pentru a permite îndepărtarea materialului din cavitatea bucală şi a-l reţine în contact cu lingura pînă la turnarea modelului. În acest scop, fabricanţii au executat în ultimul timp lingurile universale din sită de sîrmă sau cu perforaţii (fig. 195). Tokao Fusayama recomandă,

Scanned with OKEN Scanner

după multiple experienţe, ca perforaţiile să aibă diametrul de 2 mm şi să fie făcute la o distanţă de 2—3 mm una de alta (fig. 196).

Fabricanţii din America au executat linguri obişnuite din tablă, la care au prevăzut o nervură rotundă pe marginea internă a gutierei, cu rolul de a reţine materialul cînd se manipulează amprenta (fig. 197).

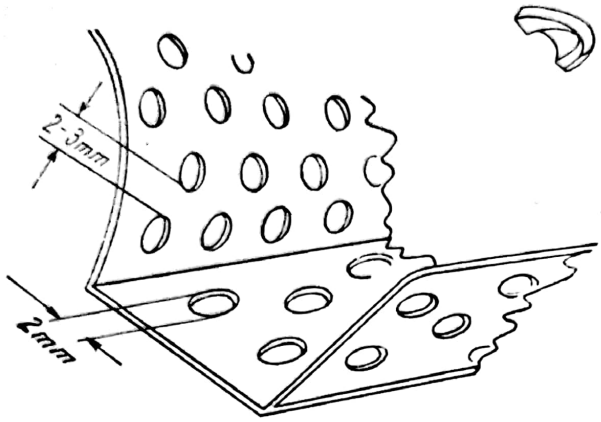

Fig. I.196.

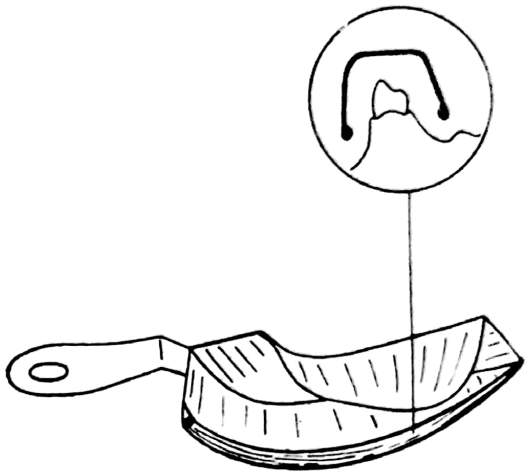

Fig. I.197.

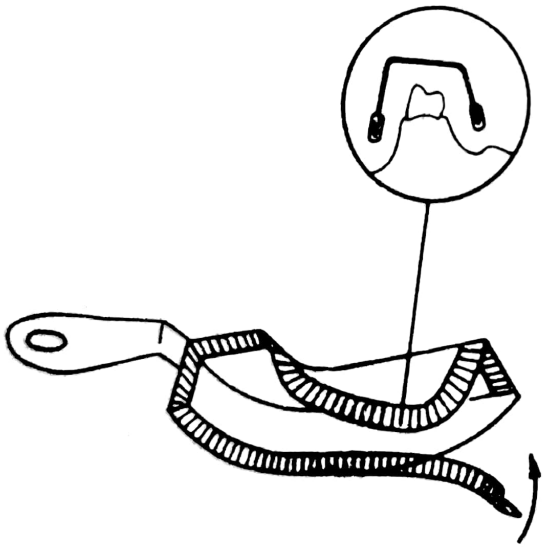

Fig. I.198.



Fig. I.199.

Lingurile executate din mase plastice sînt prevăzute în scop retentiv cu o serie de nervuri sau jgheaburi pe toată suprafaţa lor internă.

Se pot folosi şi lingurile standard obişnuite din tablă lustruită pentru amprentarea cu alginat, cu condiţia să li se creeze sisteme de retenţie în cabinet. Jordan preferă lingurile de metal neperforate, pe care le căptuşeşte cu ceară de albine amestecată cu fire de bumbac. Atkinson şi Sheperd folosesc o ceară specială pentru căptuşirea lingurilor care este aderentă atît de metal, cît şi de alginat.

Scanned with OKEN Scanner

Se pot executa retenţii din conuri mici de Kerr supraîncălzit lipite de metalul lingurii, dar există riscul ca amprenta desprinsă de pe lingură să nu-şi mai regăsească locul şi în final să apară imprecizia.

Rezultate mulţumitoare se obţin în practica curentă prin îndiguirea marginilor gutierei lingurii cu leucoplast, ce realizează un prag şi reţine amprenta în bloc în contact cu lingura (fig. 198).

Cînd nu se găsesc linguri speciale pentru edentaţia terminală sau frontală se pot adapta linguri de dentat, căptuşindu-se cu stents gutiera în dreptul edentaţiei pentru a se reduce spaţiul dintre lingură şi creasta alveolară. Tot la fel se adaptează lingura şi în dreptul bolţii palatine ogivale (fig. 199).

Există şi linguri standard din material plastic care pot fi adaptate mai intim pe cîmpul protetic, după o prealabilă plastifiere prin încălzire sau în contact cu o soluţie plastifiantă.

Cu cît spaţiul rămas între lingură şi cîmpul protetic este mai mic şi mai uniform, cu atît contracţia amprentei este mai mică şi deci precizia ei mai mare. Adaptarea are importanţă şi din punct de vedere economic, deoarece se utilizează mai puţin material.

Lingurile individuale sînt confecţionate din acrilat termopolimeri zabil, acrilat autopolimerizabil sau din placă de bază, pe modelul preliminar. Cu aceste linguri se amprentează cîmpul protetic după pregătirea preprotetică, folosindu-se materiale elastice de tipul siliconilor sau tiocauciucurilor. Pentru a se obţine un spaţiu uniform între suprafaţa lingurii individuale şi cîmpul protetic se acoperă toată suprafaţa dentară şi mucozală a modelului fie cu o placă de ceară groasă de 1—2 mm, fie cu 2—3 pînze de leucoplast suprapuse. Peste acest acoperiş se realizează din acrilat autopolimerizabil sau din placă de bază lingura individuală (fig. 200). Modelul de studiu se desprinde uşor de învelişul protector şi rămîne intact în colecţia serviciului. Pentru a mări retenţia materialului elastic de suprafaţa lingurii, se creează cu o freză fie şanţuri întretăiate, fie perforaţii în pereţii ei.

Unele întreprinderi producătoare de materiale dentare au preconizat şi pus la punct amprentarea finală cu două materiale în doi timpi. În primul timp se amprentează cu un material elastic mai puţin fin şi mult mai ieftin, obţinîndu-se o amprentă aproximativă. În această amprentă se depune un nou material elastic mult mai precis, dar în cantitate mică, care amprentează în cele mai mici amănunte cîmpul protetic. Cele două materiale fuzionează între ele datorită compoziţiei chimice asemănătoare şi în final oferă o amprentă în bloc, la care suprafaţa este reprezentată de materialul fin. Firma Kettenbach din R. F. G. a prezentat

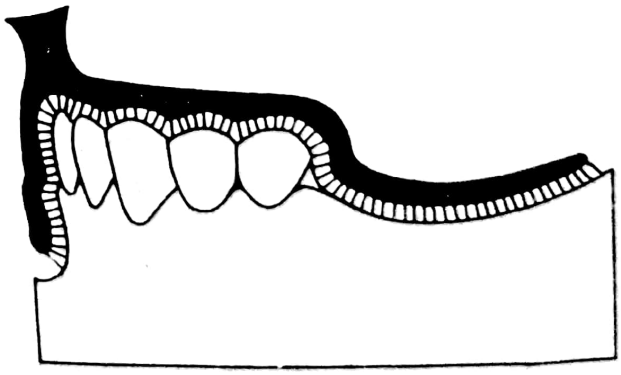

Fig. 1.200.

Scanned with OKEN Scanner

materialul pentru amprentarea preliminară sub forma unui chit denumit Starra şi materialul pentru amprentarea finală denumit Lastic.

Noi folosim cu rezultate mulţumitoare stents pentru amprentarea preliminară şi Dentaflex sau Lastic pentru amprentarea finală. Legătura între două materiale cu compoziţie chimică diferită se obţine prin mijloace mecanice. Pentru aceasta, înainte de amprentarea cu stens, se aplică

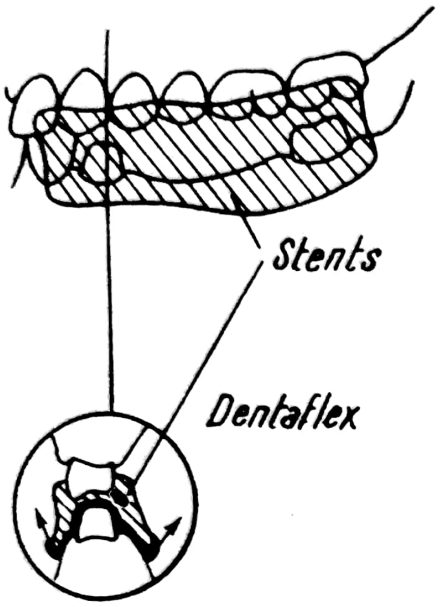

Fig. I.201.

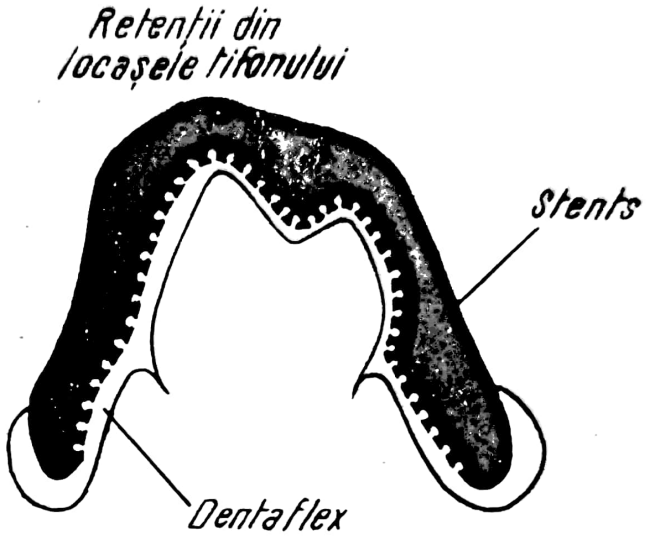

Fig. I.202.

tifon pe suprafaţa materialului bine încălzit şi după aceea se introduce peste cîmpul protetic (fig. 201). Amprenta este îndepărtată din cavitatea bucală sînt stents-ul este puţin plastic, pentru a fi posibilă trecerea peste unele zone retentive ale cîmpului protetic. Este bine ca în timp ce materialul este încă plastic, să se exercite mişcări reduse de deplasare laterală şi sagitală, pentru ca amprenta rezultată să fie ceva mai largă faţă de cîmpul protetic. După răcirea amprentei scoasă din cavitatea bucală, se îndepărtează tifonul, rămînînd în suprafaţa stents-ului multiple şanţuri retentive lăsate de firele de bumbac. Se obţine prin această tehnică cea mai perfectă port-amprentă individuală, care poate fi centrată cu uşurinţă, care lasă spaţiu redus şi uniform pentru materialul final de amprentare şi care se execută în cabinet, fără efort şi fără tehnician, într-un timp foarte redus (fig. 202).

Pregătirea bolnavului pentru amprentare

Reuşita unei amprentări depinde de materialul folosit, de tehnicitatea clinicianului şi de bolnav. De cele mai multe ori se neglijează pregătirea bolnavului şi din această cauză se repetă amprentarea sau se trec cu vederea unele defecţiuni care apar evidente în faza finală, cînd este greu sau chiar imposibil de remediat.

În timpul amprentării, bolnavul trebuie să stea liniştit, nemişcat, maximum 8 minute, fără teamă că se îneacă şi să execute mişcări cu

buzele, obrajii şi limba, comandate de medic la momentul oportun. Fără acest instructaj, bolnavii mai în vîrstă, care au experienţa amprentării traumatice cu gips, stau crispaţi, iar bolnavii tineri şi fricoşi au uneori reacţii zgomotoase cînd li se umple gura cu material, de teamă să nu li se scurgă materialul pe gît.

Poziţia bolnavului în fotoliu trebuie să fie sigură, cu capul aşezat în tetieră, în aşa fel încît planul de ocluzie să fie în direcţia orizontală şi la nivelul cotului operatorului. Protecţia îmbrăcăminţii se asigură cu o manta şi o tăviţă renală aşezată sub bărbie, în care să se scurgă secreţia salivară şi surplusul de material (fig. 203).

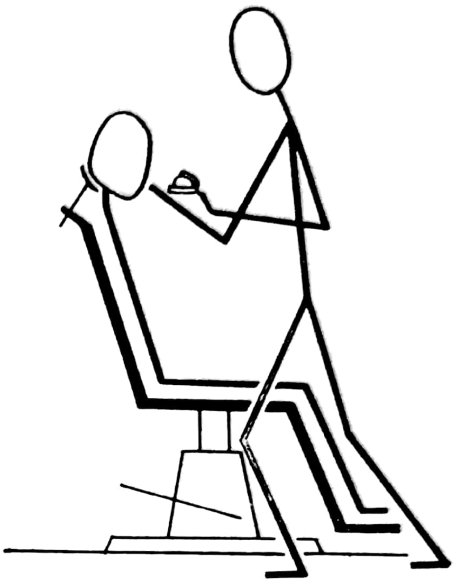

Fig. I.203.

În afară de pregătirea generală a bolnavului, este necesar să se facă şi o pregătire a cavităţii bucale pentru amprentare. În primul rînd se face o toaletă a cîmpului protetic, insistînd cu jetul de apă sub presiune asupra spaţiilor interdentare, unde stagnează resturi alimentare şi salivă vîscoasă. Apoi se vor şterge cu o buletă de vată îmbibată în cloroform locaşurile create în smalţ sau în microproteze, deoarece în aceste locuri nu se poate face autocurăţirea. Se vor deretentiviza spaţiile de sub corpul de punte suspendat sau tangenţial, prin obturarea lor cu stents sau cu gutapercă şi se vor efectua obturaţii provizorii în cavităţile carioase, mai ales cînd sînt localizate interdentar (fig. 204). Fără aceste pregătiri există pericolul ca materialul elastic să fie reţinut cu mai multă forţă de cîmpul protetic decît de portamprentă.

Pentru a limita secreţia salivară în timpul amprentării, se recomandă uşoare masaje pe mucoasa palatinală şi clătirea cu apă rece în care s-a adăugat un astringent.

Tehnica amprentării. Amprentarea constă din introducerea materialului peste cîmpul protetic, cu ajutorul unei linguri, care îl menţine în poziţie corectă pînă ce acesta face priza, ca după aceea amprenta obţinută să fie scoasă în bloc cu portamprenta.

Înainte de amprentare este bine să se facă o ultimă probă şi control al lingurii, pentru ca bolnavul să ştie ce are de făcut în timpul amprentării, iar medicul să-şi fixeze anumite repere pentru centrarea lingurii (fig. 205). Proba este cu atît mai necesară, cu cît bolnavul este mai sperios şi medicul mai la începutul carierei sale.

După acest exerciţiu, asistenta pregăteşte materialul pentru amprentare, respectînd cu cea mai mare stricteţe toate indicaţiile fabricantului în privinţa proporţiilor şi a amestecului. Aprecierea cu ochiul liber a



proporţiilor are urmări nefavorabile asupra momentului prizei şi asupra calităţii amprentei finale.

Instrumentele cu care se lucrează, spatula, bolul de cauciuc sau plăcuţa de sticlă, trebuie să fie absolut curate, fără urme de material vechi, care nu se plastifică în contact cu noul material şi care ar putea să se plaseze într-o zonă unde este necesară o mare precizie şi avînd drept consecinţă defecţiuni grave.

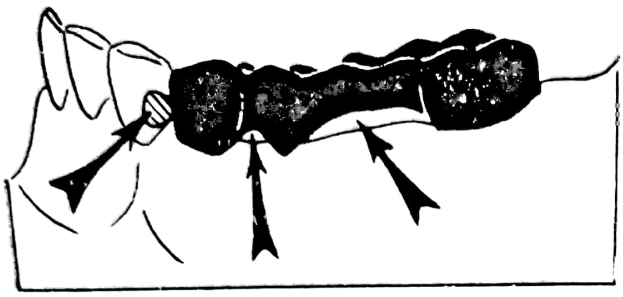

Fig. I.204.

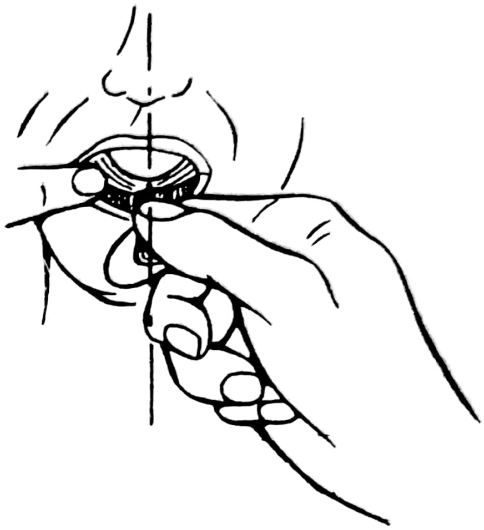

Fig. I.205.

Lingura standard sau lingura individuală se usucă foarte bine cu jet de aer înainte de a primi materialul de amprentă.

În lăcaşuri sau peste culise se depune cu o spatulă materialul de amprentă, în timp ce asistenta umple lingura strat cu strat, netezind suprafaţa externă a materialului.

Introducerea lingurii cu material se face destul de repede cu presiuni exercitate la început pe partea distală, pentru a împinge surplusul spre anterior, apoi frontal. În acelaşi timp se centrează după reperele memorate la probă. Modelarea marginilor amprentei se face exercitîndu-se presiuni pe părţile moi, contribuind la aceasta şi bolnavul, care la comandă îşi ţuguie buzele, îşi suge obrajii şi îşi deplasează limba în sus şi în afară.

În tot timpul cît materialul face priza, se exercită aceleaşi presiuni asupra lingurii. Nu este permis să se schimbe mîna care susţine lingura şi nici să se schimbe medicul cu sora sau chiar cu bolnavul, deoarece presiunile vor fi cu totul altele atît ca direcţie, cît şi ca intensitate. Din această cauză, deseori, apar tensiuni interne în amprentă, datorită cărora modelul obţinut este deformat.

Îndepărtarea amprentei din cavitatea bucală nu este o operaţie prea simplă, pentru că trebuie să iasă în bloc cu portamprenta. Nu se trage niciodată de mînerul lingurii, pentru că se riscă să iasă lingura fără amprentă, mai ales cînd sînt zone retentive mai mari la nivelul dinţilor restanţi decît la lingură. Nu trebuie să se neglijeze nici forţa de adeziune şi succiune care apare între amprenta din materialul elastic şi cîmpul protetic, forţe care intervin în reţinerea amprentei.

Scanned with OKEN Scanner

Pentru evitarea acestui accident, amprenta se desprinde cu foarte multă atenţie de pe cîmpul protetic, exercitîndu-se uşoare tracţiuni cu degetul de-a lungul marginii, pînă cînd cade singură (fig. 206). Mînerul lingurii serveşte numai pentru îndepărtarea din cavitatea bucală, pentru transportul în laborator şi pentru menţinerea în timpul turnării modelului.

Controlul amprentei. Controlul calitativ al amprentei se face imediat după scoaterea din cavitatea bucală, cînd încă bolnavul este în cabinet, pentru ca în eventualitatea unor defecţiuni să se repete amprentarea.

Înainte de control, amprenta se spală cu jet de apă pentru a se îndepărta saliva cu mucus sau sînge, care au influenţă negativă asupra modelului şi pentru a asigura condiţii de igienă colaboratorilor din laborator.

Se consideră incorecte şi se repetă amprentele din material elastic care sînt desprinse parţial sau total de pe lingură sau cele care prezintă goluri în dreptul dinţilor pregătiţi preprotetic. Uneori, din cauza centrării defectuoase apar margini sau chiar suprafeţe din lingură neacoperite de materialul cu care s-a amprentat.

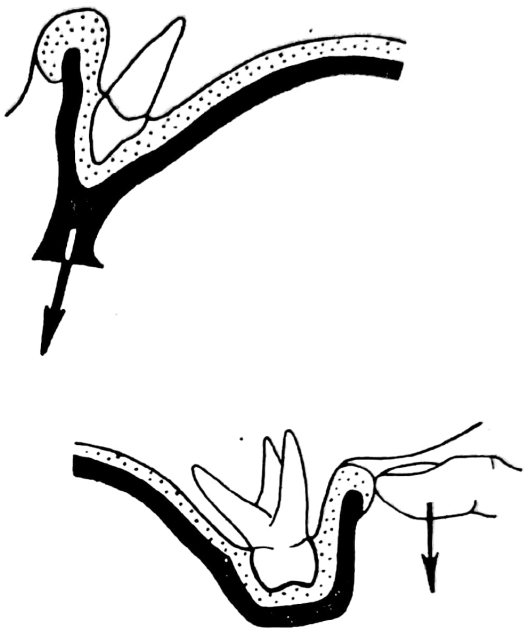

Fig. I.206.

Alteori, materialul de amprentă se prelungeşte peste marginile lingurii în lame foarte subţiri, care se pot deforma în momentul turnării modelului. Pentru a se evita defecţiunea, este bine ca medicul să amputeze cu foarfeca aceste margini pînă la nivelul cîmpului protetic.

Transportul amprentei în laborator. Amprentele executate din gips se reconstituie la aproximativ 30 de minute şi se toarnă modelul cît mai urgent, pentru că altfel gipsul se contractă şi modelul iese imprecis.

În amprentele din alginat se toarnă modelul în cel mai scurt timp, deoarece acest material pierde cu mare uşurinţă apa şi se contractă cu 1% într-o singură oră. Deshidratarea sau sinereza alginatului se petrece chiar şi cînd amprenta este ţinută în mediu umed.

Amprentele din siliconi sau tiocauciucuri rezistă mai mult timp fără a se deforma de la îndepărtarea din gură pînă la turnarea modelului. Este bine totuşi să se prelucreze în cel mai scurt timp, deoarece priza definitivă a acestui material se face după mai multe ore şi s-ar putea ca în acest timp să apară deformări. Transportul se face în cutii speciale, cu grijă ca amprenta să nu se sprijine pe margini, ceea ce ar putea provoca deformarea sau desprinderea ei de pe lingură.

2. AMPRENTAREA PENTRU PROTEZE FIXE

Amprentarea este tot atît de importantă ca şi pregătirea dinţilor-stîlpi, de aceea trebuie executată cu mare atenţie, pentru că de fidelitatea ei depinde exactitatea modelului de lucru şi precizia punţii executată în laborator.

Materiale şi portamprente

Materialele pentru amprentare în protezele fixe sînt : termoplastice (kerr, stents), gips, acrilate şi materiale elastice, folosite şi în amprentarea pentru restaurarea cu proteze mobilizabile. Portamprentele pentru aceste materiale sînt alese în funcţie de metodele de executare a punţii, de întinderea punţii şi de calitatea materialului. În general, se folosesc inele de cupru, linguri standard din metal, parţiale sau totale, conformatoare vestibuloorale pentru materiale elastice şi linguri individuale.

În ultimul timp sînt cunoscute două metode de execuţie a unei punţi dentare, care au determinat perfecţionarea amprentării pentru fiecare în parte :

— prima este metoda clasică, în care se execută mai întîi elementele de agregare şi după aceea corpul de punte care se solidarizează prin lipire de acestea ;

— în a doua metodă, mai recentă şi mai modernă, se execută puntea în totalitate, dintr-o bucată.

Pentru prima metodă de confecţionare a punţilor se amprentează într-o primă fază dinţii pregătiţi pentru a se obţine un model pe care se execută elementele de agregare. Acestea sînt adaptate pe dinţi şi peste ele se execută o a doua amprentă, după care elementele de agregare se află în aceeaşi poziţie ca cea din cavitatea bucală. Pe acest model se execută corpul de punte ce va fi lipit de elementele de agregare în stadiul final.

Pentru a doua metodă se amprentează dintr-o dată dinţii-stîlpi pregătiţi şi restul cîmpului protetic, urmînd ca pe modelul realizat să se execute atît elementele de agregare, cît şi corpul de punte turnate într-o singură bucată.

În cele ce urmează vor fi prezentate tehnicile de amprentare pentru executarea corpului de punte separat şi tehnicile de amprentare pentru executarea punţii dintr-o bucată.

Amprentarea pentru corpul de punte

În această parte nu va fi prezentată amprentarea pentru elementele de agregare ea fiind cunoscută din alt capitol. Vor fi descrise fazele prin care se trece pînă la obţinerea amprentei finale şi anume : adaptarea elementelor de agregare, pregătirea pentru amprentare, amprentarea propriu-zisă şi controlul amprentei.

Adaptarea elementelor de agregare. Elementele de agregare pentru corpul de punte pot fi coroane de înveliş metalice, componente metalice ale coroanelor mixte, dispozitive radiculare, coroane parţiale şi încrustaţii. Aceste microproteze vor fi prelucrate în laborator, pînă la faza de lustruire. În cabinet, medicul stomatolog aplică elementele de agregare pe dinţii

Scanned with OKEN Scanner

pregătiţi, după ce în prealabil s-a curăţit cîmpul protetic şi s-au îndepărtat obturaţiile provizorii din canale şi cavităţi. După aceea se controlează şi definitivează precizia adaptării microprotezelor la colet, interdentar şi în special ocluzal. Este cunoscut faptul că protezele dentare se execută încă pe ocludatoare, care permit numai mişcări verticale. De aceea, în această fază, medicul stomatolog este obligat să intervină prin şlefuirea cuspizilor, pentru ca elementele de agregare să se integreze în dinamica ocluzoarticulară individuală. Şlefuirea ocluzală se face cu ajutorul hîrtiei albastre indicatoare. La coroanele ştanţate există pericolul perforării lor din cauza grosimii ocluzale reduse (0,20 mm). Dispozitivele radiculare, coroanele parţiale şi incrustaţiile vor prezenta un fragment de 3—4 mm din tija canalului de turnare, pentru a uşura manipularea lor şi a se asigura poziţia corectă a elementului respectiv în amprentă.

Pregătirea pentru amprentare. În această etapă se pregăteşte bolnavul şi cîmpul protetic în vederea amprentării. Dacă microprotezele au suprafaţa redusă, cum sînt dispozitivele radiculare şi încrustaţiile, se acoperă în prealabil cu un strat de duracril care, prin aderenţă, va face corp comun cu microproteza, modelînd o suprafaţă externă uşor retentivă pentru a fi reţinută în materialul de amprentare.

Se deretentivizează cîmpul protetic din vecinătate, introducînd sub punţile suspendate sau tangenţiale şi în spaţiile interdentare retentive masă termoplastică, indiană sau gutapercă. Se instruieşte bolnavul asupra fazei de amprentare, executînd exerciţii de închidere şi deschidere, pînă cînd acesta îşi fixează poziţia de ocluzie centrică pe care o va respecta şi cu materialul de amprentare.

Tehnica amprentării pentru corpul de punte. Există două procedee generale de amprentare peste elementele de agregare, în vederea confecţionării corpului de punte şi anume : procedeul de amprentare în ocluzie a întregului cîmp protetic şi procedeul de amprentare separată a arcadei cu elementele de agregare şi separat a celei antagoniste şi a ocluziei.

Gipsul se foloseşte în majoritatea cazurilor la amprentarea în ocluzie fără portamprentă, în special în edentaţiile reduse sau mijlocii din zona laterală a arcadelor. În edentaţiile întinse şi frontale, care vor fi protezate prin punţi cu cerinţe fizionimice în cazul dezechilibrelor dentomaxilare, este indicată amprentarea separată a arcadelor dentare în linguri standard, corect alese ca mărime. Montarea modelelor în ocluzor sau articulator se face fie cu ajutorul amprentei ocluzale în ceară, fie cu şabloane de ocluzie, de la caz la caz. Prin rigiditatea şi precizia caracteristică, gipsul rămîne materialul de elecţie, cu toate că are dezavantajul că se fracturează şi uneori fragmentele din dreptul zonelor interdentare nu pot fi reconstituite, din care cauză pot să apară imprecizii. În cazurile în care se prevăd aceste inconveniente ce nu pot fi prevenite prin deretentivizare, se va amprenta cu elastomere de sinteză.

Elastomerele de sinteză se folosesc numai introduse în portamprente individuale retentivizate, confecţionate din acrilat sau stents, pentru a se economisi material şi pentru a se exercita presiuni suficiente şi egale asupra substanţei elastice. În felul acesta se realizează o amprentă completă şi precisă a microprotezelor şi a întregului cîmp protetic.



La amprentarea în ocluzie, portamprenta se obţine cu ajutorul unei cantităţi de stents cu care se ia o amprentă în ocluzie a zonei respective. Între stents şi dinţi se interpune o compresă de tifon cu care se va crea retenţia elastomerului.

În cazul amprentelor separate indicate în edentaţii întinse, portamprentele individuale se confecţionează pe acelaşi model pe care s-au executat microprotezele de agregare.

În acelaşi scop se poate uiliza o lingură metalică standard, care se individualizează cu masă termoplastică (stents), prin amprentarea în prealabil a arcadei cu interpunerea de tifon, ca şi în cazul amprentării în ocluzie.

Portamprentele sînt corecte sînt suficient de rigide pentru a nu se deforma şi suficient de rezistente pentru a nu se fractura în timpul amprentării şi al îndepărtării de pe cîmpul protetic.

Pentru amprentarea cu elastomere de sinteză, retentivităţile microprotezelor vor fi şi mai accentuate, astfel încît amprenta să se îndepărteze chiar o dată cu elementele de agregare.

În felul acesta se creează siguranţa tehnicianului în realizarea corpului de punte corect şi în lipirea lui cu elementele de agregare.

Cînd sînt mai multe elemente de agregare vecine, se solidarizează între ele cu acrilat autopolimerizabil, înainte de amprentare. Unirea microprotezelor de agregare cu acrilatul autopolimerizabil este obligatorie în cazul încrustaţiilor cu puţuri parapulpare, deoarece este singura soluţie care permite lipirea acestora în poziţie corectă. În acest caz, amprentarea este necesară numai pentru modelarea şi lipirea corpului de punte la grupuri de *pinlay*-uri solidarizate.

Metoda executării punţii dintr-o singură piesă necesită o amprentare a întregului cîmp protetic, în care să fie cuprinse toate detaliile dinţilor-stîlpi pregătiţi, creasta alveolară, dinţii din vecinătate şi dinţii antagonişti.

Tehnica de amprentare variază în funcţie de raportul microprotezelor cu coletul dinţilor-stîlpi:

— microproteze cu închidere la colet, cum sînt coroanele de înveliş şi coroanele de substituţie;

— microproteze cu închidere supragingivală, cum sînt coroanele parţiale cu prag, încrustaţiile.

Pentru realizarea elementelor de agregare tip *coroane de înveliş*, care pătrund subgingival, se amprentează prin două tehnici: cu Kerr verde în inel de cupru sau cu elastomere de sinteză introduse în portamprentă.

Tehnica amprentării cu Kerr verde în inel de cupru, descrisă la realizarea microprotezelor, trebuie aplicată cu foarte mare exactitate, mai ales în ceea ce priveşte adaptarea axială a inelului, deoarece corecturile ulterioare sînt dificile. Astfel, coroana executată după amprenta cu inel introdus exagerat subgingival nu poate fi corectată în faza finală a punţii decît vestibular sau oral, în timp ce tocmai în dreptul papilei interdentare pot persista inexactităţi care vor produce inflamarea parodonţiului

Scanned with OKEN Scanner

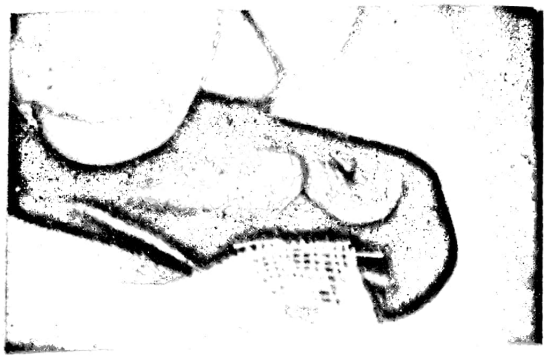

Fig. 1.207. — Portamprenta Stents-tifon

Fig. 1.208. — Portamprenta din stents văzută dinspre antagoniști

marginal. Inelul prea scurt va avea drept consecință o coarnă scurtă, defecțiune care nu poate fi remediată și impune refacerea întregii lucrări. Supraamprenta cu gips peste inele se poate lua într-un timp sau separat pentru fiecare maxilar, însoțită fie de amprenta ocluziei în ceară, fie în șabloane de ocluzie.

Tehnica amprentării cu elastomere de sinteză este următoarea : se folosește un paralelipiped din stents de lungime corespunzătoare zonei de amprentare, plastifiat în apă caldă sau la flacără, care se acoperă cu un dreptunghi de tifon de aceeași dimensiune (fig. 207). Acestea se aplică peste cîmpul protetic, iar bolnavul închide cele două arcade în ocluzie corectă. După răcire se îndepărtează cu prudență stents-ul devenit o amprentă a cîmpului protetic, se îndepărtează tifonul, se verifică din nou în gură, se răcește definitiv și se usucă perfect, iar apoi se poate folosi drept portamprentă pentru materialul elastic (fig. 208, 209).

Portamprenta pentru amprentarea separată se poate confecționa din acrilat sau dintr-o lingură standard încărcată cu stents.

Se pregătește sacul gingival îndepărtîndu-se eventualele resturi rămase de la șlefuire, cheaguri de sînge, detritusuri de pietre, tartru etc. Se procedează apoi la retracția temporară a parodonțiului de acoperire pentru a favoriza amprentarea zonei pregătită subgingival. Retracția parodontală se poate face mecanic prin inele de cupru sau cape umplute cu eugenat de zinc menținute 24 de ore sau chimic cu ajutorul unui fir de bumbac îmbibat în soluție de clorură de zinc 10—15 %, noradrenalină, sau efedrină 5 %, care se introduce subgingival timp de 2—3 minute (fig. 210).

Ca material de amprentare se folosește siliconul (Dentaflex, Lastic 55), considerîndu-l mai ușor de manipulat și mai puțin toxic decît tiocauciucurile. Cantitatea de material necesară se apreciază după numărul dinților pregătiți și lungimea punții. Consistența pastei trebuie să fie fluidă, pentru a permite aplicarea perfectă a portamprentei pe cîmpul protetic în ocluzie corectă.

Pasta de silicon se aplică în strat egal în portamprentă în dreptul bonturilor, vecinilor și crestei edentate, iar la nevoie și spre antagoniști (fig. 211). Introducerea pe arcadă a portamprentei cu pasta de silicon



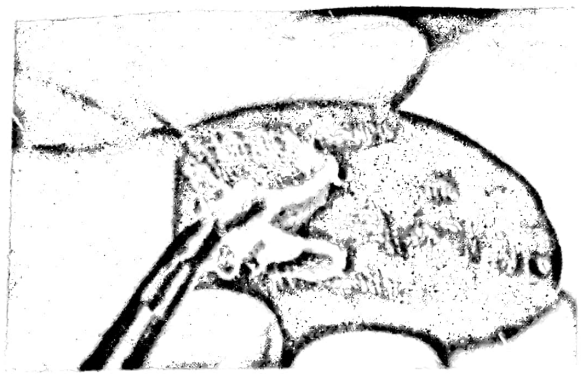

Fig. I.209. — Scoaterea tifonului din portamprenta de Stents.



Fig. I.210. — Retracție parodontală temporară cu vasoconstrictoare.



Fig. I.211.

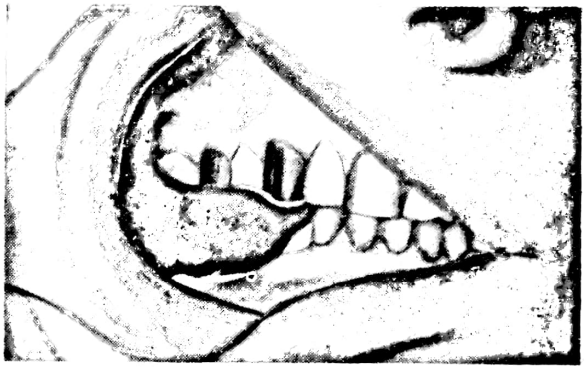

Fig. I.212. — Amprentarea.

se face după reperele anterioare prin exercitarea unei presiuni continue pînă la așezarea în poziție, după care bolnavul închide treptat în ocluzie centrică. Plasarea greșită a portamprentei sau închiderea brutală a gurii poate provoca deformarea sau fracturarea portamprentei, accident care necesită reluarea de la început a operațiilor (fig. 212).

Îndepărtarea amprentei se face cu ușurință, apoi se verifică înregistrarea tuturor detaliilor cîmpului protetic și mai ales aderența siliconului la microretențiile create în stents de rețeaua de fibre ale tifonului. În cazul unor inexactități, mai ales în zona coletului, unde pot apărea bule de aer, se reia amprentarea finală (fig. 213, 214).

După turnarea modelului în laborator, medicul va controla împreună cu tehnicianul coletul rezultat și cu ajutorul unui instrument efilat, dar cu vîrful bont va accentua ușor șanțul existent (fig. 215). Sîntem împotriva „gravării" unui șanț artificial, sub motivul că astfel se evită coroana scurtă. Gravarea este o acțiune care falsifică dimensiunea și configurația reală a coletului și poate fi numai cu totul întîmplător în limite reale și deci biologice. În toate celelalte cazuri, gravarea duce la coroane strîmte care nu intră pe bont, largi sau lungi, care traumatizează parodonțiul.

În laborator, după această amprentă se obține modelul pe care se confecționează dintr-o dată macheta elementelor de agregare și a corpului de punte, prin duplicarea modelului, sau cu ajutorul prefabricatelor din ceară sau rășină acrilică.

Scanned with OKEN Scanner

Fig. I.213. — Amprentă Stents-detaflex.



Fig. I.214. — Amprentă Stents-detaflex.

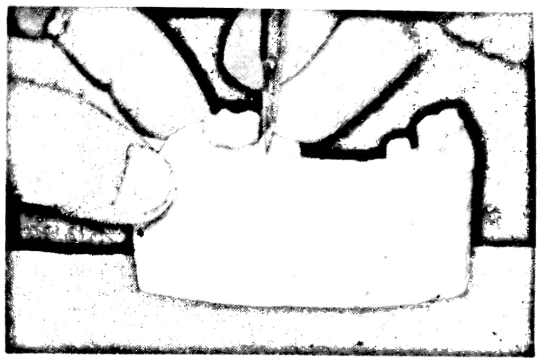

Fig. I.215. — Accentuarea liniei coletului.

De la caz la caz şi mai ales pentru punţi mari, cu probleme de paralelism, care se constată în laborator pe model, se poate trece la metoda clasică, executîndu-se numai elementele de agregare.

Pentru *microproteze, care nu pătrund în zona subgingivală*, este necesară o amprentare de mare precizie, care să înregistreze şanţurile, pragurile şi unghiurile care constituie retenţia viitoarei punţi. Înainte de descoperirea materialelor elastice, amprentarea se realiza cu mase termoplastice tip Kerr verde, introduse în inele de cupru sau se modelau machete din ceruri speciale (ceară de *inlay*). Această tehnică este desigur apanajul metodei clasice de realizare a punţii în două etape.

Materialele elastice de tip alginat nu au dat rezultate bune, aşa cum se descrie în capitolele introductive, ci abia elastomerele de sinteză şi în special siliconii au dat posibilitatea unor amprentări de precizie. Prin amprentare cu Kerr verde şi modelajele cu ceară sau acrilat autopolimerizabil se obţin rezultate sigure, de aceea sînt folosite şi astăzi, dar necesită timp îndelungat şi abilitate manuală, mai ales cînd sînt mai mulţi dinţi pregătiţi. Elastomerele de sinteză permit amprentarea tuturor dinţilor dintr-o dată şi prin tehnici de laborator precise şi aliaje nobile şi seminobile se poate executa turnarea în întregime a punţii după metoda modernă.

Amprentarea poate fi realizată cu aceeaşi tehnică descrisă pentru punţi cu pregătire subgingivală, dar este mai indicată tehnica cu două materiale siliconate, primul consistent şi al doilea fluid. Portamprenta poate fi standard, prevăzută cu retenţii sau lichide adezive, sau indivi-



Fig. I.216. — Amprenta cu siliconi și știfturi parapulpare pentru pinlay.

Fig. I.217.

dual, din acrilat. De obicei se iau amprente separate la fiecare maxilar, dar există linguri care permit amprentarea în ocluzie într-un singur timp. Într-o primă etapă (după pregătirea cîmpului protetic) se amprentează toată zona viitoarei punți cu primul material consistent, denumit chit. Se prepară cel de al doilea silicon fluid, cu care se injectează printr-o seringă în toate detaliile pregătirilor și cu care se încarcă și prima amprentă ce se aplică apoi din nou în cavitatea bucală. În acest fel, materialul final este presat și amprentează cu siguranță tot cîmpul protetic. Această tehnică poate fi folosită și pentru amprentarea dinților pregătiți subgingival, deși din experiența noastră am constatat uneori obținerea unor coroane de înveliș strîmte la colet.

Sînt specialiști care folosesc în locul chitului un alginat pentru realizarea economiei de materiale, dar noi considerăm mai sigur stents-ul ca în metoda descrisă anterior dacă nu există la dispoziție chitul original.

Dinții pregătiți pentru încrustații retenționate prin puțuri parapulpare se amprentează în mod diferit, problema cea mai dificilă fiind amprentarea canalelor pregătite în dentină. Tehnica constă din următorii timpi operatori:

— pregătirea cîmpului protetic se face prin spălare cu apă călduță în seringă a tuturor puțurilor, care apoi se usucă și se izolează;

— portamprenta individuală se realizează din acrilat și se distanțează la 2—3 mm de fața orală și ocluzală (depinde dacă sînt puțuri orale la incisivi sau ocluzale la premolari și molari);

— se introduc în canale știfturi prefabricate din acrilat sau nylon, de calibrul exact al puțurilor (0,6—0,8 mm), care sînt prevăzute cu retenții la extremitate;

— se încarcă lingura cu silicon și se amprentează toate pregătirile dintr-o dată;

— retragerea amprentei se face o dată cu știfturile din canale (fig. 216).

Obținerea modelului este o problemă delicată și cea mai bună soluție este galvanoplastia, dar se poate obține și cu gips foarte dur sau cu cimenturi speciale (fig. 217).

Scanned with OKEN Scanner

O a doua tehnică, indicată mai ales cînd puntea are în același timp rol de imobilizare, este o combinație între cele două metode, clasică și modernă. Se amprentează cîmpul protetic după tehnica descrisă, iar pe model, în laborator, se construiesc machete individuale din acrilat. Aceste machete se adaptează cu ceară sau rășină autopolimerizabilă în cavitatea bucală, iar cele vecine se unesc între ele tot cu acrilat autopolimerizabil și apoi se trimit în laborator pentru turnare. Din experiența noastră rezultă că adaptarea machetelor din acrilat în cavitatea bucală se face mai sigur cu ceară albastră, deoarece are coeficientul de dilatare mai scăzut.

În concluzie, metoda modernă de amprentare a punților retenționate prin pinlay-uri dă rezultate numai în condiții tehnice excepționale și în cazul punților cu 2—3 microproteze. În toate celelalte forme de edentații și în condiții mai puțin sigure, amprentarea se face identic, dar este indicată adaptarea și turnarea fiecărei machete individuale.

Scanned with OKEN Scanner

DETERMINAREA OCLUZIEI ÎN EDENTAŢIA PARŢIALĂ

În momentul ocluziei apar forţe de presiune rezultate din contracţia musculară, care se transmit asupra osului maxilar prin intermediul dinţilor şi parodonţiului, forţe care în limite fiziologice, au un rol stimulativ asupra ţesuturilor aparatului dentomaxilar.

În edentaţia parţială, aceste forţe de presiune sînt suportate de un număr mai redus de dinţi, împovăraţi cu sarcini în plus, şi pot avea uneori efect nociv asupra ţesuturilor. Organismul foloseşte toate mijloacele de adaptare pentru a face faţă suprasolicitărilor, controlînd în ultimă instanţă gradul contracţiei musculare. La dinţii restanţi migraţi spre spaţiile libere, presiunile nu se mai transmit axial, ci oblic, direcţie faţă de care parodonţiul nu are capacitate fiziologică de rezistenţă. Astfel, ţesuturile periradiculare sînt traumatizate şi dinţii se mobilizează.

Suprafeţele ocluzale înclinate devin planuri noi de ghidare a contactului dintre cele două arcade dentare, capabile să schimbe uneori toată dinamica mandibulară.

Din aceste cauze, ocluziile echilibrate glisante, după edentare, pot deveni ocluzii blocate, habituale, de ocolire a unor obstacole, putînd determina modificări permanente în toate structurile articulaţiei şi musculaturii aparatului dentomaxilar.

1. DETERMINAREA OCLUZIEI PENTRU PROTEZAREA MOBILIZABILĂ

Modificările ocluzale necorectate înainte de tratament pot influenţa şi stabilitatea protezelor parţiale. Presiunile ocluzale transmise de dinţii antagonişti în direcţie oblică asupra protezelor provoacă deplasarea lor pe cîmpul protetic iar în mişcarea lor, protezele antrenează şi dinţii restanţi de care se ancorează. Pentru obţinerea unei articulări perfecte între dinţii artificiali ai protezei parţiale şi antagoniştii lor trebuie să se evite orice obstacol care ar putea să limiteze sau să frîneze deplasările funcţionale ale

mandibulei. Trebuie ca dinţii artificiali să fie astfel aleşi şi aşezaţi, încît să permită glisarea suprafeţelor ocluzale fără nici o rezistenţă, mai ales cînd stabilizarea protezei parţiale este deficitară.

Determinarea planului de ocluzie în edentaţiile totale se face în funcţie de articulaţia temporomandibulară şi de musculatura mobilizatoare, cu care trebuie să fie în perfectă armonie statică şi dinamică; în edentaţiile parţiale, se face în primul rînd în funcţie de dinţii restanţi şi în al doilea rînd în funcţie de celelalte elemente care asigură dinamica mandibulară.

În legătură cu determinarea ocluziei la edentaţiile parţiale, Thompson afirmă: „nu este suficient să stabileşti ocluzia cu dinţii în raporturile lor statice şi pe urmă să deplasezi mandibula în diverse poziţii excentrice. Este necesar un concept dinamic pentru a realiza o ocluzie în armonia funcţională cu scheletul facial, musculatura, articulaţia temporomandibulară şi cu dinţii restanţi".

Înregistrarea ocluziei în edentaţia parţială se face pentru următoarele necesităţi:

— aşezarea modelelor preliminare în ocluzie, în vederea stabilirii planului de pregătire preprotetică prin decuspidare, amputare coronară sau acoperirea unor dinţi înclinaţi şi în inocluzie;

— confecţionarea scheletului metalic la care elementele protetice de pe suprafeţele ocluzale ale dinţilor restanţi să nu constituie puncte de interferenţă ocluzală;

— confecţionarea arcadelor dentare artificiale în ocluzie funcţională cu antagoniştii.

Uneori, determinarea ocluziei este o operaţie foarte simplă, alteori însă pune probleme atît de dificile, încît numai printr-un studiu amănunţit şi cu o experienţă clinică vastă se poate acţiona cu maximum de eficienţă. Aceasta se datoreşte variabilităţii clinice sub care se pot prezenta cele două arcade dentare după edentare.

Există situaţii în care ocluzia îşi păstrează aceleaşi raporturi de angrenaj şi articulare pe care le-a avut şi înainte de edentare, situaţie posibilă în perioada recentă a unui număr redus de dinţi din regiunea frontală sau laterală, cu păstrarea contactului între cele două arcade dentare în cel puţin trei puncte, dintre care unul frontal şi două laterale.

Alteori, într-o edentaţie mai veche, se poate modifica raportul dintre cele două arcade dentare în sens orizontal, din cauza unor obstacole determinate de înclinarea şi egresiunea unor dinţi.

Ocluzia centrică devine centrală sau habituală, deviată anterior, spre dreapta sau spre stînga. Cu această ocazie se schimbă şi raportul de articulare interdentară prin deviaţia sau reducerea ariei ocluzale. Astfel de malocluzii apar în edentaţiile intercalate din regiunea laterală.

În edentaţiile întinse, terminale şi subtotale pot să apară modificări atît ocluzale, cît şi intermaxilare.

Am arătat în capitolele anterioare posibilitatea laterodeviaţiilor mandibulare, retrognatismului şi prognatismului inferior forţat, precum şi a reducerii dimensiunii verticale. Aceste cazuri cu dezechilibru ocluzal şi

Scanned with OKEN Scanner

intermaxilar sînt destul de frecvente, rezultatul tratamentului lor depinzînd în mare măsură şi de determinarea ocluziei.

În edentaţiile terminale molare, din cauza pierderii contactului dentar intermaxilar distal, mandibula face o mişcare de basculare în axul dinţilor limitanţi, iar condilii sînt împinşi mai mult în cavitatea glenoidă prin contracţia musculaturii de ridicare a mandibulei. Consecutiv apar modificări în articulaţia temporomandibulară, unde meniscul reacţionează evident din cauza structurii sale avasculare; apar şi tulburări de tonus muscular. După vîrsta matură, aceste tulburări sînt greu de înlăturat prin tratamentele protetice, deoarece refacerea ţesuturilor este problematică, la fel şi cunoaşterea toleranţei lor la modificările funcţionale (Sicher). Măsura cea mai eficientă pentru prevenirea acestor tulburări este înlocuirea dinţilor posteriori în timpul cel mai scurt de la edentare.

Pentru confecţionarea protezei în laborator, modelul de lucru şi modelul antagoniştilor sînt fixate obişnuit într-un ocluzor, aparat care redă numai mişcarea de balama din tot complexul de mişcări ale articulaţiei temporomandibulare. De aceea, determinarea ocluziei la edentatul parţial se obţine în protetica curentă în poziţia centrică, poziţie în care se plasează şi dinţii artificiali faţă de antagoniştii lor. Poziţia de ocluzie centrică sau centrală a celor două modele se poate stabili după ghidajul intercuspidian existent între mai multe unităţi de masticaţie frontale şi laterale sau se poate stabili cu ajutorul şabloanelor de ocluzie.

Protezele construite cu modelele fixate în ocluzor trebuie să fie adaptate în cavitatea bucală prin şlefuirea punctelor de contact ocluzal prematur, pentru a corespunde în final şi mişcărilor de articulare interdentară.

Pentru edentaţiile intercalate, unde migrarea dinţilor a impus o nouă dinamică mandibulară şi mai ales pentru edentaţiile terminale, determinarea statică a ocluziei nu oferă rezultatele cele mai bune.

Determinarea grafică cu arcul facial este mai precisă, dar destul de dificilă, mai ales în transpunerea pe articulator a tuturor particularităţilor articulării.

Pentru edentaţiile parţiale fără modificări grave verticale se poate utiliza metoda de înregistrare funcţională a ariei ocluzale, cu ajutorul căreia se obţin proteze cu angrenaj şi articulare interdentară corecte de la început. Înregistrarea se face cu borduri ocluzale din ceară mai dură sau stents, fixate pe o bază stabilă, de preferat pe scheletul metalic, la care se confecţionează în prealabil şei provizorii din acrilat autopolimerizabil. Scheletul metalic cu borduri de ocluzie adaptate puţin mai înalt în ocluzie sînt purtate de bolnav 24—48 de ore, în afară de timpul maselor. Dinţii antagonişti acţionează asupra bordurilor de ocluzie în toate mişcările automatizate şi voluntare, modelînd un relief cu brazde şi creste corespunzător dinamicii articulare.

În edentaţiile terminale, valul de ocluzie lăsat cu 2 mm mai înalt determină reluarea poziţiei iniţiale a condililor ridicaţi în cavitatea glenoidă în urma basculării mandibulei, restabilindu-se astfel şi raportul corect intermaxilar. Se presupune că şi dinţii antagonişti egresaţi şi-ar ocupa o poziţie mai intimă în alveola lor, încît viitoarea proteză să funcţioneze cu

Scanned with OKEN Scanner

toate țesuturile în poziție reabilitată (fig. 218). La primul control al ariei ocluzale schițate, pe suprafața bordurii se observă punctele de contact prematur. Este necesar să se șlefuiască din antagoniști în dreptul lor și să se repete înregistrarea ocluziei funcționale pînă la obținerea suprafeței glisante maxime.

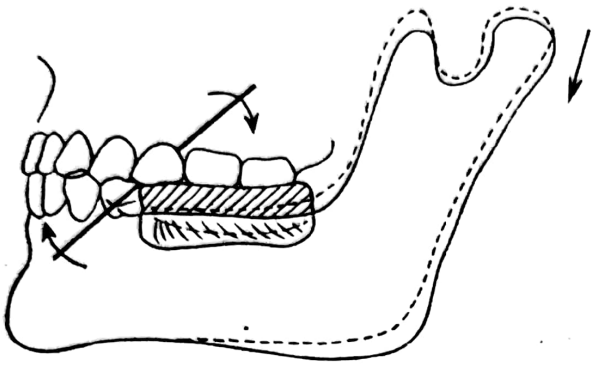

Fig. I.218. — Restabilirea raportului corect intermaxilar.

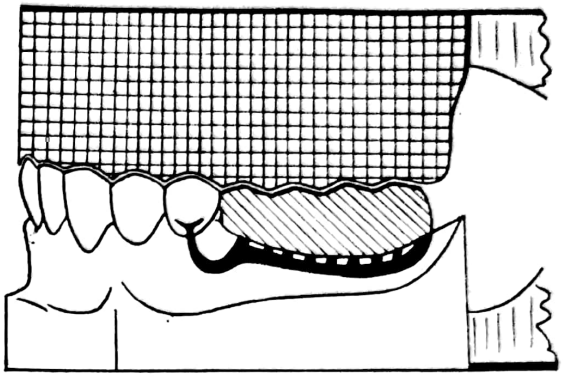

Fig. I.219. — Model antagonist funcțional.

Nu trebuie pierdut din vedere că la înregistrarea ariei ocluzale se constată de multe ori devierea mandibulei pentru ocolirea punctului de interferență traumatică, chiar dacă acest obstacol a fost înlăturat. Devierea se datorează fenomenului de „memorie musculară", cum îl numește și Applegate, rezultat al unei activități îndelungate în aceleași condiții. Bolnavul trebuie să cunoască bine scopul urmărit și să fie avertizat de ușoara înălțare de ocluzie din primele momente.

După 24 de ore de purtare a scheletului protetic cu bordurile de ocluzie se gravează în valul de ocluzie rezultatul mișcărilor în planuri tridimensionale, a dinților antagoniști. Adîncimea șanțurilor și direcția lor sînt efectuate în condiții aproape funcționale.

Folosirea acestei înregistrări de ocluzie pentru a se obține proteza cu relief ocluzal funcțional este destul de simplă și nu mai necesită alte determinări grafice și nici montarea modelelor într-un articulator complicat.

Montarea dinților în laborator se face cu modelele fixate într-un ocluzor simplu, la care sînt posibile numai mișcările de deschidere și închidere ca la o balama.

Pentru aceasta se toarnă gips tare în relieful feței ocluzale a bordurii de ocluzie și se obține un model antagonist, care se fixează în ocluzor împreună cu modelul de lucru pe care este aplicat scheletul cu șablonul (fig. 219). Modelul antagonist funcțional obținut în acest fel nu se aseamănă cu modelul morfologic al antagoniștilor. Dinții artificiali care vor realiza arcada dentară a protezei vor fi montați în contact intim cu suprafața ocluzală a modelului funcțional.

Avantajele înregistrării funcționale a ariei ocluzale sînt următoarele :

— dinții artificiali ai protezei parțiale au un relief funcțional permițînd orice mișcări mandibulare fără nici un obstacol ;

Scanned with OKEN Scanner

— condilii avansaţi în cavitatea glenoidă în urma basculării mandibulei se repoziţionează, rămînînd aşa şi după protezare ;

— contactul dintre arcada dentară artificială şi antagonişti atît în ocluzia centrică, cît şi în articulare este mult mai întins, deoarece pe model există condiţii mai bune de vizibilitate decît în gură pentru şlefuirea selectivă a contactelor primare ;

— adaptarea bolnavului cu o astfel de proteză va fi mult mai rapidă şi fără traumatisme.

În edentaţiile subtotale, determinarea ocluziei se face după metodele şi tehnicile utilizate în edentaţia totală. Nivelul planului ocluzal se stabileşte pe modelele de studiu cînd se apreciază şi pregătirile preprotetice care trebuie efectuate la dinţii restanţi. Înregistrarea ocluziei se execută cu ajutorul şabloanelor de ocluzie prin metode antropometrice, funcţionale sau grafice, după cum consideră stomatologul protezist.

La edentaţi parţiali bimaxilari este mai sigur dacă se restaurează la început una din arcadele dentare, care va fi considerată drept arcadă antagonistă integră, urmînd restaurarea celeilalte arcade mai complicată. La fel se recomandă să se procedeze şi cînd la unul din maxilare există o edentaţie totală, iar la celălalt o edentaţie parţială. În această situaţie se restaurează mai întîi arcada cu edentaţie parţială şi după aceea cea cu edentaţie totală.

Graba de a restaura protetic ambele maxilare edentate parţial cu proteze executate deodată pe ocluzor duce în final la un tratament prelungit, deoarece vor fi necesare şedinţe multe şi lungi de adaptare mecanică, iar bolnavul va fi supus la suferinţe mai mari.

Există posibilitatea corectării raporturilor intermaxilare cu ajutorul protezelor parţiale mobilizabile, dar numai în sens vertical. Se poate deci înălţa ocluzia cu aproximativ 2 mm prin proteza parţială, dar şi prin microproteze aplicate pe dinţii restanţi pentru a-i aduce în contact cu antagoniştii.

Încercările de avansare a mandibulei pentru corectarea ocluziilor distale nu dau rezultate, deoarece elementele articulare şi musculare nu se pot adapta cu atîta uşurinţă pentru a consolida noua situaţie, iar protezele prevăzute cu microplanuri înclinate, prin care să se realizeze corectarea poziţiei distale, suprasolicită dinţii restanţi de care se ancorează şi-i mobilizează într-un timp foarte scurt.

2. DETERMINAREA OCLUZIEI PENTRU PROTEZAREA FIXĂ

Pentru realizarea punţilor dentare, determinarea şi precizarea relaţiilor ocluzale se poate obţine *prin două metode*, una în care ocluzia se amprentează o dată cu toate elementele cîmpului protetic, alta în care se amprentează separat ocluzia şi cele două arcade.

Prima metodă este indicată în edentaţii reduse laterale fie pentru realizarea şi lipirea corpului de punte de elementele de agregare, fie pentru realizarea întregii construcţii dintr-o singură piesă turnată. Amprentarea ocluziei cu gips peste amprente cu inel de cupru în vederea realizării de elemente de agregare sau a întregii punţi poate crea dificultăţi prin factu-

Scanned with OKEN Scanner

rarea gipsului sau a capacelor de Kerr verde din inelele reduse la nivelul planului de ocluzie.

De asemenea în edentaţii laterale mai vechi, în care au apărut o serie de modificări ale poziţiei dinţilor, amprentarea ocluziei simultan cu tot cîmpul protetic poate favoriza basculareа mandibulei în jos şi la piesa gata se pot constata înălţări ocluzale. Metoda are avantaje pentru simplitatea ei, pentru siguranţa în laborator şi pentru economia de timp a medicului şi bolnavului.

Metoda amprentării separate a ocluziei este indicată în edentaţii mai întinse şi obligatorie în edentaţiile rezolvate prin punţi totale.

Amprentarea ocluziei se poate face cu ceară sau stents plastifiate. Amprenta cu material plastic este utilizată pentru montarea celor două modele în ocludator.

Ceara este un material deformabil şi friabil, de aceea unii specialişti introduc un strat de tifon între două foi de ceară. În acest caz, însă, grosimea cerei şi a tifonului pot împiedica închiderea arcadelor în ocluzie corectă. Pentru a evita deformarea, se recomandă reducerea lăţimii cerei în limitele lăţimii arcadei, iar grosimea ei în limitele înălţimii cuspizilor. De asemenea, ceara va fi bine răcită şi transportată în laborator în recipiente cu apă rece.

Stents-ul sau Kerr-ul verde sînt mai puţin deformabile, dar modelele de gips sînt imprecise şi îşi găsesc greu locul în amprenta ocluziei.

Pentru remedierea acestui inconvenient se va utiliza un strat de material plastic de grosime minimă, care să nu amprenteze decît strict relieful ocluzal.

Montarea modelelor în ocluzor se poate face cu ajutorul şabloanelor cu valuri de ceară, asemănător cu procedeele folosite la protezarea totală sau parţială mobilizabilă. Tehnica şabloanelor este indicată în următoarele situaţii :

— edentaţii întinse pe toată arcada unui maxilar ;

— lipsa de cel puţin trei perechi de antagonişti situate în două planuri diferite ;

— indicaţia de înălţare a ocluziei preexistente ;

— protezări similare în toate zonele şi la ambele maxilare.

Poziţia de intercuspidare maximă se poate repera prin angrenajul modelelor în cazurile de arcade cu mulţi dinţi existenţi. Precizarea poziţiei modelului de lucru faţă de cel antagonist, fără amprentarea ocluziei, necesită însă modele foarte exacte şi un control în prezenţa bolnavului pentru confirmarea relaţiei intermaxilare.

Utilizarea ocluzoarelor nu rezolvă decît poziţia de intercuspidare maximă a mandibulei, de aceea perfectarea şi individualizarea relaţiilor pe care trebuie să le aibă puntea cu antagoniştii se poate rezolva numai în cavitatea bucală la probă şi adaptarea piesei protetice.

Scanned with OKEN Scanner

Scanned with OKEN Scanner

APLICAREA PROTEZELOR PARŢIALE

Deseori, tratamente protetice bine concepute şi bine executate atît clinic cît şi în laborator nu dau rezultatele profilactice şi curative aşteptate din cauza neatenţiei din ultima fază de aplicare. Pentru aplicarea protezelor fixe şi mobilizabile sînt necesare o serie de intervenţii care urmăresc adaptarea piesei mecanice pe substratul biologic al cîmpului protetic.

Adaptarea protezelor parţiale pînă în stadiul de integrare totală în organism se face deci din punct de vedere mecanic şi biologic.

Mecanic, se urmăreşte ca proteza să aibă în stadiul final o configuraţie corespunzătoare ansamblului morfologic al aparatului dentomaxilar, cu alte cuvinte să fie precisă pe cîmpul protetic.

Biologic, se urmăreşte ca proteza în ansamblul ei să fie tolerată de ţesuturile cu care vine în contact, să refacă în condiţiile cele mai bune funcţiile aparatului dentomaxilar şi să fie admisă psihic de către bolnav. Din acest punct de vedere, adaptarea are uneori o pondere mult mai mare decît alte faze tehnice, chiar de mare precizie şi depinde de experienţa clinică a medicului.

1. ADAPTAREA PROTEZELOR PARŢIALE MOBILIZABILE

Adaptarea mecanică

Adaptarea mecanică a protezelor parţiale este considerată de multe ori ca o responsabilitate a tehnicianului dentar, care ar trebui să execute proteze extrem de precise, neglijîndu-se că relaţiile din cabinet şi condiţiile tehnice nu permit acest lucru totdeauna.

Uneori, aplicarea protezelor este într-atît minimalizată, încît este lăsată pe seama ajutoarelor medicului, sora sau tehnicianul dentar, ba, alteori, chiar în sarcina bolnavului. De multe ori nu se planifică timpul necesar pentru aplicarea protezelor şi astfel această fază este făcută în

mare grabă. Există specialişti care pretind, în necunoştinţă de cauză, că sînt necesare mai multe şedinţe pentru adaptarea mecanică a protezelor parţiale. De aceea, cînd bolnavii acuză dureri sau blocaje articulare ocluzale provocate de proteză li se răspunde greşit şi inocent : „purtaţi-o cîteva zile pentru că se adaptează între timp". Răspunsul este neştiinţific sau nesincer pentru că proteza aşa rigidă cum este, nu se poate adapta în nici un caz. Falsa adaptare nu este altceva decît modificarea histologică şi morfologică a ţesuturilor subiacente, provocată de forţe brutale, determinînd de cele mai multe ori procese patologice ireversibile. Am văzut în unele cazuri, în faza de adaptare, dinţi restanţi deplasaţi de proteză cu 2—3 mm în cîteva zile, care au devenit mobili şi s-au pierdut într-un timp mult mai scurt decît dacă bolnavul rămînea neprotezat.

Adaptarea protezelor parţiale acrilice, aşa cum sînt ele confecţionate, este destul de dificilă, pentru că metodele tehnice de laborator sînt simple dar imprecise. Protezele acrilice sînt realizate pe un model de lucru şi nu pe un model duplicat care are cîmpul protetic foliat şi deretentivizat, din această cauză aplicarea lor, este uneori imposibilă fără prelucrarea lăcaşurilor în care pătrund dinţii restanţi. În cazul edentaţiilor intercalate cu dinţii limitanţi înclinaţi trebuie să se şlefuiască toată porţiunea acrilică care pătrunde în zona retentivă a dintelui. Şlefuirea trebuie făcută cu multă răbdare, puţin cîte puţin, fiecare probă executîndu-se în acelaşi ax de inserţie. Realizarea practică a acestei operaţii este dificilă şi nesigură, cauză din care placa acrilică nu este uneori în contact intim cu dintele restant. Dacă există spaţiu între marginea protezei şi dintele-stîlp, croşetul exercită presiuni orizontale provocînd deplasarea dintelui. Efectul disortodontic apărut într-un timp redus este întovărăşit de îmbolnăvirea parodonţiului de menţinere şi pînă la urmă dintele se mobilizează şi se pierde mai devreme (fig. 220). Sînt nefavorabile şi spaţiile rezultate pe feţele proximale, deoarece protezele pot împinge dinţii în aceste direcţii cînd sînt solicitate de presiuni orizontale. Pe de altă parte, alimentele pot pătrunde la acest nivel şi irita parodonţiul marginal (fig. 221).

Fig. I.220. — Mecanismul mobilizării dintelui limitant.

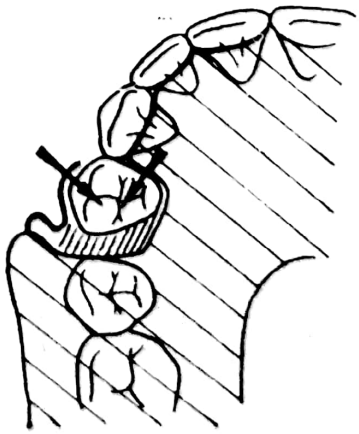

Fig. I.221. —

Scanned with OKEN Scanner

Cînd totuşi, în urma şlefuirilor exagerate au apărut astfel de spaţii, se recomandă completarea lor cu acrilat autopolimerizabil direct în gură, după ce porţiunea subecuatorială a fost completată cu ceară, stents sau gutapercă (fig. 222).

Croşetele pentru protezele acrilice sînt executate de obicei prin aprecierea vizuală a zonelor retentive şi nu prin măsurători precise cu paralelo-

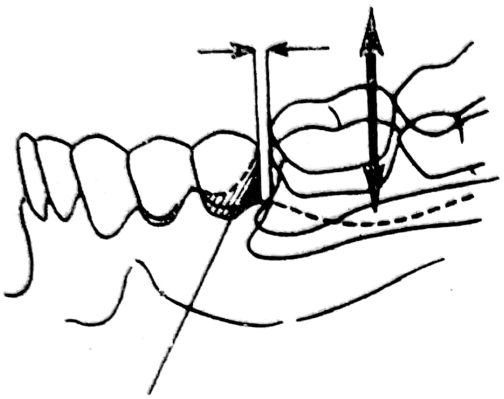

Fig. I.222.

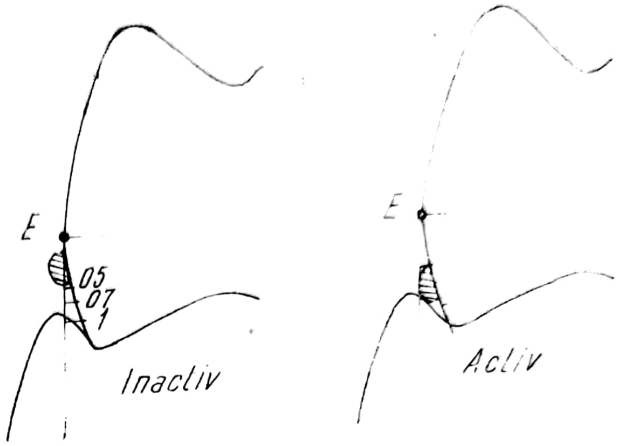

Fig. I.223. — Deplasarea verticală a braţului activ.

graful. Din această cauză, rareori, forţele degajate de ele sînt în limitele fiziologice şi frînează numai desprinderea involuntară a protezei. Controlul eficienţei acestor croşete se face numai în cavitatea bucală, prin tracţiuni exercitate cu degetul de către medicul stomatolog. În baza experienţei, croşetele se pot adapta prin deplasarea verticală a braţului activ, pînă ce va corespunde stabilizării (fig. 223).

Adaptarea mecanică a protezelor parţiale metalice este uneori mult mai uşoară, deoarece aceste piese se pot executa în laborator după cele mai precise metode. Adaptarea începe practic chiar de la proba scheletului metalic, fază obligatorie, care tehnic se desfăşoară astfel :

— se explică bolnavului ceea ce urmează, senzaţiile pe care le va avea în cursul acestei faze şi cum trebuie să le întîmpine, făcîndu-ni-l colaborator ;

— se face toaleta cîmpului protetic, mai cu seamă a locaşurilor pentru pinteni, în care se pot depune resturi alimentare şi chiar tartru, dacă a trecut mult timp de la amprentare pînă la probă ;

— scheletul se introduce în axul de inserţie stabilit la paralelograf, adică uşor înclinat spre zona edentată ;

— presiunile la inserţie se aplică pe elementele dentare, nu pe şeile terminale ale scheletului ;

— se controlează precizia contactului dintre schelet şi dinţii-stîlpi, înlăturîndu-se pelicula de salivă care poate acoperi şi masca eventualele diferenţe, mai ales la nivelul pintenilor şi al benzilor dentare ;

— se controlează ocluzia în angrenaj centric şi în articulare, deoarece elementele protetice aplicate pe dinţi o pot modifica. Cu ajutorul indicaţiilor furnizate de hîrtia de ocluzie se şlefuieşte în etape fie din grosimea

pintenului, fie din cuspizii antagoniști, pînă la eliberarea totală a mișcărilor mandibulare ;

— se controlează retenția, exercitîndu-se tracțiuni moderate pe proteză în dreptul fiecărui braț activ. Normal trebuie ca forțele de tracțiune să fie puțin mai mari decît forțele de desprindere generate de alimentele lipicioase, de gravitație sau de mobilizarea țesuturilor moi periprotetice. Retenția insuficientă se poate mări prin activarea brațelor elastice ale croșetelor. Uneori, activarea este greșit înțeleasă și aplicată, mai ales de către bolnavi, care apropie prea mult brațul elastic de dinte. Această tehnică este greșită, deoarece croșetul nu trebuie să fie în tensiune permanentă, ci numai în momentul trecerii peste ecuator. Activarea corectă în sensul măririi forței se obține numai prin coborîrea brațului elastic într-o zonă mai retentivă a coroanei dintelui, care se află mai departe de ecuator (fig. 223).

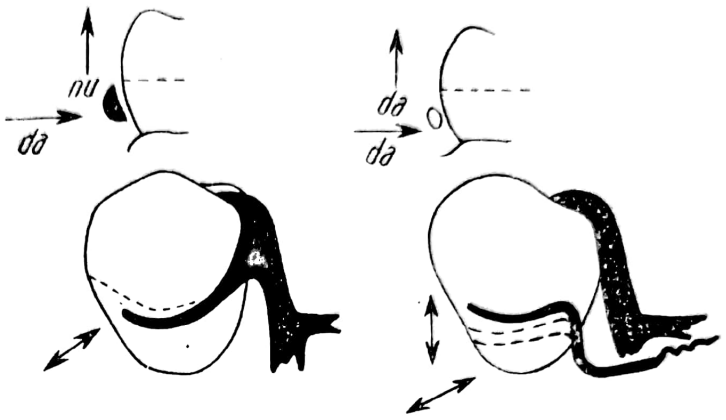

Fig. I.224.

Croșetele turnate, care au în general secțiune semirotundă, nu se pot activa în sens vertical, ci numai în sens orizontal. Croșetele din sîrmă, în schimb, pot fi activate în toate direcțiile datorită materialului trefilat în secțiune rotundă (fig. 224).

Se controlează dacă elementele aplicate în scop stabilizator își îndeplinesc funcția și dacă parodonțiul marginal și mucoasa din dreptul barelor nu sînt presate de proteză.

Uneori se întîmplă ca scheletul metalic să se aplice perfect pe model, dar nu și pe cîmpul protetic, ceea ce declanșează discuții între medic și tehnician pe seama neconcordanței. Aceste defecțiuni se datoresc unor cauze generate fie în cabinet, fie în laborator, iar precizarea lor obiectivă presupune o bună pregătire profesională și o colaborare strînsă. Astfel :

— unghiurile marginilor externe ale locașurilor create de medic în coroanele dinților-stîlpi nu pot fi reproduse identic de către tehnicianul dentar pe modelul duplicat, din cauza rezistenței scăzute a masei de ambalat, care se fracturează. Pintenii ocluzali confecționați pe un model cu margini rotunjite nu pot intra corect în locașurile cu margini unghiulare de pe dinte. Adaptarea ulterioară a pintenului pe lăcaș sau a dintelui după pinten este destul de dificilă și imprecisă ;

— cîteodată se desprinde o parte a amprentei de pe portamprentă fără să se observe cu ochiul liber, dînd naștere la deformări ale modelelor în aceste zone. Elementele protezei se aplică perfect pe model, dar nu în aceeași măsură și în cavitatea bucală ;

Scanned with OKEN Scanner

— cînd intervalul de la amprentare pînă la proba scheletului se prelungeşte prea mult fie din cauza bolnavilor, fie a laboratorului, este posibil ca în acest timp să apară migrări dentare care pot schimba configuraţia cîmpului protetic; datorită acestui fapt, scheletul confecţionat cu mare precizie nu mai corespunde noii situaţii;

— uneori, cu ocazia îndepărtării amprentei sau din neatenţie se poate fractura modelul la nivelul mai multor dinţi care, dacă sînt lipiţi cu mici deviaţii, pot face ca scheletul să fie adaptat precis pe acest model, dar nu şi pe cîmpul protetic;

— există situaţii în care imprecizia scheletului se poate constata şi pe model, atunci cînd metalul a suferit o contracţie mare sau cînd scheletul a fost deformat cu ocazia dezambalării, prelucrării sau a lustruirii.

Presupunînd că scheletul metalic a fost perfect la probă nu se exclude posibilitatea impreciziei după confecţionarea şeilor acrilice. Defecţiunile pot apărea pe suprafaţa mucozală a şeilor din acrilat, la marginile şeilor şi la nivelul suprafeţei ocluzale a dinţilor artificiali.

Adaptarea şeilor începe cu netezirea suprafeţei mucozale unde, la o inspecţie atentă, se pot descoperi proeminenţe rezultate din cauza golurilor de la suprafaţa modelului.

Marginile şeilor pot fi uneori prea mult extinse peste mucoasa mobilă, deoarece amprentele în edentaţia parţială sînt în general statice, nu urmăresc modelarea marginilor în scopul realizării succiunii. În aceste cazuri, marginile trebuie reduse cu grijă pînă la limitele mucoasei fixe, pentru a se evita decubitusurile supărătoare pentru bolnav, mai ales în faza de adaptare. Depistarea zonelor din mucoasa împovărată se poate face cu paste indicatoare, aplicate pe faţa mucozală a şeilor. Pe locurile unde pasta este ştearsă, proteza exercită presiune prea mare, putînd strivi ţesuturile. Din aceste zone se reduce cu o freză pînă cînd pasta indicatoare, aplicată din nou, rămîne în strat uniform.

Zonele de decubit mai frecvente apar la maxilar, în dreptul tuberozităţilor, crestelor zigomatoalveolare, frenului şi acolo unde sînt proeminenţe osoase rezultate după extracţii recente. La mandibulă apar în dreptul premolarilor, versantului lingual al crestei milohioidiene, crestei oblice externe, tuberculului piriform, frenului buzei şi al limbii. Aceste imprecizii tehnice sînt cu atît mai grave, cu cît amprentarea a fost mai puţin precisă.

Adaptarea ocluziei dinţilor artificiali este obligatorie, deoarece protezele parţiale sînt executate în laborator cu modelele fixate în ocluzor, putînd fi corecte în angrenaj static, dar în nici un caz în articulare.

Există teorii greşite care susţin că la protezele cu sprijin mucozal, ocluzia trebuie să fie mai înaltă cu aproximativ 1 mm, motivîndu-se că după 2—3 zile de la aplicare, protezele se înfundă şi dinţii restanţi ajung în contact corect. În aceste cîteva zile, toată sarcina ocluzală se transmite numai prin dinţii artificiali asupra osului, provocîndu-i astfel o atrofie marcată şi rapidă.

După părerea noastră, ocluzia trebuie perfectată de la început pentru a se asigura funcţionalitatea protezei în condiţii cît mai fiziologice.

Scanned with OKEN Scanner

Dacă totuşi pe parcurs apare atrofia crestei alveolare, proteza poate fi condiţionată prin rebazare.

Ajustarea ocluziei se face în mod curent prin şlefuirea punctelor ocluzale de contact prematur marcate cu ajutorul hîrtiei de articulare, pînă se deblochează mişcările mandibulei în toate sensurile. Se mai poate folosi ceara ocluzală moale, strînsă între arcadele dentare, indicînd locul de interferenţă maximă după gradul de transparenţă. Jankelson recomandă ca zonele în care ceara indicatoare a fost strivită de antagonişti să se marcheze cu creionul rezistent la apă, apoi să se reducă prin şlefuire fină, repetată de mai multe ori.

Există şi un indicator Kerr, adeziv numai pe partea care se lipeşte de arcada artificială şi se toceşte în dreptul contactului maxim.

Skinner recomandă ca proba cu indicatorul să se facă în condiţii cît mai funcţionale, mestecînd o banană, aliment care nu afectează ceruirea suprafeţelor ocluzale.

Kyes se orientează în retuşele ocluzale executate după o amprentă a ocluziei din alginat sau silicon care, prin transparenţă indică punctele de interferenţă.

E. Costa pune un accent deosebit pe simţul ocluzal în prelucrarea finală a ocluziei. În acest scop, bolnavul este instruit asupra mişcărilor pe care trebuie să le facă şi asupra senzaţiilor pe care le va avea în contactele premature. Bolnavul, astfel avertizat, poate indica cu mare precizie dintele şi cuspidul care vine primul în contact cu antagoniştii, cînd arcada mandibulară se apropie de cea maxilară foarte încet. Controlul se repetă după fiecare şlefuire pînă ce bolnavul simte contacte multiple în toate mişcările mandibulare.

Cînd se aplică proteze antagoniste, se consideră drept arcadă naturală cea cu mai mulţi dinţi naturali şi se adaptează proteza antagonistă după aceasta.

La protezele terminale, la care s-a înregistrat funcţional aria ocluzală, nu se face nici un retuş, cu toate că arcadele dentare sînt la început în uşoară supraocluzie. Aceasta se corectează în cîteva zile de la sine, prin repoziţionarea condililor în cavitatea glenoidă.

Imprecizia ocluzală a protezelor finite apare în următoarele situaţii:

— cînd modelul de lucru şi scheletul metalic se găsesc într-una din jumătăţile tiparului, iar dinţii artificiali în cealaltă jumătate, iar cele două părţi nu au fost strînse suficient în momentul polimerizării ducînd la înălţarea ocluziei;

— în cazul protezelor scheletate terminale la care extremitatea distală a şeii metalice a fost împinsă în tipar, spre model în momentul îndesării acrilatului, pentru că nu s-au luat măsurile necesare frînării basculării scheletului. Proteza gata, basculează pe cîmpul protetic şi înalţă ocluzia (fig. 225). Defecţiunea

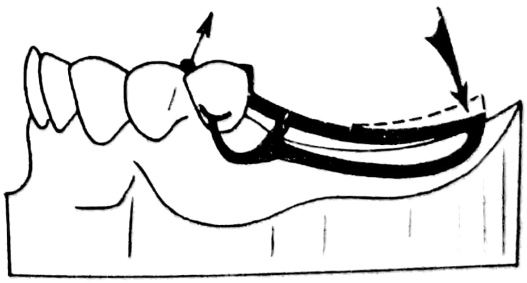

Fig. 225. — Bascularea şeii terminale metalice fără stop distal.

Scanned with OKEN Scanner

se evită dacă sub şeaua terminală în tipar există un stop metalic sau acrilic şi se rezolvă la protezele gata numai prin rebazarea şeilor terminale.

La arcadele dentare artificiale confecţionate în tipar cu val nu există deficienţe de ocluzie.

După şlefuirea suprafeţelor ocluzale în vederea adaptării trebuie să se facă remodelarea lor anatomică cu şanţuri şi cuspizi, pentru a se asigura eficienţa masticatoare în zdrobirea şi triturarea alimentelor.

Ajustarea ocluziei pentru a corespunde static şi dinamic cere multă răbdare, atenţie deosebită, ca şi concursul bolnavului.

După adaptarea mecanică, protezele trebuie să se întindă strict în limitele funcţionale ale cîmpului protetic, inserţia şi dezinserţia voluntară să se facă cu uşurinţă, iar în momentul ocluziei, presiunile să fie uniform dispersate pe toţi dinţii.

Adaptarea biologică

În restaurarea edentaţiei parţiale ca în orice tratament medical, mai ales cînd se folosesc proteze mobilizabile, concursul bolnavului poate avea un rol hotărîtor în reuşita tratamentului.

Pentru a face din bolnav un colaborator preţios, trebuie să i se prezinte în decursul tratamentului o serie de amănunte asupra protezei parţiale pe care o va purta. Altfel, va fi surprins în stadiul final al tratamentului de volumul mare al protezei, de lipsa de confort, de greutatea în vorbire din primele zile, de ineficienţa masticatoare iniţială, eventual de durerile apărute şi de senzaţia de vomă. Aceste deficienţe trecătoare necunoscute de bolnav de la medic sînt totdeauna considerate ca defecţiuni tehnice sau puse pe seama nepriceperii medicului.

Dacă bolnavul este prevenit asupra acestor inconveniente de început ale protezării mobilizabile, va accepta mai uşor indicaţiile noastre în vederea adaptării. Este bine să nu se dea niciodată asigurări ferme asupra duratei dificultăţilor de adaptare, deoarece aceasta este variabilă, în funcţie de tratament, dar şi de comportamentul fiecărui bolnav în parte.

Deficienţele de vorbire dispar în cîteva zile, mai ales cînd în realizarea protezei s-au luat măsuri pentru asigurarea spaţiului necesar limbii, iar elementele de legătură plasate pe bolta palatină au fost orientate simetric.

În momentul examenului şi al elaborării planului de tratament, bolnavul se află în faza cea mai receptivă pentru a înţelege avantajele şi pericolele fiecărei alternative terapeutice propuse de medic. Este total greşită părerea că medicul nu trebuie să dezvăluie bolnavului anumite detalii legate de tratament. Bolnavii curioşi din fire se informează peste tot, uneori din surse greşite, care-i fac de multe ori ostili acţiunii noastre. Deseori, bolnavii nepreveniţi asupra inconvenientelor protezelor parţiale reacţionează zgomotos şi renunţă să le poarte de la prima vedere. Nu întrevăd şi nici nu acceptă capacitatea personală de adaptare şi nici ideea complicaţiilor la care se expun nepurtîndu-le.

După adaptarea mecanică perfectă a protezei, bolnavul trebuie să fie instruit asupra funcţionalităţii protezei şi asupra sarcinilor care-i revin pentru întreţinerea ei în condiţii bune.

Scanned with OKEN Scanner

Se explică apoi bolnavului mecanismul de inserţie şi dezinserţie a protezei care trebuie să se facă cu multă răbdare, prin tracţiuni blînde, totdeauna într-o anumită direcţie. Croşetele divizate trec peste ecuatorul dintelui-stîlp, printr-o mişcare combinată, de ridicare şi înlăturare, mişcare pe care bolnavul trebuie s-o facă întocmai. Aplicarea protezelor cu pinteni ocluzali se va face numai după ce locaşurile au fost curăţite de resturi alimentare. Proteza se introduce pe cîmpul protetic prin percuţii digitale aplicate pe toate elementele ei şi nu se împinge şi strînge cu antagoniştii aşa cum fac mulţi bolnavi grăbiţi.

Igiena protezei este obligatorie după fiecare masă şi înainte de culcare. Multe proteze se defectează, pentru că bolnavii nu au fost instruiţi sau pentru că nu au acordat atenţia cuvenită igienei şi din această cauză unele calităţi ale tratamentului, pentru care medicul a făcut eforturi mari să le obţină, s-au pierdut.

Suprafeţele ascunse ale protezei rămîn adesea necurăţate la bolnavii mai nervoşi sau la cei în vîrstă cu tulburări de vedere, care fac igiena bucală în cadrul igienei generale, fără ochelari.

Unii bolnavi exagerează curăţirea utilizînd pentru aceasta prafuri detergente de uz casnic, care provoacă abraziunea suprafeţelor din acrilat.

Igiena corectă a protezelor parţiale se poate face mecanic, cu o perie mai moale şi pastă de dinţi sau săpun, ori într-o soluţie detergentă preparată cu apă caldă în care le cufundă pentru 10—15 minute. Soluţiile detergente sînt avantajoase, deoarece curăţă egal toate suprafeţele, nu abrazează, evită scăparea din mînă cu posibilitatea de fracturare şi nu afectează din timpul igienei generale.

Soluţiile detergente se pregătesc de fiecare dată cînd se întrebuinţează. Înainte de aplicare în cavitatea bucală, protezele se spală sub un jet de apă.

Pentru îndepărtarea tartrului de pe proteză se recomandă scufundarea lor într-o soluţie slabă de acid acetic (2 linguri de oţet la un pahar cu apă călduţă), în care se lasă o noapte pe săptămînă. Tartrul nu va fi îndepărtat de către bolnav prin zgîrierea cu cuţitul, deoarece în acest fel pe proteză rămîn suprafeţe rugoase care favorizează mai mult depunerea lui. Este bine ca protezele din acrilat să fie lustruite în laborator, la cel puţin 6 luni, atît pentru păstrarea igienei, cît şi pentru a se împiedica aderenţa alimentelor lipicioase şi a tartrului.

Igiena bucală a edentatului protezat este legată de obiceiurile pe care bolnavul le-a avut în decursul timpului. După aplicarea protezei, însă, igiena bucală trebuie să fie riguros făcută. Bolnavul trebuie avertizat de la început că tratamentul protetic depinde în mare măsură de rezistenţa dinţilor restanţi şi că igiena constituie una din măsurile de profilaxie contra cariilor şi a parodontopatiilor.

Pentru aceasta, dinţii se spală cu o perie şi cu pastă pe toate feţele lor după fiecare masă, cu insistenţă la nivelul locaşurilor, unde de obicei stagnează resturile alimentare.

Se recomandă control stomatologic la 3—4 luni, pentru depistarea eventualelor carii, pentru detartraj şi, dacă este cazul, pentru tratament antiinflamator la nivelul parodonţiului marginal.

Scanned with OKEN Scanner

Protezele parţiale se poartă şi în timpul nopţii? Este o întrebare pusă deseori de bolnavi, la care există mai multe răspunsuri în funcţie de condiţiile fiecărui caz în parte: *nu vor purta protezele noaptea*, bolnavii care prezintă hipersensibilitate faţă de materialul acrilic, bolnavii care acuză o tensiune permanentă însoţită de tulburări nervoase, fenomene ce dispar o dată cu îndepărtarea protezei, cînd proteza a declanşat o stare de contracţie de tipul bruxismului şi cînd există pericol de carii. Îndepărtarea protezelor din gură pe timpul nopţii este acceptată din punct de vedere biologic, pentru că permite relaxarea ţesuturilor subiacente; *poartă protezele şi noaptea*, bolnavii tineri cu edentaţii frontale, precum şi cei care au tulburări psihice cauzate de edentaţie. Uneori, în bruxism, cînd dinţii restanţi sînt reduşi ca număr, protezele parţiale purtate şi noaptea contribuie la imobilizarea dinţilor şi la dispersarea presiunilor pe un cîmp cît mai extins. Vor mai purta proteza noaptea şi bolnavii cu proteză totală maxilară, cei cu proteză parţială terminală mandibulară. Dacă nu s-ar purta proteza terminală, dinţii anteriori inferiori ar presa asupra protezei superioare numai în regiunea frontală, provocînd bascularea ei. Din cauza basculării s-ar produce atrofia exagerată numai la nivelul crestei alveolare frontale. În concluzie: se poartă ambele proteze sau nici una.

După aplicarea protezelor, controlul tratamentului trebuie să se facă sistematic, pentru a se putea urmări adaptarea în timp şi dacă s-a stabilit un echilibru între proteză şi cîmpul protetic.

După aplicarea protezelor bolnavului i se va explica necesitatea controlului şi obiectivele urmărite, pentru ca el să devină un colaborator conştient. Trebuie să ştie de exemplu că pot să rămînă puncte de interferenţă ocluzală sau că pot să apară la scurt timp decubitusuri, iar mai tirziu se va produce atrofia crestelor alveolare urmată de instabilitatea protezelor cu sprijin mixt şi că aceste deficienţe trebuie rezolvate numai de către medicul stomatolog.

Presupunînd că proteza a fost adaptată corect la ultima şedinţă, se mai recomandă un control la 3 zile şi la 3 luni, pentru că uneori cîmpul protetic rezistă la noile sarcini, dar de cele mai multe ori cedează şi este necesară o recondiţionare a protezei.

Se susţine pe bună dreptate că nici un alt grup de bolnavi trataţi protetic nu necesită atîtea controale periodice, ca edentaţii parţial restauraţi cu ajutorul protezelor mobilizabile.

Rebazarea şeilor terminale este aproape obligatorie după 2—3 luni de la aplicarea protezei cu sprijin mixt.

Înfundarea şeilor se face treptat, încît majoritatea bolnavilor nu simt aceste modificări, de aceea rebazarea nu se face pe baza simptomelor subiective, ci pe baza examenului obiectiv al stabilităţii protezei. Înfundarea se manifestă obiectiv prin depărtarea de dinţi a elementelor de stabilizare. De asemenea, este posibil să apară un spaţiu de inocluzie între arcadele dentare artificiale şi antagonişti, fapt care se datorează uneori şi abraziunii exagerate a dinţilor de acrilat.

Rebazarea se face fie în laborator, după o amprentă a şeilor terminale, fie în cabinet cu acrilat autopolimerizabil.

Scanned with OKEN Scanner

Atît rebazarea prin amprentare, cît și rebazarea directă nu se execută în ocluzie, deoarece trebuie să se asigure un contact corect al elementelor de stabilizare cu dinții restanți.

2. APLICAREA PUNȚILOR

Aplicarea punților constă din adaptarea și cimentarea lor.

Adaptarea punților

După lipirea în laborator a corpului de punte de microprotezele de agregare urmează faza clinică de probă în cavitatea bucală. În cazul punților metalice, după adaptarea mecanică, se cimentează provizoriu sau definitiv. În cazul punților fizionomice, este necesară o probă în plus, înaintea aplicării materialului fizionomic.

Introducerea punții în poziție corectă este prima problemă și aceasta depinde de corectitudinea fazelor anterioare clinice și de laborator, adică de pregătirea paralelă a dinților, amprentarea precisă, reconstituirea corectă a amprentei (în cazul gipsului) cu poziționarea elementelor de agregare, turnarea modelului și în special lipirea corpului de punte.

— La punțile mici cu 2 stîlpi din zona laterală și agregate prin coroane de înveliș, inserția punții se face în general ușor. Totuși, deficiențe de paralelism legate de divergența bonturilor la maxilar și convergența lor la mandibulă pot împiedica intrarea punții în ax vertical. În acest caz, introducerea se poate face oblic, întîi pe bontul distal la mandibulă și pe cel mezial la maxilar, apoi, printr-o mișcare de rotație-translație, puntea „alunecă" în poziție corectă. Uneori, aceste introduceri oblice se fac și în sens orovestibular la mandibulă și vestibulooral la maxilar, în funcție de înclinarea dinților. Aceste tentative pot să nu se încheie cu introducerea punții, din cauza unor erori mai grave de paralelism. În acest caz este necesar să se execute șlefuiri discrete din muchiile bonturilor, pentru a crea pante pe care să alunece puntea în timpul presiunii de introducere. Șlefuirile nu trebuie să se facă la mai mult de 2 mm de colet, pentru a nu desființa închiderea marginală a coroanei. Șlefuirea se execută cu discuri sau pietre, de obicei pe peretele meziolingual al molarului inferior sau distovestibular al celui superior (fig. 226).

— La punțile agregate prin coroane de substituție, în afara tatonării pe model și apoi în gură a direcției favorabile de inserție, se poate șlefui la nevoie din grosimea pivoților, la vîrf și în bizou sau din lungimea pivoților voluminoși. Se mai admit șlefuiri din muchiile bontului radicular, dar în nici un caz nu se va lărgi canalul radicular pentru a nu slăbi pereții rădăcinii.

— Punțile agregate prin coroane parțiale și încrustații intracoronare trebuie să se insereze cu precizie dacă pregătirea dinților s-a făcut corect. Încercările de adaptare sînt dificile și sortite eșecului, deoarece există pericolul anulării retentivităților microprotezelor, fapt care ar duce la decimentare sau la pierderea închiderii marginale și deci la apariția cariei dentare. În unele cazuri se pot depista margini ale microprotezelor



care depășesc zonele pregătite pe dinte și care dacă se îndepărtează cu mari precauții permit introducerea punții.

— Punțile agregate prin pinlay trebuie să intre precis, adaptarea lor practică nu există, deoarece precizia pregătirilor și amprentarea tre-

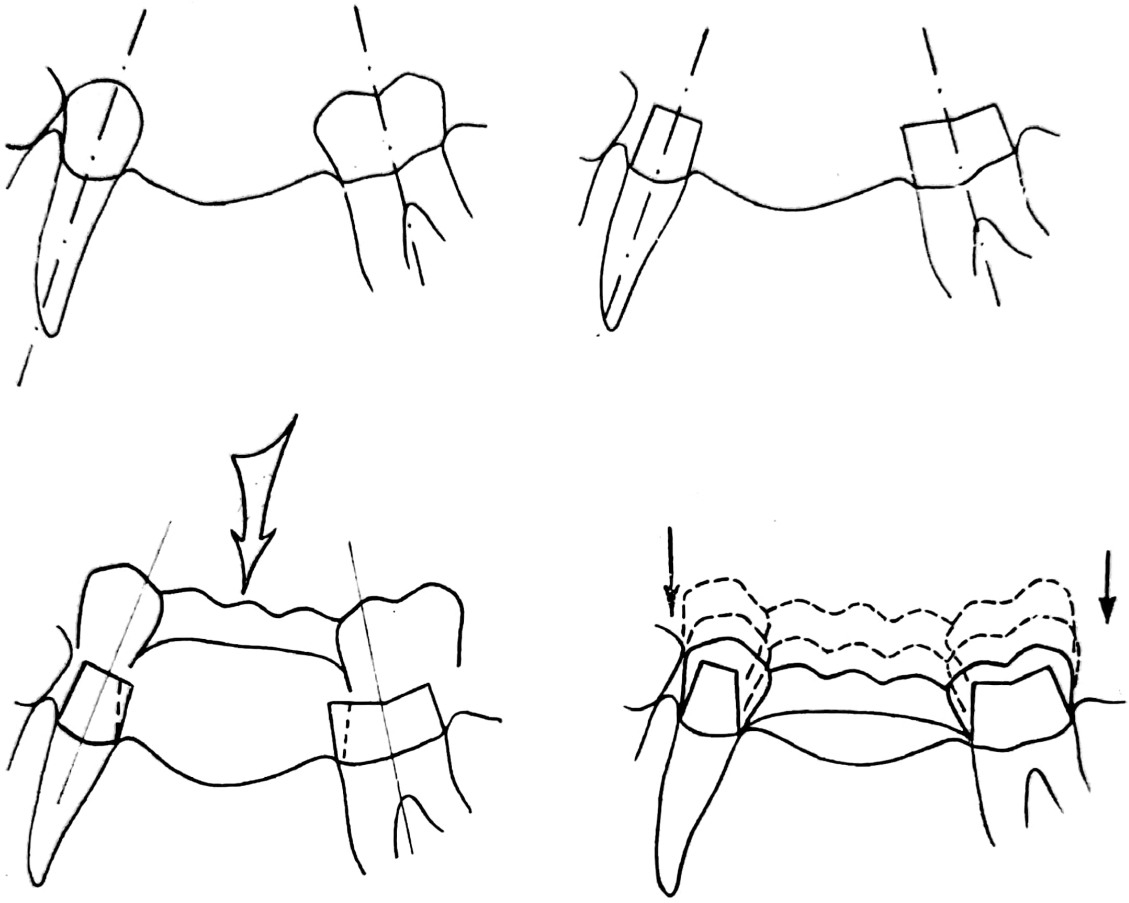

Fig. I.226. — Șlefuirea mușchiilor neparalele.

buie să garanteze actul final. Inserția punții trebuie atent considerată și folosite toate probele posibile și toate tentativele pentru introducere. În cazul cînd puntea s-a angajat, dar nu intră complet, este admisă lovirea cu un ciocan de corn prin intermediul unui dorn de lemn, dar procedeul trebuie folosit cu atenție, pentru a evita traumatismele sau chiar fracturile de dinți. Zgomotul sec la lovitura de ciocan semnifică așezarea completă a elementului de agregare.

— Punțile cu 3 dinți-stîlpi pot prezenta dificultăți mai mari la introducere, bontul intermediar fiind de obicei cel care împiedică așezarea corectă a microprotezei. Dacă bontul intermediar este insuficient de paralel, poate fi șlefuit conform tehnicii descrise, iar puntea poate fi aplicată corect.

Punțile totale necesită multă atenție și experiență la inserție și mai ales la descoperirea zonelor de basculare. Uneori, puntea pare introdusă, elementele de agregare sînt corect plasate pe dinți, dar la presiuni pe

Scanned with OKEN Scanner

corpul de punte se constată o arcuire a piesei metalice, care nu cedează nici la ciocăniri şi nici la presiuni. În aceste cazuri este indicată dezlipirea parţială a elementelor de agregare şi solidarizarea fragmentelor. Pentru a evita aceste dificultăţi, unii autori recomandă ca puntea totală să fie probată în două fragmente, care să fie solidarizate provizoriu în cavitatea bucală ca abia în final, prin lipire, să fie obţinută puntea întreagă.

Dezlipirea corpului de punte de elementele de agregare este indicată numai dacă după epuizarea tuturor manoperelor descrise mai sus, inserţia punţii este imposibilă.

Dezlipirea poate fi executată complet sau numai parţial, în funcţie de zona unde simţul clinic indică o piedică în introducerea ei. Dezlipirile repetate, urmate de relipiri, pot provoca topirea parţială a microprotezelor sau a corpului de punte, mai ales cînd sînt concepute fizionomic. În cazul dezlipirii tuturor elementelor de agregare, acestea se reintroduc separat în cavitatea bucală, se recontrolează adaptarea lor pe bonturi şi se amprentează din nou pentru lipirea corpului de punte.

Punţile turnate dintr-o singură bucată se inserează fără dificultăţi dacă toate fazele anterioare, clinice şi tehnice, s-au executat corect. Incorectitudini discrete de paralelism mai pot fi corectate prin şlefuirea muchiilor neparalele ale bonturilor. Puntea intrată trebuie să prezinte o bună stabilitate pe bonturi, demonstrată prin retenţie la încercarea de a o îndepărta de pe cîmpul protetic. O punte care cade sau este ridicată cu mare uşurinţă va fi refăcută de la început. Dezlipirea punţii nu este posibilă, iar dacă puntea nu intră va fi necesară refacerea completă după o nouă amprentare.

Adaptarea la colet a elementelor de agregare trebuie prefectată, deoarece acestea nu au fost adaptate ca în metoda cealaltă. Coroanele lungi vor fi scurtate şi se va acorda o atenţie deosebită zonei papilei interdentare pentru a evita introducerea marginii coroanei prea adînc în sacul gingival şi pentru a o elibera de compresiunea corpului de punte. Elementele de agregare scurte constituie o eroare care nu poate fi corectată şi puntea se va executa din nou în întregime.

Controlul ocluziei

Controlul şi perfectarea ocluziei este al doilea obiectiv al adaptării punţilor, deoarece mai ales la nivelul corpului de punte pot apărea contacte premature sau blocaje intercuspidiene. După ce puntea a fost complet introdusă şi s-a verificat adaptarea elementelor de agregare, bolnavul este determinat să închidă în poziţie de intercuspidare maximă. Prin repetarea lentă a acestei mişcări verticale, bolnavul va fi solicitat ca prin simţul său ocluzal să precizeze existenţa şi chiar sediul contactelor premature. În unele cazuri, medicul stomatolog poate observa direct, cu ochiul, contactele grosolane între relieful ocluzal al corpului punţii şi antagonişti, după care va şlefui cu o piatră excesul ocluzal. Pentru evitarea unor greşeli, este de preferat să se utilizeze indicatoare de precizie de tipul hîrtiei de articulaţie sau al cerii de ocluzie. După îndepărtarea contactelor premature din poziţia de intercuspidare maximă, bolnavul este invitat să execute cîteva mişcări de închidere rapide, în timp ce indexul medicului palpează vestibular corpul de punte şi antagoniştii, pentru a

Scanned with OKEN Scanner

constata dacă se mai simt şocurile ocluziei şi dacă mai este necesară o nouă înregistrare a contactelor premature.

După rezolvarea contactelor premature la mişcări verticale, bolnavul va executa mişcări excentrice mandibulare, limitate de marginile incizale şi vestibulare ale arcadei superioare, pentru a verifica libertatea mişcărilor orizontale ale mandibulei. În special în cazul ocluziilor adînci şi în cele cu abraziune este necesară echilibrarea foarte atentă a ocluziei orizontale.

Bolnavii cu ocluzii adînci, deşi nu fac multe mişcări excentrice, execută totuşi propulsia. Forţele de masticaţie în acest caz se aplică în general pe pante înclinate, care creează forţe orizontale cu efecte nocive asupra parodonţiului dinţilor-stîlpi. Un astfel de blocaj unilateral, provocat de corpul de punte modelat nefuncţional şi nerectificat la proba punţii, concentrează toate forţele orizontale asupra dinţilor-stîlpi ai punţii, mobilizîndu-i în scurt timp.

Bolnavii cu abraziune, prin mişcările intense de frecare caracteristice, vor semnaliza mult mai uşor obstacolul produs de punte la mişcările orizontale şi intervenţiile asupra reliefului ocluzal vor fi mai multe. Pentru a evita perforarea sau subţierea corpului de punte, în special a celor fizionomice de tipul casetelor, şlefuirea punctelor marcate de hîrtia indicatoare se va face cu pietre de dimensiuni mici, strict localizate şi de intensitate mică.

După corectarea perfectă a ocluziei, se poate trece la lustruire, cimentare sau completarea punţii cu materiale fizionomice, de la caz la caz. Justificarea faptului că finisarea ocluziei trebuie făcută în cavitatea bucală constă din bine cunoscuta axiomă după care, „cel mai bun articulator individual este însăşi aparatul dentomaxilar al bolnavului", iar ocluzoarele obişnuite redau numai poziţia de intercuspidare maximă, insuficientă pentru o proteză care să asigure libertatea mişcărilor individuale ale bolnavului.

Problemele fizionomice caracterizează în primul rînd punţile, parţial sau total fizionomice, care necesită o probă cu scheletul metalic şi alta după aplicarea materialului fizionomic.

Proba scheletului metalic, înainte de aplicarea materialului fizionomic, necesită în unele cazuri adaptări sau modificări în funcţie de tipul de punte.

Astfel, corpul de punte compus din casete trebuie să îndeplinească condiţii de fizionomie şi rezistenţă, în sensul de a permite ca faţetele de acrilat sau porţelan să aibă volum şi aspect cît mai natural şi în acelaşi timp să fie asigurate împotriva uzurii şi accidentării în momentul masticaţiei. În vederea realizării acestor obiective, casetele trebuie să îndeplinească următoarele condiţii :

— să fie la nivelul curburilor vestibulare şi sagitale ale arcadei, iar depăşirea ramelor metalice în sens vestibular sau ocluzal să fie îndepărtată prin şlefuire ;

— să se realizeze o împărţire corectă a spaţiului pentru viitoarele faţete, deoarece materialul fizionomic nu poate corecta deficienţele casetei metalice ;

— rama protectoare a fațetelor trebuie să fie suficient de groasă (0,5—1 mm) și să protejeze fațeta în mișcările de masticație, mai ales în ocluziile adînci și în ocluziile abrazive. În același timp trebuie să fie cît mai puțin vizibilă în timpul fonației și rîsului. Limita între fizionomie și rezistență este bineînțeles indicată de medicul stomatolog, în funcție de ocluzie și pretențiile bolnavului.

Punțile de tipul semicasetă sau cupă, ridică mai puține probleme fizionomice, deoarece structura metalică nu este vizibilă.

Adaptarea acestor proteze este legată de corectările ocluzale la nivelul prelungirilor metalice executate pentru limitarea abraziunii acrilatului. Totuși, bonturile și ramele metalice trebuie să fie poziționate exact în centrul spațiului dintelui absent, pentru ca volumul materialului fizionomic să fie egal repartizat și astfel efectul estetic al culorii și rezistența să fie maxime.

Punțile total fizionomice, cu elemente intermediare formate din bonturi metalice care se vor acoperi cu coroane acrilice sau ceramice, vor fi controlate în ceea ce privește repartiția exactă a bonturilor, astfel ca stratul fizionomic să fie egal în toate sensurile și aspectul și rezistența, mai ales ocluzală, să fie asigurate.

O intervenție cu caracter fizionomic trebuie executată la punțile metaloacrilice agregate prin coroane de substituție și constă din șlefuirea capei dispozitivului radicular, pe versantul vestibular, pînă cînd aproape dispare sub nivelul festonului gingival. În acest fel, fațeta acrilică care va acoperi metalul capei va avea grosimea necesară rezistenței și culoarea va fi redată exact. La punțile metaloceramice sau cu fațete ceramice prefabricate, această problemă se va rezolva încă de la proba și adaptarea dispozitivelor radiculare, deoarece șlefuirea metalului ar produce inexactități ale elementelor ceramice.

Proba punții complet terminată cu elementele fizionomice lustruite trebuie verificată în ceea ce privește culoarea și forma dinților artificiali.

Culoarea trebuie să corespundă în comparație cu dinții vecini, cu excepția cazurilor cînd aceștia sînt mortificați sau prezintă o culoare diferită de a celorlalți dinți naturali. De asemenea, diferitele gradații de culoare care deosebesc marginea incizală de colet și care nu sînt corect realizate vor fi discutate cu bolnavul și tehnicianul dentar. În cazul unor neconcordanțe obiective, se va recomanda schimbarea de culoare, operație simplă pentru acrilat, dar complicată pentru materialele ceramice. Problema cea mai dificilă este existența unor dinți vecini cu aspect transparent, care poate fi reprodus numai pe punți cu coroane fizionomice aplicate pe bonturi și parțial de corpul de punte, semicasetă. În special, casetele cu fațete acrilice în zona anterioară nu permit realizarea unei transparențe cu aspect natural, din cauza volumului redus al fațetei.

Materialele ceramice sub formă de fațete prefabricate sau arse direct în casete pot realiza orice culoare datorită structurilor opace subiacente.

Modelarea cu aspect morfologic identic sau asemănător dinților naturali este o problemă care trebuie luată în considerație și este mai dificil de rezolvat în cazurile cu spațiu necorespunzător. Intervențiile posibile se referă la modelaje prea globuloase vestibular sau oral, la lipsa

Scanned with OKEN Scanner

individualizării incizale, la nivelul şi forma planului ocluzal, în special în zona anterioară. În cazul unor plusuri de material, acestea se pot îndepărta cu uşurinţă în cazul acrilatului, cu ajutorul unor freze şi pietre, evitînd ca substratul metalic să devină vizibil şi nici să se subţieze exagerat masa acrilică, în special în zonele incisivoocluzale. Şlefuirea materialelor ceramice este dificilă, deoarece acestea sînt casante, sensibile la temperatură şi se pot fractura sau fisura. Şlefuirea trebuie făcută cu pietre fine, de preferinţă diamantate, sub jet de apă şi cu blîndeţe.

Îndepărtarea unui strat exagerat de material poate modifica culoarea, prin apariţia unor straturi subiacente. În sfîrşit, îndepărtarea unui strat superficial din materialul ceramic necesită un nou glasaj, deoarece rămîn pori care vor reţine lichidele bucale.

Acrilatul poate fi relustruit în laborator în condiţii corecte, după netezire şi finisare în cavitatea bucală.

Corpurile de punte complet metalice sînt plasate de obicei în zone invizibile, totuşi sînt situaţii clinice cînd pot fi vizibile la unii bolnavi cu fante bucale exagerate. În sfîrşit, în cazurile de intoleranţe la substanţele acrilice şi în absenţa materialelor ceramice, se execută corpuri de punte metalice chiar în zona vizibilă a arcadei dentare. Aceste situaţii impun un modelaj cu o morfologie foarte exactă a intermediarilor metalici, mai ales în ceea ce priveşte volumul lor în sens meziodistal.

Rezistenţa este o calitate foarte importantă a piesei protetice, aşa cum reiese din cele discutate anterior. Medicul stomatolog va verifica dacă profilul punţii şi zona de lipire îndeplinesc condiţii de siguranţă. Totuşi, rezistenţa scheletului metalic al punţii şi al sistemului fizionomic compus din metal şi material fizionomic este rezultatul activităţii din laborator. Medicul stomatolog trebuie să creeze în cavitatea bucală spaţiul necesar în sens vertical sau orizontal şi apoi să indice sistemul de punte suficient de rezistent faţă de ocluzia bolnavului.

Sistemul fizionomic al punţii poate fi compus din elemente care se pot schimba sau nu. Din acest punct de vedere, acrilatul este de obicei folosit în sisteme neschimbabile, cu excepţia coroanelor acrilice pe bonturi modelate în corpul punţii, care pot fi refăcute cu mai mare uşurinţă în caz de accident.

Cimentarea punţilor

Actul final al unui tratament protetic prin punţi este cimentarea, de la care fac excepţie punţile mobilizabile sau demontabile.

Din subcapitolul „Principii generale“ a reieşit că pe lîngă fricţiunea dintre elementele de agregare şi bonturile dentare, retenţia şi stabilitatea punţilor este completată şi prin forţa de aderenţă a cimenturilor dentare.

Cimentarea constă din introducerea între microprotezele de agregare şi bonturile dentare a unui material în stare fluidă — cimentul — care apoi se întăreşte şi realizează prin aderenţă şi duritate un tot unitar între piesa metalică (puntea) şi ţesuturile de sprijin dentoparodontal. În practică cimentarea definitivă a punţilor este precedată în unele cazuri de cimentarea provizorie, în care materialul utilizat are calităţi apropiate de cimenturile definitive, dar permite îndepărtarea piesei protetice.

Scanned with OKEN Scanner

Cimentarea provizorie are drept obiective verificarea tratamentului protetic din punct de vedere biologic, prin urmărirea reacţiilor ţesuturilor parodontale şi pulpare, prin controlul ocluziei şi prin eficienţa masticatoare şi fizionomică.

Cimenturile provizorii cele mai utilizate sînt eugenatul de zinc şi oxisulfatul de zinc (Fletcher).

— Cimentul compus din oxid de zinc şi eugenol, preparat de consistenţă mai mică, este considerat un material histofil stimulent al dentinei secundare şi neiritant pentru ţesuturile parodontale şi asigură stabilitate bună punţii cimentate provizoriu o perioadă destul de lungă.

În cazul punţilor foarte stabile poate să provoace dificultăţi la îndepărtarea lucrării pentru control. Din toate aceste motive şi din cauza solubilităţii slabe în salivă, eugenatul de zinc este considerat apt şi pentru cimentarea definitivă sau de lungă durată. Autori ca McCracken, Ewing, Bender, Kazis şi alţii, propun eugenatul de zinc pentru cimentarea definitivă, urmînd ca periodic puntea să fie verificată. Adăugarea în pasta de oxid de zinc-eugenol a unei proporţii de triamit (un derivat al acidului benzoic) îi ridică unele calităţi fizico-chimice (accelerează priza, reduce solubilitatea şi măreşte rezistenţa cimentului).

— Cimentul oxisulfat de zinc, denumit Fletcher, este format dintr-o pulbere (oxid de zinc, ipsos, mastic) şi un lichid (gumă arabică, apă, alcool şi fenol), care se amestecă, iar pasta fluidă se introduce în elementele de agregare, după care puntea se aplică pe cîmpul protetic. Acest ciment are priză rapidă, neinfluenţată de salivă, este suficient de rezistent şi permite îndepărtarea cu uşurinţă a punţii.

— Alte materiale provizorii, cum sînt indiana sau pasta moale de oxid de zinc-vaselină-iodoform, sînt neindicate după experienţa noastră. Indiana este prea consistentă şi nu asigură o stabilitate suficientă şi de durată. Pasta de oxid de zinc-vaselină nu face priză, ceea ce nu dă stabilitate construcţiei, este iritantă pentru ţesuturile parodontale, aderă de elementele de agregare care se degresează cu greu şi uneori modifică culoarea acrilatului.

După perioada de cimentare provizorie şi în funcţie de observaţiile clinice se pot aduce modificări piesei protetice astfel : se corectează prin scurtare coroanele lungi, se remediază ocluzia, se remodelează elementele fizionomice sau se intervine asupra pulpei dentare la dinţi vitali. În cazul unor culori necorespunzătoare ale faţetelor sau coroanelor fizionomice se pot face modificările considerate necesare. După orice şlefuire din componentele piesei protetice, aceasta va fi trimisă în laborator pentru lustruire perfectă, înainte de cimentarea definitivă.

Cimentarea provizorie este indicată în următoarele situaţii :

— punţi mijlocii sau de mare întindere ;

— punţi cu dinţi-stîlpi vitali, la care bolnavul acuză dureri chiar sub protecţia provizorie ;

— punţi care modifică ocluzia preexistentă a bolnavului ;

— punţi folosite ca substrat de sprijin şi retenţie pentru proteze mobilizabile, pînă la adaptarea lor biomecanică şi psihică ;

— punţi provizorii sau gutiere.

Scanned with OKEN Scanner

Cimentarea definitivă se face cu ciment oxifosfat de zinc. Pulberea conține în cea mai mare proporție oxid de zinc și în rest diferiți oxizi care au scopul să îmbunătățească priza, duritatea, rezistența și să dea diferite culori. Lichidul conține acid fosforic (ortofosforic) și substanțe care au rolul să neutralizeze aciditatea și să încetinească priza pentru ca cimentul să poată fi manipulat.

Calitățile pe care trebuie să le îndeplinească cimenturile au drept obiectiv să realizeze o cimentare durabilă și cu efecte biologice :

— Aderența este prima calitate necesară unui bun ciment. Din studiile făcute reiese că nici un ciment nu este suficient de aderent — din punct de vedere fizic — numai retenția mecanică este posibilă. Așadar suprafețele rugoase ale bonturilor și microprotezelor măresc aderența ; deci îmbunătățesc cimentarea. Straturile groase de ciment dintre bonturi și elementele de agregare scad forța de aderență ; grosimea cea mai favorabilă a stratului de ciment este de 40 μ. Din acest motiv, adaptarea intimă a microprotezei pe bont este condiția principală pentru obținerea unei bune stabilități prin cimentarea definitivă. Straturile groase de ciment crapă mai ușor și creează condiții favorabile pentru decimentare.

— Rezistența mecanică, insolubilitatea și elasticitatea constituie alte calități necesare unei cimentări durabile. Rezistența la presiune și tracțiune crește cu cantitatea de pulbere a amestecului și scade în contactul cu apa sau saliva. Solubilitatea cimentului în apă și salivă trebuie să fie sub 3 % după normele internaționale și poate produce decimentarea prin dizolvarea stratului de ciment care implicit rămîne între microproteză și dinte la periferia închiderii marginale. Din aceste motive este necesar un amestec de ciment cu praf mai mult, izolare perfectă de salivă, uscarea tuturor componentelor și după unii chiar brunisarea marginală a microprotezelor. Elasticitatea cimentului trebuie să fie apropiată de a dintelui, pentru a-i mări rezistența în timp și depinde de aceleași condiții de mai sus.

— Stabilitatea volumetrică, dilatarea termică egală cu cea a dintelui, rău conducătoare de căldură, sînt calități proprii modului de fabricație dar și modului de preparare a pastei de ciment, care trebuie să respecte indicațiile fabricii respective.

— Lipsa de nocivitate pentru țesuturile parodontale și pentru pulpa vie depinde de pH-ul pastei de cimentare. În această problemă, toate cimenturile care folosesc lichid cu acid fosforic sînt parțial nocive, deoarece în prima parte a cimentării pH-ului pastei de ciment este 1,6 — deci acid — și abia după aceea intervin mecanismele chimice de neutralizare și se stabilește un pH neutru. Amestecul cu prea mult lichid este mai nociv și așa se explică durerile acuzate de bolnavi în primele minute de la aplicarea punții încărcată cu pastă de ciment.

— Priza cimentului este o problemă foarte importantă, deoarece trebuie să fie relativ rapidă, dar suficient de lentă pentru a se executa toate manevrele impuse de actul cimentării și de felul punții. Contactul cu apa sau saliva mărește timpul de priză al pastei de ciment, în timp ce pierderea de apă din lichid produce accelerarea prizei. Din aceste motive, sticla cu lichid trebuie să fie permanent închisă, iar lichidul scos pe placa de preparare nu trebuie să stea mult timp înainte de înglobarea prafului.

Scanned with OKEN Scanner

În felul acesta se împiedică pierderea de apă din flacon sau încorporarea de apă din atmosfera încărcată de vapori. O mare greşeală este pregătirea unei paste de ciment cu mult lichid pentru a prelungi timpul de priză în vederea unei cimentări mai complicate. Pasta astfel pregătită este nocivă pentru pulpă, cimentul este nerezistent şi îşi pierde din calităţi aşa cum s-a arătat mai sus.

Proporţia cea mai corectă a pastei de ciment este de 1,6 g pulbere cu 0,5 ml lichid, deci aproximativ trei părţi praf se amestecă cu o parte lichid.

Timpul de priză pentru cimenturile rapide este 3—4 minute, iar pentru cele lente 5—10 minute. Priza definitivă este terminată abia după 24 de ore de la cimentare, cînd rezistenţa mecanică atinge un nivel maxim.

Tehnica de cimentare definitivă

După controlul minuţios al piesei protetice verificată în cavitatea bucală şi cimentată provizoriu sau nu, puntea se cimentează definitiv.

Pregătirea piesei protetice este prima operaţie necesară şi are drept scop crearea condiţiilor ca între ciment şi microprotezele de agregare să se obţină o aderenţă maximă. Pentru aceasta, partea internă a microprotezelor trebuie să fie curată, degresată şi uscată. După fixările provizorii rămîn fragmente din substanţele folosite, care se îndepărtează de obicei cu sonda. La coroanele de aur sau palliag, sonda poate produce perforaţii ale capacului subţiat cu ocazia echilibrării ocluziei. Se spală puntea cu apă şi săpun, se usucă, se degresează cu benzină, acetonă, cloroform şi alcool 90°, care este un puternic deshidratant.

Pentru mărirea aderenţei mecanice, unii autori propun să se execute asperităţi în interiorul elementelor de agregare sau pe pivoţi cu ajutorul frezelor şi discurilor de hîrtie sticlată.

Pregătirea cîmpului protetic are drept obiectiv asigurarea unei corecte prize a cimentului prin izolarea cîmpului protetic de mediul bucal şi curăţirea, degresarea şi uscarea cîmpului protetic, respectiv a bonturilor, cavităţilor sau canalelor.

— *Izolarea* se obţine în mod normal prin rulouri de vată aplicate în şanţurile paramaxilare în zona unde se va face cimentarea. La mandibulă este necesară aplicarea aspiratorului de salivă totdeauna, iar la bolnavii cu limba mare, automatonul. La bolnavi cu hipersalivaţie şi în cazul punţilor de mare întindere se pot practica injecţii cu atropină soluţie 1‰, o fiolă sau jumătate de fiolă. În cazul punţilor agregate prin încrustaţii tip pinlay, care se adaptează la distanţă de parodonţiul marginal, cea mai bună metodă de izolare este aplicarea digei în jurul dinţilor pregătiţi.

— *Curăţirea* dinţilor-stîlpi se poate face cu tampon şi meşe îmbibate în apă oxigenată sau cloramină, urmărindu-se îndepărtarea resturilor alimentare, a fragmentelor de ciment sau pastă provizorie şi dezinfecţia dentinei. Sacul gingival va fi curăţit cu atenţie şi prudenţă spre a nu provoca hemoragii greu de oprit şi care pot influenţa cimentul. În special după purtarea de măşti sau proteze provizorii de mult timp, pericolul provocării unor hemoragii gingivale este crescut, ceea ce poate impune amînarea cimentării.

Scanned with OKEN Scanner

— *Degresarea* şi *uscarea* bonturilor vitale este dificilă, deoarece substanţele folosite sînt dureroase. Alcoolul de 90°, un foarte bun deshidratant, produce durere, de aceea este preferat alcoolul de 70°. Benzina este indicată pentru degresare, în special după fixări provizorii cu paste moi care conţin grăsimi. Cloroformul provoacă mai puţină durere decît alcoolul şi este indicat pentru îndepărtarea eugenatului de zinc. Uscarea cu aer cald este ultima operaţie, care poate provoca dureri uneori şi poate fi înlocuită cu uscarea cu tampoane din vată sau meşe inserate la colet pentru absorbţia sîngelui şi salivei.

— *Pregătirea cimentului şi introducerea în microproteze şi pe cîmpul protetic.* Din analiza calităţilor pe care trebuie să le îndeplinească cimenturile dentare, a reieşit importanţa proporţiei amestecului de praf şi lichid, a conservării lichidului şi prafului, a vitezei de încorporare pentru obţinerea unei prize corecte şi deci a unui ciment aderent, rezistent şi histofil.

După pregătirea piesei şi a cîmpului protetic, şi nu înainte, se picură pe placa de sticlă mată 2—5 picături de lichid de fiecare element de agregare, în funcţie de mărime. Praful se desparte în 3—4 grămezi, care se încorporează în lichid pe rînd, prin spatulare, pînă se obţine o pastă omogenă de consistenţă cremoasă.

Umplerea coroanelor trebuie făcută de-a lungul pereţilor spre a evita bulele de aer, iar introducerea cimentului pe cîmpul protetic în cavităţi şi canale se face cu spatula şi acul lentulo.

Inserţia punţii pe cîmpul protetic trebuie să fie foarte bine cunoscută de medicul stomatolog, deoarece o evitare poate întîrzia inserţia corectă şi cimentul se poate întări, accident care poate avea consecinţe grave. După aplicarea pe cîmpul protetic, puntea este apăsată puternic şi de la caz la caz se aplică lovituri de ciocan prin intermediul unui dorn de lemn. Dornul se va aşeza totdeauna în dreptul mijlocului piesei pentru a provoca inserţia simultană a tuturor elementelor de agregare ; aplicarea de lovituri la extremităţile punţii poate fi cauza unei cimentări greşite, prin bascularea punţii. Imediat după aceasta se face controlul poziţiei elementelor de agregare şi controlul ocluziei, cele două elemente care confirmă introducerea corectă a punţii. Aplicarea şi menţinerea punţii în timpul prizei se poate face prin intermediul unui rulou de vată sau mai bine prin aşezarea unei benzi de celuloid între punte şi antagonişti.

Îndepărtarea excesului de ciment se poate face după priza provizorie a cimentului, adică după 3—10 minute, în funcţie de timpul de priză specific. Cu ajutorul sondei dentare se poate îndepărta cu uşurinţă excesul de ciment întărit din zona coletului şi chiar din sacul gingival, de unde se vor scoate şi cele mai mici fragmente. Zona cea mai inaccesibilă sondei este cea a punctelor de contact, de unde fragmentele subţiri de ciment se îndepărtează cu benzi metalice sau fire de aţă. Unii specialişti propun vaselinarea punţii înainte de cimentare pentru a uşura dezlipirea cimentului în exces. Părerea noastră este că vaselinarea este inutilă şi poate primejdui siguranţa cimentării prin pătrunderea lichidului gras în interiorul elementelor de agregare.

Scanned with OKEN Scanner

Metoda și tehnica cimentării sînt alese în funcție de tipul de elemente de agregare și de întinderea punții. Din punct de vedere al tipului microprotezelor de agregare se procedează astfel :

— *Coroanele de înveliș* sînt elementele de agregare, cel mai ușor de cimentat, deoarece se încarcă cu ciment fără a fi necesar să se aplice ciment și pe cîmpul protetic. Cantitatea de ciment necesară depinde de spațiul dintre bont și coroană, este minim la coroanele turnate cu grosime nedirijată și devine din ce în ce mai mare la coroanele cu grosime dirijată, inel și capac sau ștanțare.

— *Coroanele de substituție* sînt mai complicate, deoarece o cantitate de ciment trebuie introdusă cu lentulo în canalul radicular, în timp ce sînt umplute dispozitivele radiculare ale punții. De asemenea, punțile agregate prin coroane de substituție se ciocănesc de obicei, dar cu prudență, ca să se insereze corect și să se evite accidentele posibile.

— *Coroanele parțiale și incrustațiile* simple sau cu pinlay se cimentează cu dificultate, deoarece cimentul de consistență ceva mai moale trebuie inserat în șanțurile, cavitățile și canalele parapulpare, evitîndu-se contactul cu saliva și bulele de aer.

După cimentare este necesară brunisarea marginilor acestor elemente de agregare pentru a se realiza o închidere marginală perfectă și a se evita astfel caria secundară și decimentarea prin dizolvarea stratului de ciment periferic.

Din punctul de vedere al întinderii punții se deosebesc trei situații : punți mici, punți mijlocii și punți mari.

— *Punțile mici* agregate prin coroane de înveliș pe 2—3 dinți-stîlpi se cimentează definitiv de la început, cu excepția cazurilor cu bonturi vitale dureroase sau cu modificări de ocluzie, care pot fi cimentate provizoriu pentru 24—28 de ore pînă la clarificarea situației.

— *Punțile mijlocii*, avînd 3—5 elemente de agregare de diferite tipuri, se cimentează provizoriu și apoi definitiv, pentru a verifica integrarea piesei protetice care restaurează o întindere mare a arcadei.

— *Punțile mari totale* cu mulți dinți-stîlpi și elemente de agregare diferite se cimentează provizoriu pentru a verifica timp de 2—10 zile toate reacțiile țesuturilor și rezultatele funcționale, deoarece în cazul unui accident, îndepărtarea și refacerea punții constituie o mare dificultate.

Cimentarea definitivă a punților de mare întindere este complicată din toate punctele de vedere. Izolarea unei arcade întregi, mai ales mandibulare, este greu de realizat și supravegheat ; rulourile de vată sînt deplasate de limbă, bolnavul are senzații de vomă, iar aspiratorul și automatonul jenează manevrele operatorului. Pregătirea cimentului trebuie făcută simultan de două asistente pentru a nu se spatula o prea mare cantitate de ciment cu efecte de accelerare asupra prizei și a unei încorporări neomogene a pulberii în lichid. În multe cazuri se prepară un ciment prea fluid, cu prea puțină pulbere, pentru a se evita accelerarea prizei și surprinderea operatorului înainte de a insera complet puntea pe cîmpul protetic. Din cele discutate reiese că o cantitate prea mare de lichid în amestec are drept rezultat scăderea rezistenței și aderenței cimentului întărit.

Scanned with OKEN Scanner

Utilizarea a două ajutoare rezolvă, pe lîngă proporţia cerută praf-lichid, posibilitatea de a avea siguranţa şi timpul suficient pentru introducerea cimentului pe cîmpul protetic şi în elementele de agregare şi pentru inserţia punţii şi controlul final.

Instrucţiuni pentru purtătorii de punţi

După îndepărtarea cimentului, este neapărat necesar să se comunice bolnavului date asupra evoluţiei ulterioare a tratamentului protetic prin punţi. El va fi prevenit asupra persistenţei sensibilităţii termice timp de cîteva zile şi a unor uşoare dureri la masticaţie mai intensivă, în funcţie de situaţia clinică existentă.

Igiena punţilor este obligatorie, deoarece oricît de bine ar fi lustruite materialele protetice, cu toate că se modelează corpuri de punte igienice, este posibilă retenţia alimentelor. Punţile cu faţete sau coroane acrilice vor fi periate numai cu perii moi, altfel se riscă uzura sau delustruirea urmată de infiltrare şi modificarea culorii prin alterarea răşinii. Introducerea firelor de aţă sub punţile suspendate, punctiforme sau chiar tangente, este o metodă prin care se îndepărtează pelicula depusă pe corpul de punte în zonele inaccesibile autocurăţirii.

Controlul periodic trebuie efectuat de două ori pe an şi va consta din executarea unor radiografii ale dinţilor-stîlpi care se compară cu cele efectuate la sfîrşitul tratamentului. Constatarea unor leziuni parodontale sau a unor modificări în structura osoasă va impune urmărirea atentă sau intervenţia imediată.

Ocluzia poate fi modificată, mai ales la punţile cu feţe ocluzale acrilice, care se tocesc în timp. Bolnavii cu forţă mare masticatoare pot perfora capacele coroanelor şi pot uza marginile protectoare ale casetelor. Toate aceste modificări se vor remedia în funcţie de tulburarea provocată şi de pericolul de complicaţii.

La control se verifică închiderea marginală a elementelor de agregare pentru a descoperi eventuale carii secundare, decimentarea parţială sau inflamaţii şi retracţii ale parodonţiului de acoperire.

Scanned with OKEN Scanner

CAPITOLUL al VIII-lea

RESTAURAREA PROTETICĂ IMEDIATĂ ÎN EDENTAŢIA PARŢIALĂ

Stadiul de dezvoltare cultural-economică a societăţii noastre, cu cerinţele curente ale civilizaţiei, impune uneori ca tratament de urgenţă restaurarea protetică a edentaţiei.

Pentru edentaţiile din regiunea frontală sînt binecunoscute din cele mai vechi timpuri încercările de restaurare provizorie imediat după extracţie, utilizîndu-se în acest scop mai mult protezele fixe decît cele mobilizabile.

Rezultatele tratamentelor protetice imediate sînt strîns legate de apariţia materialelor elastice pentru amprentare şi de punerea la punct a răşinilor acrilice pentru confecţionarea protezelor. O dată cu realizarea acrilatelor autopolimerizabile s-au stabilit metode şi tehnici clinice şi de laborator destul de uşoare, care au permis efectuarea tratementelor protetice de urgenţă în număr mult mai mare.

Indicaţiile restaurărilor protetice imediate sînt multiple, începînd cu transformarea dentatului în edentat parţial prin extracţie şi terminînd cu transformarea edentatului parţial redus în edentat întins sau total. Pentru rezolvarea cazurilor există posibilitatea de a folosi proteze mobilizabile sau proteze fixe după condiţiile clinice şi de laborator existente.

1. PROTEZAREA MOBILIZABILĂ

Astfel de tratamente se pot obţine prin următoarele metode : executarea protezei în laborator înainte de extracţie şi aplicarea ei imediat ; executarea protezei în gura bolnavului imediat după extracţie şi recondiţionarea după extracţie a protezelor parţiale vechi, pentru a corespunde noilor forme de edentaţie extinsă.

Scanned with OKEN Scanner

Metoda restaurării cu proteza confecţionată înainte de extracţie

Această metodă se poate aplica în toate situaţiile de protezare imediată, mai ales cînd se extrag mulţi dinţi deodată, cînd se urmăreşte ca dinţii de pe proteză să aibă aceeaşi morfologie cu cei din gură şi cînd medicul stomatolog nu are timpul necesar pentru a confecţiona proteza în cabinet.

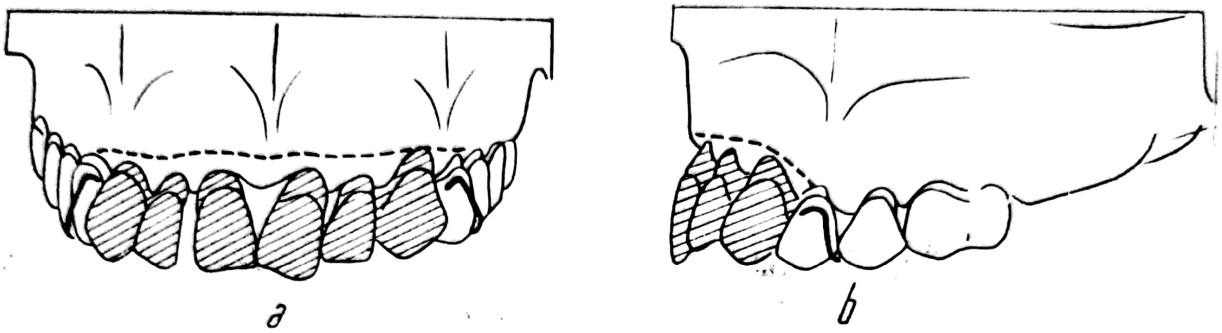

Fig. I.227. — Linia viitoarei creste alveolare.

Condiţia principală pentru aplicarea acestei metode este ca extracţia să poată fi amînată pentru cîteva zile, pînă ce proteza este gata, deci să nu fie vorba de extracţie în urgenţă.

Pentru această metodă se amprentează arcada dentară cu material elastic şi se realizează un model de gips înainte de efectuarea extracţiilor. Dacă se extrag mai mulţi dinţi şi mai ales dacă aceştia fac parte din regiunea laterală, este necesară şi amprenta antagoniştilor, precum şi cea a ocluziei, pentru a se obţine modelele ambelor arcade aşezate în ocluzie.

Se radiază de pe model dinţii care vor fi extraşi şi se sculptează cu spatula viitoarea creastă alveolară ce ar trebui să rezulte după intervenţie.

Este bine ca toată această pregătire a modelului să fie făcută de către medic, pentru că numai el poate să aprecieze clinic şi radiologic forma şi volumul viitoarei creste alveolare. Cu cît modelarea va fi mai asemănătoare cu cîmpul protetic rezultat după extracţie, cu atît proteza va fi mai intim aplicată pe cîmpul protetic.

După aceea, medicul va desena pe model conturul viitoarei proteze acrilice şi croşetele alese pentru stabilizarea ei (fig. 227).

Cînd se urmăreşte păstrarea aceleiaşi înfăţişări dentofaciale a bolnavului, se execută pe model înainte de radierea dinţilor o cheie din gips vestibulocluzală. Cu ajutorul acestei chei se pot realiza dinţi artificiali aproape identici cu cei ce vor fi extraşi şi se pot aşeza în poziţia iniţială.

Machetele dinţilor cu toate amănuntele lor privind forma şi dimensiunea se mai pot realiza şi prin turnarea cerii albastre într-o amprentă executată cu material elastic înainte de extracţie. Poziţionarea corectă a acestor machete dentare pe model se face tot cu ajutorii cheii din gips (fig. 228).

Celelalte faze tehnice din laborator se desfăşoară în condiţii comune cu cele din confecţionarea protezelor acrilice.

Scanned with OKEN Scanner

Cînd proteza este gata, se extrag dinţii afectaţi, executîndu-se în acelaşi timp chiuretajul şi o alveoloplastie urmată de sutura intimă a mucoasei. După 15 minute, se aplică proteza, dezinfectată, peste cîmpul protetic nou creat.

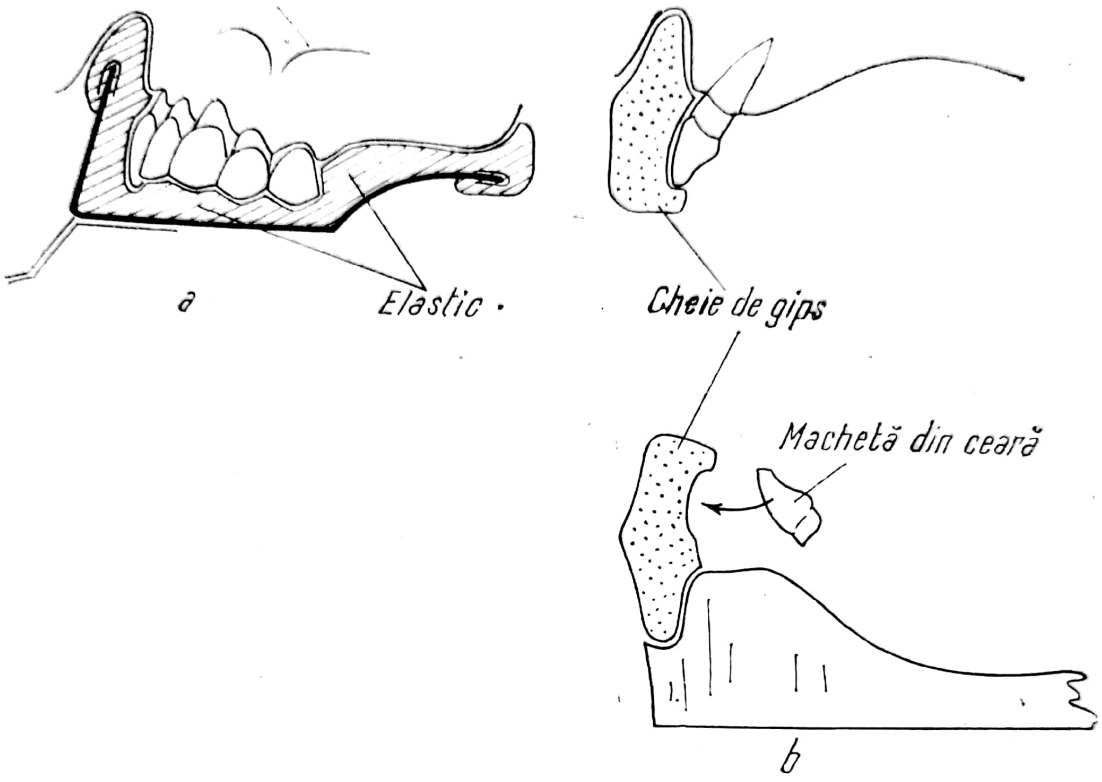

Fig. I.228.

Spaţiile prea mari care ar putea să apară între şaua protetică realizată arbitrar şi creasta alveolară obţinută după extracţie, se pot completa prin căptuşirea imediată cu acrilat autopolimerizabil.

Cînd aceste diferenţe sînt reduse şi nu influenţează nici stabilitatea, nici fizionomia, se recomandă rebazarea după cîteva zile, timp în care ţesuturile se mai resorb, iar plaga este clinic închisă.

Metoda restaurării cu proteza confecţionată imediat după extracţie

Această metodă se aplică în general cînd se fac extracţii de urgenţă, cînd se înlocuiesc maximum 2 dinţi din regiunea frontală şi cînd medicul poate să o realizeze în cabinet.

După executarea extracţiei indicate, se introduce în alveolă o meşă îmbibată cu soluţie dezinfectantă, care va rămîne acolo aproximativ 30 de minute, pînă ce proteza este gata. Apoi se adaptează prin şlefuire un dinte de înlocuire ales din sortiment sau din cheia de culori ca să corespundă la culoare, formă şi volum cu cel pe care-l înlocuieşte.

Se prepară o pastă de duracryl roz, ceva mai vîscoasă, şi se modelează direct în gură o mică plăcuţă orală, ţinînd tot timpul dintele artificial

fixat cu degetele în poziţie corectă pe spaţiul edentat. Cînd acrilatul autopolimerizabil din care s-a realizat baza nu a făcut încă priza definitivă şi mai are o mică rezervă de plasticitate se scoate proteza din gură. Se face această dezinserţie înainte de priza totală, pentru că altfel rigiditatea acrilatului pătruns în spaţiile interdentare nu o mai permite.

Pătrunderea pastei de acrilat în spaţiile interdentare se poate preîntîmpina cu aţă cerată înfăşurată în jurul coletului dinţilor din vecinătatea edentaţiei pentru deretentivizare.

Microproteza mobilizabilă astfel obţinută se prelucrează în cabinet cu pietre fine şi gumă abrazivă, se lustruieşte în laborator şi se repune pe cîmpul protetic cu titlul de provizorat.

Cînd bolnavul are timp să aştepte cîteva ore de la executarea extracţiilor şi cînd există laborator de tehnică dentară în serviciu, proteza provizorie poate fi executată nu în gura bolnavului, ci pe un model din gips realizat după amprenta efectuată înainte de extracţie. Metoda aceasta este mult mai precisă şi mai puţin traumatică atît pentru medic, cît şi pentru bolnav.

Stabilitatea acestor tipuri de proteze este destul de redusă după cîteva zile, din care cauză se recomandă totdeauna bolnavului să fie atent la masticaţie şi să considere tratamentul strict provizoriu, deoarece proteza instabilă traumatizează dinţii limitanţi şi parodonţiul marginal.

Metoda restaurării prin recondiţionarea protezei existente

Metoda se aplică în recondiţionarea protezelor din edentaţiile parţiale, care se vor extinde prin extracţia altor dinţi sau prin îndepărtarea punţilor dentare necorespunzătoare.

Condiţia esenţială este ca proteza existentă să corespundă şi pentru viitoarea situaţie de edentaţie şi să poată fi adaptată în acest scop. În acest sens, recondiţionarea protezelor scheletate în edentaţiile întinse este destul de dificilă. Pentru aceasta, medicii protezişti cu multă experienţă concep protezele parţiale în aşa fel încît să fie ulterior recondiţionate, neprevăzînd de la început sprijinul şi ancorarea pe dinţii restanţi ce prezintă insuficientă garanţie.

De exemplu, într-o edentaţie termino-terminală molară, la care premolarul secund cu parodonţiul afectat nu prezintă suficientă siguranţă, se evită aplicarea croşetului pe acest dinte şi se proiectează de la început pe primul premolar.

Proteza astfel realizată se recondiţionează în aproximativ 30 de minute după extracţie, prin aplicarea unui dinte artificial în locul celui extras.

Majoritatea recondiţionărilor cu înlocuirea de maximum 2 dinţi se execută în cabinet cînd protezele sînt acrilice. Cînd protezele sînt mai complicate şi cînd se înlocuiesc mai mulţi dinţi, se amprentează arcada dentară cu proteza restauratoare aplicată în gură, iar pe modelul obţinut se fac toate adăugirile şi modificările necesare de către tehnicianul dentar.

În chirurgia maxilofacială se practică de mult timp alături de intervenţie şi înlocuirea imediată a ţesuturilor rezecate, cu ajutorul protezelor chirurgicale.

Scanned with OKEN Scanner

După rezecţiile de maxilar mutilante se aplică imediat, direct în plagă, obturatoare-proteze pentru menţinerea segmentelor osoase rămase în poziţie corectă, care susţin părţile moi şi asigură conturul facial şi mai ales asigură funcţiile aparatului dentomaxilar.

Swenson, Singer, Tillman, Friedman, Van Victor, Roucoules, Bandettini şi alţi specialişti au studiat restaurarea protetică imediată a edentaţiei şi au publicat părerile lor în legătură cu această problemă.

Noi am aplicat şi urmărit restaurarea protetică imediată pe mulţi bolnavi, desprinzînd următoarele rezultate morfologice şi funcţionale.

Bolnavul edentat şi restaurat protetic imediat în regiunea frontală îşi poate continua fără întrerupere activitatea lui socială. Cînd s-a folosit metoda copierii formei şi poziţiei dinţilor extraşi este posibil ca intervenţia să nu se recunoască nici de către anturajul intim al bolnavului. Cînd se urmăreşte prin tratament reabilitarea fizionomică după anomalii dentare sau dentomaxilare, pe proteza imediată se poate aprecia valoarea modificărilor morfologice şi funcţionale obţinute. Cu concursul bolnavului se fac toate modificările necesare pe proteza imediată pînă se ajunge la forma ideală, formă care va fi reprodusă şi în tratamentul definitiv.

Se păstrează echilibrul muscular orofacial, proteza dentară asigurînd mai departe zona de interferenţă a forţelor rezultate din contracţia funcţională a celor două grupe musculare. Se elimină astfel posibilitatea hipo- sau hipercontracţiei musculare caracteristică edentaţiilor frontale, care modifică nefavorabil conturul şi expresivitatea facială. Restaurările protetice imediate din regiunea laterală păstrează raportul intermaxilar şi planul de ocluzie existent, dificil de identificat cînd după edentare au apărut modificări musculoarticulare.

Se asigură condiţii de masticaţie satisfăcătoare cu toate că în primele zile există o mare dificultate de adaptare din cauza durerilor şi din cauza protezei recepţionate ca un corp străin faţă de care organismul are o reacţie de respingere.

După cum se ştie, în majoritatea cazurilor, după edentare dinţii din vecinătatea breşei migrează distal, mezial şi vertical. Urmările acestor migrări sînt foarte grave atît prin modificarea nefavorabilă a axului de implantare, cît şi prin dezechilibrul ocluzal.

Prin restaurarea protetică imediată se înlătură toate aceste malpoziţionări dentare.

— S-a constatat că vindecarea plăgii postextracţionale se face mult mai repede sub proteza imediată decît cînd se lasă plaga liberă. Este posibil să concureze doi factori : în primul rînd grija deosebită faţă de plagă (chiuretajul minuţios, plastia alveolară şi mucozală, precum şi sutura mucoasei), iar în al doilea rînd presiunea exercitată de proteză care reprezintă un stimul funcţional ce excită şi dirijează osteogeneza. Ca şi în ortopedia generală, calusul funcţional este mult mai eficient decît calusul de imobilizare.

După 10 zile, epiteliul proliferează pe toată suprafaţa plăgii, pe pereţii alveolari apare os apoziţional iar la baza alveolei os trabecular reprezentînd astfel primele forme de reţea osoasă. Osul tînăr umple alveola dinspre periferie şi paralel cu osteogeneza se întîlnesc şi fenomene de osteoclazie



Scanned with OKEN Scanner

foarte reduse după alveoloplastie. Se pare că presiunile exercitate de șaua protetică asupra plăgii creează stimuli de osteogeneză care determină modelarea congruentă a crestei alveolare față de șaua protetică.

Reacțiile negative determinate de aplicarea unei proteze mobilizabile se suprapun fazei de suferință inerentă după extracție, încît integrarea biologică se face în condiții destul de ușoare.

Durerea postextracțională cu care bolnavii sînt în general de acord maschează prin intensitatea ei durerea determinată de proteză, inconfortul și tulburările fonetice de la început. Adaptarea biologică se obține în aproximativ 3 zile, atît cît durează și starea postextracțională, încît aceste două reacții se confundă și dispar concomitent.

2. PROTEZAREA FIXĂ

Dinții pregătiți pentru a deveni stîlpi de punte și breșele edentare vecine se pot proteza provizoriu pînă la executarea punții definitive. În felul acesta se protejează țesuturile pulpare, parodontale, echilibrul ocluzal și mai ales funcția fizionomică și fonetică cînd este interesată arcada dentară în regiunea anterioară.

În cele ce urmează se vor prezenta metodele de protezare imediată fixă în următoarele situații clinice : arcade integre care vor deveni edentate, arcade edentate protezate incorect și arcade edentate care urmează a fi protezate.

Arcade integre în iminența de edentare

În multe cazuri, bolnavii se prezintă la tratamentul stomatologic cu arcadele integre, dar care vor deveni edentate prin pierderea unor dinți cu mobilitate patologică, cu complicații apicale nerezolvabile etc. În special, cînd edentația va apare în zona vizibilă, bolnavii întreabă cu legitimă neliniște cît timp vor rămîne edentați, pentru a lua măsurile corespunzătoare în activitatea lor socială. Medicului stomatolog îi revine obligația de a rezolva și această suferință a bolnavului și de a nu-l exclude chiar temporar din relațiile sociale normale.

Prin protezarea imediată se poate reproduce morfologia arcadei naturale sau, din contra, să se corecteze malpozițiile primare sau secundare.

Pentru reproducerea morfologiei existente a arcadei se poate ca restaurarea protetică să se execute în aceeași ședință, după următorul procedeu :

— Se amprentează, înainte de edentare, zona de arcadă interesată, astfel încît să fie cuprinși viitori dinți-stîlpi de punte și vecinii lor. Amprentarea se execută cu alginat, dar se poate utiliza și siliconul. Amprenta din alginat se menține obligatoriu în atmosferă umedă, după ce este bine spălată.

— Se extrag dinții în cauză și se face hemostaza.

— Se pregătesc dinții viitori stîlpi de punte pentru diferite coroane de înveliș sau coroane de substituție.

— Se izolează dinții vecini stîlpilor cu o peliculă fină de ceară și se derententivizează restul arcadei cu materiale termoplastice, cu ceară sau cu gutapercă.

Scanned with OKEN Scanner

În cazul dinţilor-stîlpi sub formă de bonturi coronare vitale este bine ca acestea să fie acoperite cu lac dentar pentru a le proteja de acţiunea iritantă a răşinei autopolimerizabile.

— Se usucă amprenta cu material elastic şi se încarcă cu acrilat autopolimerizabil de culoare corespunzătoare. Acrilatul se poate introduce fie sub formă de pastă pregătită în prealabil, fie sub formă de praf acoperit cu lichid. Materialul acrilic se introduce în amprentă numai în dreptul dinţilor care vor forma zona viitoarei punţi, inclusiv dinţii stîlpi. Unii autori fac cîteva retenţii în masa elastică pentru ca amprenta să se retragă cu proteza provizorie cînd se îndepărtează din cavitatea bucală.

— Se introduce în cavitatea bucală amprenta încărcată cu acrilat autopolimerizabil, se aplică în poziţie corectă şi se apasă, menţinîndu-se pînă la întărirea completă a răşinei, controlată acolo unde există fragmente în exces.

— Se îndepărtează amprenta care poate să se desprindă singură sau cu proteza provizorie. În cazul cînd blocul de acrilat rămîne pe cîmpul protetic, acesta se va îndepărta cu instrumente sau cu ciocanul cu arc folosit pentru decimentarea protezelor fixe.

— În cazul punţilor provizorii cu coroane de înveliş ca elemente de agregare, după prelucrarea marginilor, corectarea ocluziei şi lustruire, se poate cimenta provizoriu cu eugenat de zinc sau fletcher. Uneori, puntea provizorie nu are stabilitate pe bonturi şi va necesita o căptuşire cu acrilat de aceeaşi culoare.

— În cazul unor coroane de substituţie ca elemente de agregare, arcada artificială obţinută pînă acum va fi retenţionată cu ştifturi în canalele radiculare. Pentru aceasta se pregătesc ştifturi retentive în partea lor extraradiculară şi să se scobesc dinţii acrilici ai punţii provizorii în dreptul rădăcinilor. Se introduce pastă de acrilat autopolimerizabil în canale şi în scobiturile coroanelor. După împingerea ştifturilor în canale se aplică puntea în poziţie corectă şi se menţine aşa cu ajutorul antagoniştilor sau cu mîna operatorului. Trebuie luate toate măsurile de deretentivizare a cîmpului protetic pentru a nu se produce blocarea punţii în retenţiile cîmpului protetic.

— În cazul unor elemente de agregare de tipul încrustaţiilor, coroane parţiale sau pinlay-uri, proteza imediată este mai greu de stabilizat şi este expusă accidentelor datorită fragilităţii acrilatului prea subţire din cavităţi, şanţuri sau canale.

Pentru corectarea morfologiei arcadei sînt necesare două şedinţe de lucru şi ajutorul laboratorului de tehnică dentară.

— În prima şedinţă se amprentează cu alginat arcada respectivă, după care în laborator se toarnă un model. Tehnicianul amputează dinţii propuşi pentru extracţie şi modelează din ceară o arcadă dentară conform indicaţiilor primite de la medic. Macheta este apoi transformată în proteză provizorie cu ajutorul acrilatului termopolimerizabil din culoarea stabilită.

— În a doua şedinţă medicul execută extracţiile dentare şi adaptează puntea provizorie pe dinţii stîlpi retenţionînd-o pe bonturile coronare sau radiculare prin căptuşire cu acrilat autopolimerizabil.

Scanned with OKEN Scanner

Alegerea uneia sau alteia din aceste metode depinde de urgenţa pacientului, de timpul medicului, de durata executării viitoarei lucrări definitive şi de situaţia clinică.

Arcade dentare protezate incorect

În această situaţie clinică se poate folosi oricare din cele două metode descrise, în funcţie de starea punţii, de mărimea şi sediul ei.

— Punţile fracturate vor fi rezolvate prin metoda indirectă.

— Punţile suspendate vor fi rezolvate prin metoda direcă, dar după ce sînt deretentivizate pentru a deveni mai rezistente.

— Punţile mici se vor rezolva imediat, prin metoda directă în aceeaşi şedinţă.

— Punţile mari se vor rezolva imediat, prin metoda indirectă în două şedinţe, pentru a asigura o rezistenţă mecanică mai bună şi o economie de timp clinic.

— Punţile frontale se reproduc prin metoda indirectă pentru a se obţine un plus de fizionomie, dacă nu este vorba de mare urgenţă.

Timpii operatori pentru protezarea imediată în aceste situaţii sînt următorii: amprentarea punţii şi vecinilor; îndepărtarea protezei fixe defecte; pregătirea dinţilor-stîlpi şi realizarea sau adaptarea cu cimentarea punţii provizorii acrilice.

În cazul existenţei unei proteze mobilizabile provizorii, metoda de restaurare fixă directă poate fi astfel folosită:

— se amprentează arcada dentară cu masă elastică peste proteza aplicată în cavitatea bucală;

— se îndepărtează amprenta cu proteza mobilizabilă, care se delustruieşte în zona de acrilat roz, se scot croşetele şi se aplică proteza la loc în amprentă;

— se pregătesc dinţii-stîlpi, se izolează şi se deretentivizează cîmpul protetic;

— se pregăteşte acrilatul autopolimerizabil, se aplică în amprentă în dreptul bonturilor şi în vecinătatea protezei mobilizabile;

— se aplică amprenta în poziţie corectă pe cîmpul protetic;

— după îndepărtare se obţine un bloc format din proteza acrilică şi microprotezele de agregare care după îndepărtarea porţiunii de şa devine piesa protetică fixă imediată.

În continuare, tehnica este asemănătoare cu cea descrisă.

Arcade edentate neprotezate

Bolnavii edentaţi se pot împărţi din punct de vedere al indicaţiei şi metodelor de protezare imediată în trei situaţii: edentaţii frontale, edentaţii premolare şi edentaţii molare.

Edentaţia frontală. În afara faptului că edentaţia frontală existentă impune o terapie urgentă din motive fizionomice şi fonetice, pregătirea dinţilor limitanţi pentru realizarea unor microproteze de agregare fizionomice accentuează mutilarea bolnavului şi impune protezarea imediată în toate cazurile.

Metoda indicată este cea indirectă, deoarece nu există dinţi naturali sau proteze care ar putea fi reproduse prin metoda directă. În edentaţii

Scanned with OKEN Scanner

frontale întinse cu ocluzie adîncă este însă necesară și amprentarea arcadei antagoniste, care montată în ocluzor în laborator permite tehnicianului modelarea unui bloc acrilic corect plasat și suficient de rezistent pentru soluționarea retenției protezei imediate. De obicei, în aceste cazuri, puntea provizorie se modelează sub formă de șa, din aceleași motive de rezistență.

Metoda directă poate fi impusă de gradul de urgență pe care o prezintă starea bolnavului și cu condiția ca în cabinet să existe la dispoziție dinți din acrilat de mărimea, forma și culoarea dinților vecini. Se folosește următoarea tehnică :

— se adaptează dinții din acrilat în spațiul edentat și se lipesc în poziție corectă pe o bază de ceară sau stents ;

— se amprentează peste dinții artificiali cu material elastic și amprenta se scoate împreună cu dinții și baza lor ;

— se îndepărtează din amprentă ceara sau strents-ul și se plasează dinții acrilici în lăcașurile lor din amprentă.

În continuare, tehnica este aceeași cu cea descrisă în cazul arcadelor integre protezate imediat după extracție prin metoda directă (pregătirea dinților, aplicarea amprentei cu acrilat autopolimerizabil etc.).

Această soluție de urgență presupune existența dinților din acrilat sau machete din ceară, o manualitate superioară a operatorului și timp suficient la dispoziție. În cazul unui singur dinte absent, metoda poate fi indicată totdeauna, deoarece este posibilă chiar cu ajutorul unui dinte din cheia de culori.

Edentația premolară. Absența ambilor premolari este vizibilă mai ales la maxilarul superior, de aceea ea constituie o indicație pentru protezarea imediată și este rezolvată prin includerea caninului în mod obligatoriu ca dinte-stîlp, mai ales cînd caninul va fi amputat pentru a se executa pe el o coroană de substituție. Metoda indirectă este mai bună, deoarece nu există chiar o urgență majoră.

Absența premolarului II nu necesită o punte imediată, deoarece nu provoacă tulburări fizionomice care să justifice consumul de timp și activitate clinică. Este indicată însă pentru realizarea unor coroane de protecție a dinților vitali șlefuiți. Aceasta se poate obține prin metoda directă cu mai mare ușurință ; se amprentează arcada înainte de șlefuire și se păstrează amprenta pînă ce se șlefuiesc dinții-stîlpi. Apoi se aplică amprenta cu acrilat autopolimerizabil sub formă de pastă, iar coroanele obținute se prelucrează și se cimentează.

Fig. I.229. — Coroane acrilice de protecție.

Amprentarea pentru proteza definitivă se poate face în aceeași ședință sau în următoarea.

Edentația molară. Absența molarilor nu modifică fonația și fizionomia, iar refacerea masticației printr-o protezare imediată ar avea indicații numai în cazul unor

Scanned with OKEN Scanner

edentații situate simultan în toate zonele molare sau în cazul în care s-ar urmări modificarea relației intermaxilare.

Din aceste motive, restaurarea imediată se recomandă numai pentru protecția bonturilor vitale și se obține după tehnica descrisă mai sus.

Protecția bonturilor de molari și premolari se mai poate obține cu inele de cupru, coroane prefabricate din plexiglas, celuloid, argint, aluminiu care se adaptează și se cimentează cu eugenat de zinc.

În vederea obținerii unor rezultate bune și a eliminării oricăror dezavantaje, protezele imediate fixe vor trebui să îndeplinească următoarele condiții :

— să nu lezeze parodonțiul marginal al dinților naturali cu care vine în contact proteza ;

— să fie foarte bine echilibrate ocluzo-articular cu antagoniștii ;

— să aibă stabilitate în timpul funcționării atît prin fricțiune, cît și prin cimentare ;

— să fie corect lustruite ;

— să fie suficient de rezistente ;

— să fie utilizate pe o perioadă de timp limitată, iar dacă aceasta depășește 10—15 zile să fie îndepărtate, verificate și recimentate.

Protezarea imediată fixă are un rol important profilactic funcțional și psihologic asupra bolnavilor edentați, contribuind în mare măsură la reușita tratamentului definitiv și la evitarea complicațiilor.

Proteza fixă imediată este de multe ori o metodă de apreciere a rezolvării fizionomice, în special la bolnavii cu anomalii în zona vizibilă și care doresc schimbări în poziția dinților. În același timp, în cazurile obișnuite, proteza provizorie permite reproducerea fidelă a formei și poziției dinților extrași.

Scanned with OKEN Scanner

CAPITOLUL al IX-lea

COMPLICAŢIILE RESTAURĂRILOR PROTETICE ÎN EDENTAŢIA PARŢIALĂ

Diferenţierea considerabilă dintre restaurarea protetică cu proteze fixe şi cea cu proteze mobilizabile este tot atît de evidentă şi în cazul complicaţiilor şi accidentelor care apar imediat sau la un timp oarecare după tratament. Din această cauză, acest capitol va fi despărţit în : „Accidente în restaurarea protetică fixă" şi „Accidente în restaurarea protetică mobilizabilă".

1. RESTAURĂRILE PROTETICE FIXE

Apariţia unor complicaţii infecţioase sau a unor accidente după aplicarea unei proteze fixe pune mari probleme, din cauza dificultăţilor considerabile de remediere. De multe ori este necesară chiar îndepărtarea construcţiei în întregime datorită caracterului permanent al legăturii dintre aceasta şi dinţi.

Cînd nu se îndepărtează construcţia protetică, rezolvarea accidentului infecţios sau mecanic este destul de dificilă, imperfectă şi numai în mică proporţie se mai poate prevedea punţii o oarecare durabilitate.

Aceste eşecuri totale sau parţiale se datoresc următoarelor cauze :

— nepriceperea specialistului clinic în ceea ce priveşte indicaţia tratamentului, precum şi imperfecta pregătire şi amprentare a dinţilor-stîlpi ;

— nepriceperea sau neglijenţa tehnicianului dentar în execuţia tehnică a lucrărilor ;

— materiale necorespunzătoare folosite în clinică şi laborator ;

— admiterea din partea stomatologului a unor doleanţe neîntemeiate propuse de bolnavi ;

Scanned with OKEN Scanner

— reactivitatea nefavorabilă a bolnavului, traumatisme ocazionale, igienă defectuoasă etc.

Dar, indiferent care ar fi cauza, specialistul stomatolog cu sau fără profil protetic este răspunzător faţă de bolnav şi trebuie să suporte toate consecinţele.

Se pot cita exemple elocvente în acet sens, cum ar fi nedescoperirea sau acceptarea unor defecte mecanice de execuţie (coroană scurtă, lipituri defecte, faţete neprotejate) sau leziuni inflamatorii, dinţi mobilizaţi, canale incorect tratate etc. şi totuşi tratamentul este continuat numai din dorinţa de a vedea bolnavul plecînd.

Pentru înţelegerea şi rezolvarea problemei este necesar să se depisteze cauzele accidentelor, pentru a preveni apariţia lor şi apoi să se indice soluţiile de remediere cele mai bune.

Complicaţiile şi accidentele se pot împărţi în două mari categorii : complicaţii biopatologice ale dinţilor şi părţilor moi şi accidente ale pieselor mecanoprotetice.

Complicaţiile biopatologice

Complicaţiile dinţilor şi părţilor moi sînt de origine infecţioasă sau iritativă, avînd de cele mai multe ori drept cauze imperfecţiuni tehnice şi nerespectarea principiilor de asepsie şi antisepsie.

Aceste inflamaţii pot apărea imediat după aplicarea provizorie sau definitivă a piesei protetice sau mai tîrziu după cimentare. De altfel, constatarea acestor accidente constituie justificarea cimentărilor sau fixărilor provizorii, mai ales ale punţilor dentare mari.

Complicaţiile imediate

a) Dureri la variaţii termice la nivelul dinţilor-stîlpi vitali. Cauza o constituie de obicei şlefuirea intensivă a dinţilor pentru realizarea paralelismului sau a distanţei interocluzale la bolnavii tineri. Durerea se ameliorează prin impregnarea bonturilor şi prin interpunerea între coroane şi dinte a unui strat de ciment provizoriu sau eugenat de zinc, care se menţine cîteva zile. De obicei, durerile scad în intensitate în 48—72 de ore şi dispar după cimentarea definitivă. În cazul persistenţei sau exacerbării durerilor se va extirpa pulpa dentară.

b) Dureri la nivelul parodonţiului marginal. Cauzele pot fi situate înaintea aplicării protezei cu ocazia şlefuirilor subgingivale şi amprentărilor cu inele de cupru, dar pot fi provocate şi de elemente de agregare prea lungi sau largi, de corpul de punte incorect, lipsit de elementele de agregare sau de actul cimentării. Defecţiunile se corectează prin adaptarea la colet cu cleştele, prin scurtarea coroanei sau prin eliberarea papilei interdentare. Durerea de cimentare este în general trecătoare, fiind provocată de aciditatea excesivă (lichid concentrat prin evaporare) sau prin pătrunderea excesului de ciment în spaţiul subgingival. Se va evita folosirea unui ciment prea vechi, precum şi prepararea unei paste fluide prea acidulate. Excesul se va îndepărta cu grijă din toată zona subgingivală.

c) Dureri la masticaţie care se pot datori dinţilor vitali peste care este fixată o punte incorectă cu pastă moale provizorie, ocluziei înălţate şi

Scanned with OKEN Scanner

coroanelor lungi sau largi. Corectarea ocluziei, fixarea cu ciment provizoriu pentru o perioadă scurtă şi corectarea elementelor de agregare pot elimina durerile, dar bolnavul va fi controlat periodic.

d) Dureri apicale la dinţii-stîlpi cu coroane de substituţie pot fi provocate de o depăşire a cimentului dincolo de apex sau de o fractură a rădăcinii. Primul accident se remediază de la sine sau în unele cazuri prin chiuretaj periapical. Al doilea este sinonim în marea majoritate a cazurilor cu extracţia rădăcinii. Pentru evitarea acestor accidente se recomandă :

— prepararea de canale cilindroconice şi evitarea lărgirii exagerate ;
— scurtarea pivotului cu 0,5 mm înainte de cimentare ;
— evitarea loviturilor de ciocan brutale în timpul cimentării.

b) Dureri mucozale în dreptul corpului de punte determinate de presiunile exagerate ale faţetelor sau casetelor, în urma radierii modelului. Remedierea se face prin şlefuirea punţii sau faţetei în dreptul iritaţiei urmate de lustruire perfectă a zonei respective.

Pentru evitarea acestor complicaţii, modelarea corpului de punte se va face fără contact intim cu mucoasa, chiar la punţile de tip tangenţial sau semişa.

Complicaţiile tardive

Acestea constituie categoria cea mai neplăcută pentru bolnav şi specialist, impunînd în unele cazuri îndepărtarea construcţiei, refacerea unor tratamente şi chiar sacrificarea unor dinţi.

Aceste complicaţii pot interesa dinţii, parodonţiul şi mucoasa.

Complicaţiile odontale pot fi cauzate de inadaptarea elementelor de agregare scurte sau largi, cu închiderea marginală incorectă, şlefuirea incorectă, intensă, fără răcire permanentă, tratamente endodontale incomplete, retracţia parodontală intensă şi de lipsa controlului periodic al restaurării protetice.

Tratamentul va fi adecuat situaţiei clinice apărute şi anume :

— în cazul cariilor simple apărute la coletul descoperit sau la limita elementelor de agregare se poate obtura cu materiale compatibile aliajelor respective ca ciment oxifosfat, silicat, amalgam pentru aliajele inoxidabile sau prin incrustaţii metalice pentru aur şi palliag. Prepararea corectă a acestor cavităţi este dificilă şi de obicei incompletă, în majoritatea cazurilor, din aceste cauze obturaţiile limitante nu pot fi considerate ca soluţii de lungă durată. Bolnavul va fi controlat frecvent pentru a interveni radical înainte de agravarea leziunilor, care pot distruge total dintele subiacent ;

— în cazul complicaţiilor pulpare sau periapicale se poate interveni prin elementul de agregare sau după decimentarea sau îndepărtarea lor prin distrugere. Tratamentul se poate face prin perforarea elementelor de agregare, cînd acestea sînt coroane sau încrustaţii coronare. Cînd elementele de agregare se fixează prin pivoţi în canalul radicular, tratamentul se face prin rezecţie apicală şi obturaţie retrogradă. Îndepărtarea prin decimentare sau distrugere a piesei protetice permite efectuarea unor tratamente cu rezultate superioare. În acelaşi timp, însă, acţiunea de



Scanned with OKEN Scanner

îndepărtare a punţii, pe lîngă necesitatea refacerii ei, comportă riscul accidentelor grave, cum sînt : fracturile coronare şi radiculare, mai ales la piesele cu întindere mare (punţi totale).

Complicaţiile parodontale sînt cele mai grave, deoarece pot compromite implantarea dinţilor-stîlpi care trebuie extraşi. Instalarea lor se poate face lent, insidios, dar pot debuta şi cu aspecte inflamatorii, hipertrofice, care apoi evoluează spre pungi profunde şi mobilitate dentară gravă.

Cauzele sînt variate şi uneori greu de înlăturat, cum ar fi : distrugerea parodonţiului marginal în timpul şlefuirii, aplicarea coroanelor lungi şi largi cu margini neregulate nebizotate ; compresiunea papilei la nivelul zonei de lipire a corpului de punte, corp de punte neigienic, retentiv pentru alimente, absenţa punctelor de contact cu vecinii ; corp de punte lat, curb şi modelat prea cuspidat, insuficienţa numărului de dinţi stîlpi (mobilitatea dinţilor) ; lipsa de paralelism prin convergenţă sau divergenţă radiculară, igiena deţectuoasă a bolnavului şi terenul parodontotic cu tendinţă la inflamaţie şi topire osoasă.

Leziunile simple şi neevoluate se pot uneori amenda printr-un tratament antiinflamator local şi igiena corectă, dar, frecvent, acestea pot recidiva. Încercările de a corecta puntea sau elementele de agregare direct în cavitatea bucală nu au dat rezultate sigure.

De obicei, leziunile se complică necesitînd incizii, chiuretaje etc., iar cea mai bună soluţie este îndepărtarea construcţiei şi refacerea în condiţii corecte.

Leziunile mucoasei crestei alveolare se datoresc contactelor incorecte dintre corpul de punte şi aceasta. Punţile neigienice, comprimarea mucoasei, contactele cu faţete acrilice pe suprafaţă întinsă pot genera iritaţii, ulceraţii şi chiar supuraţii cu consecinţe neplăcute. Barele palatinale fixe sau barele care unesc elementele de agregare cu diasteme frontale pot provoca de asemenea leziuni ale mucoasei fie direct prin presiuni, fie indirect prin retenţie alimentară.

În cazul apariţiei acestei complicaţii, singurul tratament este îndepărtarea construcţiei.

Accidente mecanice

Aceste accidente se datoresc vechimii protezei, incorectitudinii de execuţie sau unor suprasolicitări.

În general, aceste accidente pot fi :

— decimentarea elementelor de agregare ;
— fracturi de coroane, pivoţi, corp de punte, casete ;
— dezlipiri ;
— tocirea (uzura) suprafeţelor ocluzale şi vestibulare.

Decimentarea se poate datora tehnicii incorecte, care se remediază printr-o nouă cimentare, după care în prealabil se controlează şi se corectează, dacă este cazul, ocluzia şi articularea cu antagoniştii.

De foarte multe ori, însă, cauza decimentării este lipsa de retentivitate a bontului dentar pregătit prea conic, prea scurt, canale radiculare scurte, şanţuri şi puţuri incorecte etc.

În aceste situaţii, decimentarea recidivează în scurt timp.

Scanned with OKEN Scanner

Mai există şi alte cauze ale decimentării ca : elemente de agregare largi, plan de ocluzie dezechilibrat, lipsa de paralelism a dinţilor pregătiţi şi dinţi-stîlpi mobili. Descoperirea acestor defecte primare obligă la refacerea de la început a întregului tratament.

Decimentarea poate fi şi parţială numai a unui singur element de agregare a punţii cu 2 sau mai mulţi dinţi-stîlpi. Prin tracţiuni şi lovituri cu instrumente speciale se poate obţine şi decimentarea rapidă a celorlalte elemente de agregare (fig. 230). În acest caz, după remedierea eventualelor defecte, puntea se cimentează din nou. Dacă decimentarea recidivează, puntea va fi refăcută, deoarece există cauze obiective tehnice care nu se rezolvă prin cimentare.

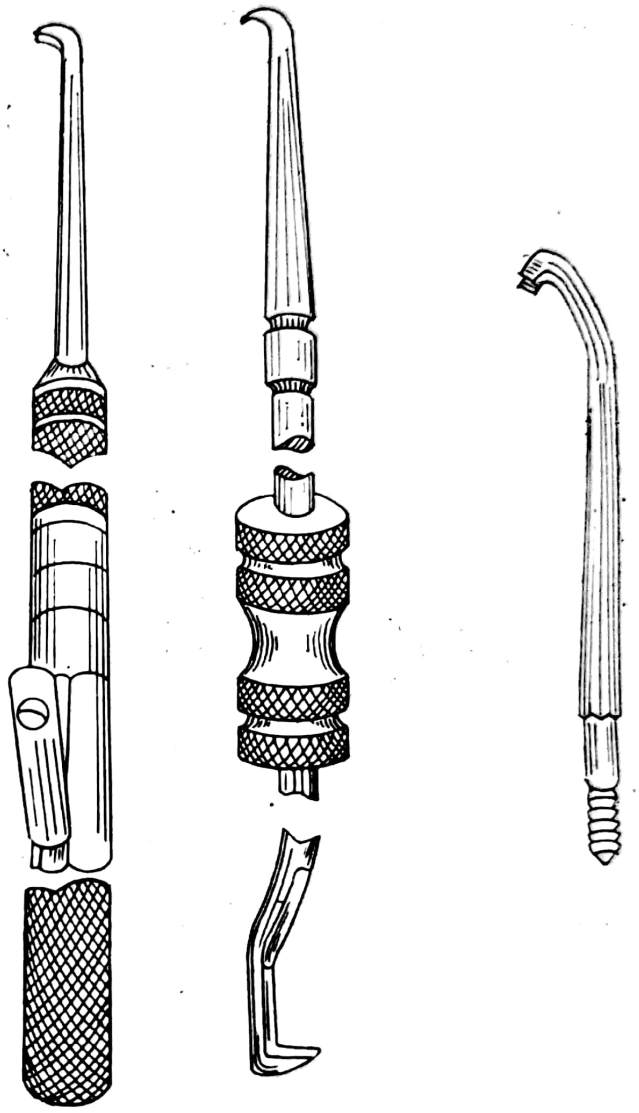

Fig. 1.230. — Instrumente de scos lucrări.

Dacă decimentarea celorlalte elemente de agregare nu este posibilă, se va tăia corpul de punte şi se vor îndepărta prin distrugere elementele de agregare care au rămas cimentate. La punţi cu două elemente de agregare şi de întindere mică este posibilă refacerea numai a elementului de agregare distrus, conservînd corpul de punte, bineînţeles cu pierderea prin ardere a elementelor fizionomice, dacă este cazul.

Relipirea unei coroane secţionată parţial este tehnic realizabilă, dar rămîne aproape totdeauna un grad de incertitudine în ceea ce priveşte adaptarea transversală, fapt care face posibilă o nouă complicaţie parodontală sau o carie secundară.

Decimentarea prin microşocuri poate provoca deformarea sau ruperea elementului de agregare, fractura bontului dentar sau extracţia dintelui stîlp. Coroanele turnate pot să se decimenteze o dată cu porţiuni din bont, iar coroanele de substituţie smulg fragmente din rădăcină.

Tăierea coroanelor de înveliş — mai ales a celor turnate fără grosime dirijată — este laborioasă şi poate da naştere la derapaje, fractura materialului abraziv, care pot produce leziuni ale părţilor moi sau pot fi înghiţite

Scanned with OKEN Scanner

etc. Utilizarea turbinei pentru secţionarea elementelor metalice este metoda cea mai sigură şi cea mai rapidă, dar uzează capul turbinei. Combinarea tăierii elementelor de agregare cu lovituri de instrumente este cea mai favorabilă.

Celelalte elemente de agregare, cum sînt încrustaţiile pinlay, onlay, se decimentează mai uşor prin microşocuri.

Fracturile componentelor punţii se pot produce la nivelul elementelor de agregare, la corpul de punte sau la nivelul elementelor fizionomice;

— coroanele de înveliş metalice se fracturează mai greu, cu excepţia, coroanelor din două bucăţi, care se dezlipesc la nivelul inelului sau la zona de lipire cu capacul:

— coroanele mixte turnate se accidentează mai ales la nivelul faţetelor, cînd sistemul de retenţie este insuficient sau rama metalică de protecţie s-a uzat şi a devenit elastică. În aceste cazuri, coroana trebuie refăcută, deoarece reparaţiile cu acrilat autopolimerizabil nu dau rezultate de durată;

— coroanele de substituţie pot prezenta accidente ale componentei coronare fizionomice, care se vor descrie la corpul de punte şi accidente ale dispozitivului radicular.

Dintre acestea, fractura pivotului este cel mai grav accident, deoarece îndepărtarea fragmentului rămas în canal este foarte dificilă şi riscantă. Fracturarea pivotului se datorează pregătirii unui canal prea îngust, incorectitudinii sau inexistenţei coafei periradiculare (dispozitive simple tip Logan, Davis) şi neechilibrării ocluzale.

În afară de aceste cauze, aliajele folosite pot fi cauza acestor accidente prin lipsa de rezistenţă la îndoire, de aceea se recomandă ca pivoţii să fie turnaţi din aur platinat sau platină cu iridiu.

Pentru îndepărtarea diferitelor coroane de substituţie sau a elementelor lor se pot folosi trei metode:

— dispozitive pentru decimentat coroane de substituţie cu capă tip Richmond. După îndepărtarea porţiunii periradiculare a capei, instrumentul se aplică simultan vestibular şi oral între capac şi suprafaţa rădăcinii. Prin forma de pană pe care o are, dispozitivul decimentează pivotul din canal, fră a periclita rădăcina (fig. 231 a);

— dispozitiv pentru îndepărtarea pivoţilor nefracturaţi. Pivoţii simpli, fără inel şi capac, sau la cei de tip Richmond, după ce s-a îndepărtat inelul şi capacul, pot fi extraşi cu ajutorul unui dispozitiv special. Acesta se compune dintr-o menghină care apucă pivotul şi un dispozitiv care se sprijină pe rădăcină de ambele părţi ale canalului spre vecini. Un şurub deplasează menghina, sprijinîndu-se de dispozitivul aplicat pe rdăcină, încît pivotul este tras afară din canal fără să fie mobilizată rădăcina. Cu toate acestea, instrumentul poate produce fracturi ale rădăcinii, dacă axul de tracţiune nu este paralel cu canalul şi bineînţeles în cazul rădăcinilor macerate sau al manevrării inabile a instrumentului (fig. 231 b);

— dispozitive de îndepărtare a pivoţilor fracturaţi în canale se utilizează pentru scoaterea unui pivot sub nivelul orificiului canalului. Operaţia este foarte dificilă şi riscantă deoarece există pericolul căilor false pararadiculare. Îndepărtarea pivotului se poate face prin şlefuirea

Scanned with OKEN Scanner

cu freze fine a unui spaţiu în jurul pivotului, după care este dislocat şi extras cu pense fine sau dispozitive special construite. Frezarea peretelui canalului în jurul pivotului se poate face şi cu freze speciale tubulare active frontal. Important este să se frezeze numai în jurul pivotului sub

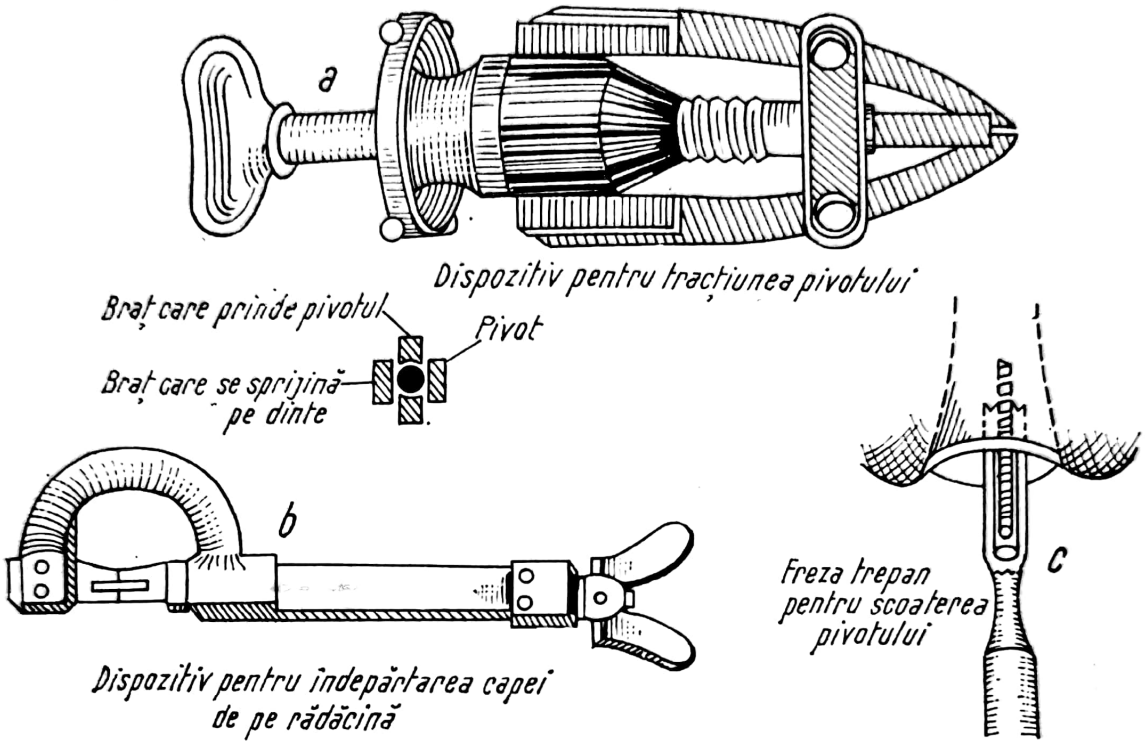

Fig. I.231.

control vizual şi răcire continuă, spre a evita perforaţiile şi supraîncălzirea (fig. 231 c). Uneori, aceşti pivoţi fără retenţii suplimentare se decimentează în urma vibraţiilor frezelor şi se scot cu uşurinţă.

În cazul în care nu poate fi extras din canal, pivotul poate fi frezat din aproape în aproape cu ajutorul unor trepane sau cu freze de turbină. Acestea din urmă fiind scurte nu pot realiza şlefuirea unor pivoţi situaţi în fundul unor canale lungi. În cazurile în care, cu toate eforturile, rămîne un fragment în canale corect obturate, se utilizează canalul liber existent pentru o nouă coroană de substituţie.

— Fracturile incrustaţiilor la nivelul istmului sau al zonelor mai subţiri se datoresc greşelilor de execuţie tehnică şi indicaţiilor greşite (punţi lungi, dinţi mobili, aliaje nerezistente). Fractura dintelui în timpul masticaţiei este posibilă mai ales la sistemele pinlay (pivoţi parapulpari) şi încrustaţiile cu pivoţi radiculari. Cauza fracturilor dentare este expunerea la masticaţie a unor margini sau cuspizi dentari incorect protejaţi de metal la bolnavi cu o forţă masticatoare apreciabilă. Toate aceste accidente duc în marea majoritate la refacerea piesei protetice, iar uneori la extracţia dintelui.

Scanned with OKEN Scanner

Corpul de punte se fracturează din cauza greşelilor tehnice de modelare şi de turnare.

— Cel mai frecvent se fracturează corpurile de punte fizionomice şi mai ales cele mandibulare care sînt modelate sub formă de cupe suspendate. Accidentul se produce la strangularea dintre elementele corpului de punte.

— Corpurile de punte fizionomice maxilare sub formă de casete se fracturează din cauza modelajelor prea subţiri sau inegale.

— Corpurile de punte total metalice se fracturează mai rar şi numai în cazul unei turnări greşite, cu goluri în interior. Prin controlul tijei de turnare se poate constata corectitudinea turnării piesei finite. Fractura corpului de punte impune refacerea punţii, deoarece lipirea este nerezistentă. În unele cazuri, dacă se pot decimenta elementele de agregare, acestea se pot relipi de un alt corp de punte.

Accidentele faţetelor şi coroanelor fizionomico-acrilice se datoresc lipsei de rezistenţă a răşinilor acrilice la îndoire şi frecare. Aceste accidente sînt favorizate de lipsa protecţiei metalice sau de o grosime prea mică a acrilatului.

Refacerea faţetelor acrilice se poate executa direct în cavitatea bucală sau cu ajutorul laboratorului.

Metoda directă este rapidă, dar inconstantă ca durată, deoarece se bazează pe acrilat autopolimerizabil. În metoda directă se poate folosi numai acrilat autopolimerizabil sau o faţetă prefabricată fixată cu acrilat autopolimerizabil.

Cînd se foloseşte numai pasta de acrilat aceasta se aplică direct în casete şi se presează cu chei de gips sau Stents pregătite în prealabil. După priză se trece la finisare şi lustruire. Rezultatele sînt de scurtă durată datorită modificărilor de culoare a acrilatului sau a refracturării.

În a doua variantă se alege o faţetă de acrilat prefabricată, care se adaptează în lăcaşul casetei şi se fixează apoi cu acrilat autopolimerizabil. Rezultatele sînt superioare, deoarece faţeta prefabricată este lustruită, rezistentă şi îşi menţine culoarea mai mult timp.

Metoda indirectă de reparaţie a faţetei presupune amprentarea casetei cu mase termoplastice sau elastice. Pe model, în laborator, se confecţionează sau se adaptează o faţetă din acrilat termopolimerizabil. În cabinet, faţeta se fixează în casetă fie cu ciment, fie cu acrilat autopolimerizabil.

În lipsa unor faţete prefabricate, metoda indirectă este mai corectă şi mai durabilă. Recidiva accidentării faţetei denotă o defecţiune iremediabilă a protecţiei ramei metalice sau o ocluzie incorect echilibrată. În aceste cazuri se va reface puntea, eliminînd defecţiunile constatate.

Refacerea coroanelor acrilice din punţi

Punţile total fizionomice metaloacrilice se compun din bonturi pe care s-au fixat coroane fizionomice. În acest caz, rezolvarea problemei este simplă, sigură şi durabilă. Se amprentează bonturile, se execută apoi coroanele în laborator care se adaptează şi se cimentează din nou pe bonturi.

Scanned with OKEN Scanner

Accidentele elementelor fizionomice ceramice

Existenţa unor asortimente prefabricate suficiente permite înlocuirea faţetelor Steel, faţetelor cu butoni sau crampoane. Cauzele accidentului respectiv, defectele casetelor şi ocluziei pot provoca o recidivă dacă nu se remediază.

Faţetele se pot adapta direct în cavitatea bucală în casete sau pe modele în laborator, după o prealabilă amprentă a acasetei şi vecinilor.

Refacerea coroanelor ceramice accidentate impune amprente de precizie pentru a evita o serie de adaptări greu de realizat în material ceramic.

Dezlipirea corpului de punte de elementele de agregare se poate datori defecţiunilor tehnice de lipire sau utilizării unui aliaj de lipit incorect. Accidentul dezlipirii poate fi însă provocat de suprasolicitarea masticatoare a unei punţi foarte lungi, de ocluzii neechilibrate sau la bolnavi cu forţă mare musculară sau bruxism.

Dezlipirea corpului de punte impune îndepărtarea punţii în întregime şi refacerea ei. Uneori se poate relipi, dar aceasta presupune îndepărtarea punţii netăiate şi posibilitatea unei lipiri foarte corecte. S-au făcut încercări de lipire intraorală, dar rezultatele sînt în general negative.

Uzura elementelor de agregare se prezintă sub forma unor perforaţii rotunjite pe faţa ocluzală a coroanelor de înveliş metalice, mai ales la cele ştanţate, uneori la cele cu capac turnat şi foarte frecvent la cele acrilice.

Uzura capacelor coroanelor ştanţate este explicabilă la o grosime de 0,15 mm, chiar îngroşate cu aliaj de lipire. Uzura capacelor turnate şi mai ales a coroanelor turnate este urmarea unor greşeli de preparare, modelare şi adaptare. Astfel, aceste perforaţii apar cînd se prepară bonturi cu muchii între faţa ocluzală şi cele laterale, se modelează prea accentuat cuspizii şi capacele au grosimea sub 0,4 mm. O altă cauză clinică este adaptarea ocluzoarticulară excesivă efectuată în cavitatea bucală prin şlefuirea capacului coroanei.

Pentru rezolvarea acestor uzuri ocluzale sînt indicate la coroanele din aliaje nobile şi seminobile înscrutaţii metalice după ce s-a pregătit cavitatea prin lărgirea orificiului de uzură. Obturaţiile de silicat sau duracril dau rezultate slabe, chiar dacă s-au extins pînă în zona de grosime suficientă a capacului.

La coroanele din aliaje inoxidabile se pot executa obturaţii cu amalgam, dar uzura se extinde de obicei, aşadar tratamentul are doar scopul să amîne refacerea punţii.

Coroanele acrilice se pot obtura temporar cu acrilat autopolimerizabil, dar uzura duce foarte curînd la fractură sau decimentare.

Celelalte elemente de agregare, încrustaţiile, coroanele mixte şi coroanele de substituţie, se uzează parţial şi apoi se deformează sau fracturează, ceea ce impune refacerea punţii. Numai excepţional şi cu caracter temporar se pot face unele reparaţii. Folosirea unor aliaje dure, cum sînt aurul platinat, aurul paladat şi cromcobaltul şi asigurarea grosimii minime a tuturor componentelor asigură o durată mare punţilor dentare.

Scanned with OKEN Scanner

2. RESTAURĂRILE PROTETICE MOBILIZABILE

Complicaţiile în restaurările protetice mobilizabile sînt tot aşa de frecvente ca şi în restaurările fixe, dar sînt mai uşor de rezolvat datorită posibilităţii de dezinserţie a piesei protetice.

Originea complicaţiilor trebuie căutată în greşita apreciere a valorii cîmpului protetic, în elaborarea planului de tratament, în pregătirea preprotetică sau în execuţiile tehnice clinice şi de laborator.

Unele dintre complicaţii sînt trecătoare, prevăzute în cadrul tratamentului şi dispar singure pe parcurs, fără o intervenţie anume, cum este tulburarea fonetică. Altele se agravează şi ajung la infecţii cu tulburări funcţionale grave care pot compromite tot tratamentul.

După ţesuturile prinse în cadrul complicaţiilor pot să apară complicaţii odontale, parodontale, mucozale, osoase şi mecanice.

— **Complicaţiile odontale** se datoresc pregătirii preprotetice incorecte şi lipsei de igienă sau control periodic. La bolnavii cu rezistenţă scăzută la carii, locaşurile pentru pinteni ocluzali reprezintă condiţii sigure pentru apariţia cariilor. De aceea, aprecierea în timp a siguranţei profilactice se face cu mult discernămînt, cînd este vorba de pregătirea locaşurilor în smalţ dentar.

Incorectitudinea lăcaşului realizat cu margini ascuţite şi cu unghiuri bine exprimate, precum şi decuspidările sau remodelările coronare care depăşesc smaltul dentar pot fi factori etiologici ai cariilor, chiar şi la bolnavi cu rezistenţă faţă de carie.

În funcţie de momentul depistării cariilor se pot efectua obturaţii, încrustaţii, coroane de înveliş, devitalizări şi chiar coroane de substituţie. Pregătirea şi executarea tratamentelor protetice la dinţii-stîlpi, după ce a fost restaurată edentaţia, este destul de dificilă, deoarece microprotezele trebuie adaptate pe dinte, dar şi faţă de proteza mobilizabilă.

— **Complicaţiile parodontale** apar mai frecvent la dinţii limitanţi cu implantare deficitară din cauza edentaţiei asupra cărora intervin şi sarcini în plus de la proteză prin elementele de stabilizare.

Poziţia incorectă a pintenilor ocluzali care nu pot să asigure sprijinul axial, tensiunea mărită a croşetelor, ineficienţa parţială a braţelor de opoziţie, poziţia benzilor supraecuatoriale, pîrghia mare a şeilor terminale din sprijinul mixt sînt cele mai importante surse ale îmbolnăvirilor parodonţiului.

La protezele cu plăcuţe dentomucozale se remarcă hiperplazia parodonţiului marginal de sub proteză cu apariţia unor pungi care pot ajunge pînă la 5 mm.

La protezele cu sprijin mucozal, o dată cu înfundarea inerentă a protezei, dinţii restanţi sînt împinşi spre vestibular, apărînd între ei treme care pot ajunge pînă la 2 mm.

Lipsa de igienă a cîmpului protetic creează şi condiţii de parodontopatie marginală, cu depuneri masive de tartru dentar care afectează integritatea parodontală de la periferie spre profunzime.

Scanned with OKEN Scanner

Instabilitatea protezelor mobilizabile în toate sensurile creează presiuni nefiziologice asupra dinţilor de care se ancorează. Astfel se exercită asupra dinţilor deplasări, cum ar fi extruzia, intruzia, bascularea şi rotarea, avînd drept rezultat mobilizarea dinţilor.

Este interesant de reţinut că instabilitatea protezei apare puţin cîte puţin ca şi mobilitatea dinţilor-stîlpi ceea ce face ca bolnavii să nu-şi dea seama de ea decît cînd este prea tîrziu de remediat. De aceea trebuie insistat asupra controlului periodic la care să se prezinte cel puţin de 4 ori pe an.

Complicaţiile mucozale pot să apară în prima perioadă de restaurare sau mult mai tîrziu.

În prima perioadă se pot acuza leziuni provocate de marginile protezei care nu sînt limitate la teritoriul mucoasei fixe. Leziunea denumită „decubit" este sub formă de incizie localizată la nivelul marginilor prea lungi şi ascuţite în dreptul frenurilor, bridelor, tuberculului piriform, liniei oblice interne, tuberozităţii maxilare.

Reducerea acestor margini cu ajutorul frezelor asigură vindecarea în cîteva zile dacă se asigură o igienă bună şi desensibilizantă.

La protezele acrilice, suprafaţa mucozală poate fi aspră sau poroasă din cauza calităţii amprentelor sau incorectitudinii de laborator şi din contactul strîns cu mucoasa ; mai ales în cazul protezelor cu uşoară instabilitate pot să apară eroziuni cronice.

După o perioadă de la aplicarea protezelor cu sprijin mucozal sau mixt din cauza înfundării şeilor sau a conectorilor pot să apară leziuni mai mici sau mai profunde care determină bolnavii să vină la consultaţie.

În trecut, după purtarea protezelor cu ventuze, apăreau deseori eroziuni profunde, cu perforarea bolţii palatine care mutilau lent bolnavii cu sensibilitate redusă.

— **Complicaţiile osoase** urmăresc în general complicaţiile mucozale şi se manifestă prin atrofia exagerată a cîmpului protetic acoperit de şaua protetică.

Atrofia este cu atît mai mare, cu cît osul nu a fost total vindecat în momentul restaurării protetice, cu cît rezistenţa individuală este mai scăzută şi cu cît proteza nu a fost bine echilibrată.

O dată cu atrofia osoasă apare şi înfundarea protezelor care îşi pierd din capacitatea de stabilizare, acţionînd din acel moment ca factori distructivi ai cîmpului protetic.

Din aceste motive se susţine necesitatea extinderii perioadei de control şi intervenţie pe tot parcursul restaurării protetice.

— **Complicaţiile mecanice** se referă la defecţiunile care pot să intervină asupra piesei protetice, cum ar fi fracturarea croşetelor, în special a braţelor turnate, desprinderea dinţilor artificiali, fracturarea bazelor acrilice, a elementelor de legătură din metal şi defectarea elementelor speciale de stabilizare. Atragem atenţia asupra abraziunii excesive a dinţilor artificiali realizaţi din acrilat prin metodele de laborator care au drept consecinţă ineficienţa masticatoare şi reducerea dimensiunii verticale intermaxilare.

Scanned with OKEN Scanner

Reunirea în volum tipărit a noţiunilor fundamentale de protetică dentară a implicat prezentarea soluţiilor clasice şi a noilor cuceriri din acest domeniu într-o întrepătrundere care, fără îndoială, nu poate fi perfectă.

Totuşi, considerăm că schema generală de conduită în clinica şi tratamentul edentaţiei, prezentate de noi, constituie un îndreptar de natură să orienteze pe student şi pe medic, în majoritatea situaţiilor întîlnite în practică.

BIBLIOGRAFIE

ACKERMAN F. — Das Problem der unteren partiellen Prothese, *Öst. Z. Stomat.*, 1952, 10—11.

ACKERMAN F. — Principes et téchniques à la base des prothèses inférieures à prolongement, *Acta odont. Stomat.*, 1961, 52.

APPLEGATE O. C. — Essentials of removable partial dentures prothesis, Ed. W. B. Saunders, Philadelphia—Londra, 1965.

APPLEGATE O. C. — An evaluation of the support for removable partial denture, *J. prosth. Dent.*, 1960, 10, 112.

APPLEGATE O. C. — Evaluating oral structures for removable partial dentures, *J. prosth. Dent.*, 1961, 5, 882.

BAKER C. — Difficulties in evaluating removable partial dentures, *J. prosth. Dent.*, 1967, 17, 1.

BANDETTINI R., BAGNOLI S., MODICA R. — La protesi immediata maxillo dentale, *Minerva stomat.*, 1962, 11, 243.

BANDETTINI R. — La protesi parziale, *Minerva stomat.*, 1960, 9, 5.

BANDETTINI R., BAGNOLI S. — La restaurazione odonto protesica a livell o sociale, *Minerva stomat.*, 1966, 15, 9.

BARISHMAN H. — Technical Procedures in the construction of removable Partial Prosthesis with Internal attachments, *J. Amer. dent. Ass.*, 1966.

BATES S. F. — Mechanism of cast partial denture clasps, *J. dent. Res.*, 1961, 40, 1 283.

BATES S. F. — Mechanical properties of the cobalt chromium alloys and their relation for partial denture design, *Brit. dent. J.*, 1965, 7.

BEAT MÜLLER — Prothèses a extremités libres avec ancrages telescopiques dérivées des prothèses totales, *Rev. franç. Odonto-stomat.*, 1959, 5.

BELIARD — Prothèse dentaire conjointe, Ed. Masson, Paris, 1941.

BEYELER CH. — Prothèse pour edentations distales, *Progr. Odonto-stomat.*, 1953.

BIAGGI A., STEIMER H. — Das technische in der Zahnärztlichen Prothetik, Verlag Zahnärzt. Welt. CMBH Konstanz, Leipzig, 1956.

BOHME W. — Neue Erkenntnisse für die Prothetische Versorgung von Blasinstrumententalisten, *Dtsch. Stomat.*, 1965.

BOITEL R. H. — Nouveau type d'attachement pour ponts amovibies et prothèses partielles, *Progr. Odonto-stomat.*, 1 097.

BOITEL R. H. — Conception sur le thème: La prothèse à extremités libres, S.S.O., 1964.

BOTTGER H. — Das Teleskopsystem in der Zahnärztlichen Prothetik, Ed. J. Ambrosius Barth, Leipzing, 1964.

BREISACH L. — Esthetik attachments for removable partial dentures, *J. prosth. Dent.*, 1967, 17, 3.

BRUNEL L. A., LAKERMANCE S. — Les inlays d'obturation, Ed. Masson, Paris, 1963.

CHOURAQUI M. — Étude critique des differentes techniques d'empreinte en prothèse fixe, Essai de simplification, R.F.O.S., vol. XV, 1968, p. 931.

CLEMENT A., ROUCOULES L. — Prothèses fixes et prophylaxie tissulaire, *Inform. dent. (Paris)*, 1959, 4.

Scanned with OKEN Scanner

CLOUCH H. — Impressions for clasps retained partial dentures, *North—W. Dent.*, 1961, 31, 6.
COSTA E. — Raţionamentul medical în practica stomatologică, Ed. medicală, Bucureşti, 1970.
MC. CRACKEN W. — Partial Denture Construction, Ed. C. V. Mosby, St. Louis, 1960.
MC. CRACKEN W. — Occlusal Relationships for Removable Partial Dentures, *J. protsth. Dent.*, 1962, 12, 2.
DOUCET M. — Évolution et aspect actuel des prothèses squélettiques, *Ann. Odonto-stomat.*, 1964.
DOXTATER L. W. — Kronen und Brückernarbeiten, Ed. Urban, Schwarzenberg—Berlin, 1933.
DRUM W. — Parafunctions et principe du rupteur de pression, Étude critique, S.S—O., 1 359.
DRUM W. — Las parafunciones en la practica diaria, *Rev. esp. Estomat.*, 1965.
DRUM W. — Abgestimmte Gussklammern und Parafunctionene, Ed. Die Quint., Berlin, vol. 3, 1956.
DUBECQ S., BENOIT P. — Les prothèses squélettiques, Determination des bases, *Encycl. méd. chirurg.*, 1955, 23 375 A, 10, 12.
DUBECQ S., BENOIT P. — Téchnique de réalisation des prothèses squélettiques équilibrées, *Encycl. méd. chir.*, 1955, 23, 380 B. 10 12.
DUBECQ S., BENOIT P. — Contention des prothèses mobiles partielles, *Encycl. méd. chir.*, 1959, 23, 380 A 10 11.
DUBECQ S., BENOIT P. — Détermination des bases, L'equilibre prothétique au maxillaire supérieur, *Encycl. méd. chir.*, 1955, 23, 375 A. 50 12.
DUMITRESCU S. — Contribuţii la stabilizarea protezelor parţiale mobilizabile, teză doctorat, 1968.
DUMITRESCU S. — Edentaţia parţială şi proteza mobilizabilă, Ed. medicală, 1970.
DURRER T. G. — Partielle Prothetik. *Schweiz. Mschr. Zahnheilk.*, 1964, 903, 74.
ECHEVERRI E. — Conectores menores y apoyos oclusales, *Rev. Fed. odont. colomb.*, 1967.
ENE L. — Amprentarea în edentaţia totală, Ed. medicală, Bucureşti, 1970.
FARRELL H. S. — Partial denture designing, Ed. H. Kimpton, Londra, 1962.
FICHELLE G. — L'étude des prothèses pour ségments édentés en extension, *Actualités odonto-stomat.*, 1950, 42.
FICHELLE G. — Solidarisation des ponts d'appui en prothèse, *Actualités odonto-stomat.*, 1965, 72.
FRIEDMAN R. — The maligned partial denture, *N. Y. St. J. Med.*, 1958, 24, 8.
FROST S. S. — Immediate Dentures. Emphasis on appearance, *N. Y. St. dent. J.*, 1962, 32, 9.
FUSAYAMA T., NAKAZATO M. — The designs of Stock trays and the retention of irreversible hydrocolloid impressions, *J. prosth. Dent.*, 1969, 2.
GUIGUI A. — Le passage de la prothèse partielle, à la prothèse totale, *Rev. franç. Odonto-stomat.*, 1967, XIV, 3.
GRIFFITH N. — Mouth preparation and management of abutmentteeth for the removable partial denture, *N. Y. J. Dent.*, 1965, 35, 4.
HABIB S. — La restauration d'un hemimaxillaire complèment édenté. *Actualités odonto-stomat.*, 1958, 42—177.
HARVEY W. L. — Improved distal extension removable partial denture base, *J. prosth. Dent.*, 1962, 12, 314.
HEHRING H. — Partielle Modellguss Protheses nach dem Ney System *Disch. Zahnärztl. Z.*, 1962, 17, 698.
HÄUPL. K. — Lehrbuch der Zahnheilkunde, vol. II., Ed. Urban und Schwarzenberg, München, 1956.
HEUSSEL E. — Die Elastischen Eigenschaftem von Stahl und Gold—Klammern, *Disch. Zahnärzth. Z.*, 37, 507.
HILAIRES S. — Les couronnes métalliques de revétement. *Encycl. Méd. chir.*, 1964, 23330 A 10 3.
HINDELS M. G. — Analyse des forces dans les appareils amovibles à extension distale, *Inform. dent. (Paris)*, 1958, 9.
HOLMES J. — Influence of impression procedures and occlusal loading on partial denture movement, *J. prosth. Dent.*, 1965, 15, 3.
HOMIA K. — Les avantages de l'ancier en prothèse, *Inform. dent. (Paris)*, 1958, 6.
HROMATKA — Basisgestaltung und Propphylaxie der Teilprothese, *Dtsch. Stomat.*, 1965.
HRUSKA A. S. — Die Inkorporierte mehrgliedrige Prothese, Ed. C. Hansen, München, 1956.
JOHNSTON J. F. — Preparation of mouths for fixed and removable partial dentures, *J. prosth. Dent.*, 1961, 11, 3.
KARLFREID C. — Balastrungsversuche an Phantom—modellen von bilateralen unteren Freiendprothesen, Dissertation, München, 1963.
KENNEDY E. — Partial Denture Construction, Ed. H. Kimpton, Londra, 1942.

Scanned with OKEN Scanner

KNAPP W. K. — Précis de bridges fixes, Ed. Maloine, Paris, 1953.
KORKHAUS G. — Die Problematik der partiellen Prothese, D.Z.Z. H_3—4, 1949.
KREUTZMANS — Vom Zahnbindewerk zur Ney—Prothese, ein geschichlichen Acriss, Zahntechnick, vol. 3, Berlin, 1962.
KRUNG E. E. — Mouth preparation for partial denture service, *N. Y. J. Dent.*, 1956, 12, 26.
KRUPP—WIDIAFABRIK — Wisil Laboratorien, Modellguss Prothetik, Essen, 1960.
KURLIANDSKI V. I. — Bingelnoe zubnoe protznirovanie, Izdateisto „mediţina" Uz CCP Taşkent, 1965.
LAKERMANCE S., LAUDENBACH P. — L'examen en prothèse conjointe, *Encycl. méd. chirurg.*, 1960, 11, 23 170 A 10.
LANDA S. — L'articulation temporo-mandibulaire et ses rapports avec les disharmonies occlusales. *Inform. dent. (Paris)*, 1950, 1.
LEJOYEUX J. — Téchnique de rebasage d'une prothèse complète, *Rev. Odonto-stomat.*, 1965, XII, 5.
LEHUCHER R. — Inlays et onlays, bridge sur dents vivantes, Ed. J. Prélat, Paris, 1960.
LERICHE E. — Contribution à l'enseignement de la théorie des bridges fixes, *Rev. franç. Odonto-stomat.*, 1965, 12, 3.
LUCCHINI P. S. — La chirurgie parodontale. *Rev. franç. Odonto-stomat.*, 1966, XIII, 9.
LUCIA O. U. — Modern gnathological conception Ed. C. V. Bosby, St. Louis, 1961.
MANSON J. D. — Periodontics for the Dental Practitioner, *Ediţia a 2-a*, Ed. H. Kimpton, Londra, 1970.
MATHE G. — Il collegamento fra protesi parzialee dentatura residua, *Minerva stomat.*, 1962, 11, 10.
MARINESCU I. — Cimentarea lucrărilor fixe, Lucrare de diplomă, Bucureşti, 1972.
MENETREY P. S. — Étude expérimentale comparative sur diferents types de crochets et sur la couronne téléscopique dans les prothèses des classes I—II, S.S.O., 1966, 6.
MISKA G. M. — Simplified maxillary posterior pontic construction *N. Y. St. dent. J.*, 1958, 28, 8.
MODICA R. — Anatomia patologica del edentulo parziale, *Minerva stomat.*, 1964, 13, 5.
MORANDIM—L'usage de la charnière F.M. dans la thérapeutique. *Quintess. Zahnärztl. Lit.*, 1966.
NAIRN I. R. — The problem free-end denture bases, *J. prosth. Dent.*, 1966, 16, 3.
NALLY S. — La prothèse rigide ou la prothèse ruptrice, *Ann. Odonto-stomat.*, 1965.
NASS A. V., KASLER A. — Stomatologie clinică şi terapeutică, Ed. medicală, Bucureşti, 1967.
NEGRO A. CAMUSSO — Technica per la preparazione e l'applicazione delle corone a giacca in ceramica, *Minerva stomat.*, 1962, 11, 12.
NEGRO C. — Rassegna dei principali tipi di ganci nella protesi parziale amovibile, *Minerva stomat.*, 1962, 10, 11.
NEY M. S. — Die gegossene partielle Prothese, Laboratorium der Degussa, Frankfurt pe Main, 1956.
ODASSOI — Le protesi articolate ad extremita libera unilaterale in Clinica Odonto—Protesica, *Minerva stomat.*, 1966, 15.
OSBORNE S. — Improvement in chrome-cobalt alloys. Blackwell Scientific Publications, Oxford.
PAFFTENBABGER G. C. — Dental Materials a Review, *J. Amer. dent. Ass.*, 1960, 60, 600.
PHILIPS R. W., LEONARD L. G. — Study of enamel abrasion as related to Partial Denture clasps, *J. prosth. dent. (Paris)*, 1956, 6, 657.
PIEHE S. — Prothèses pour ségments édentés moyens et paramoyens, *Actualités odonto-stomat.*, 1958, 52.
PIEHE S. — Crochets à action vestibulaire, étude de caractères particuliers, *Actualités odonto-stomat.*, 1962, 60, 425.
POGGIOLI S. — Téchniques modernes d'utilisation des matériaux d'empreintes en prothèse fixe, Ed. Masson, Paris, 1959.
PORZIO L. — La protesi totale immediata. *Minerva stomat.*, 1961, 10, 8.
REBOSSIO A. — Protesis removible, *Rev. esp. Estomat.*, 1967.
RIGOLET R. — Prothèses unilaterales amovibles, *Actualités odonto-stomat.*, 1958, 42, 131.
RIGOLET R. — Prothèses équilibrées, *Actualités odonto-stomat.*, 1961, 54, 127.
RIGOLET R. — Prothèse partielle métallique amovible, *Actualités odonto-stomat.*, 1961, 54, 127.
RÎNDAŞU I. — Consideraţii asupra protezării imediate, teză de doctorat, I.M.F. Bucureşti, 1970.
ROUCOULES L. — Équilibration occluso-articulée en prothèse partielle de grande étendue. Méthodes et technique. *Inform. dent (Paris)*, 1965, 36, 37, 38.
ROUCLOUES L. — Principes géneraux de prothèse dentaire. Ed. Maloine, Paris, 1962.

Scanned with OKEN Scanner

ROUCOULES L. — Téchnique de construction des éléments inamovibles classiques en prothèse dentaire, Ed. Maloine, Paris, 1962.
ROUCOULES L. — Téchnique de construction des systèmes inamovibles et composites en Prothèse dentaire, 84 planches, Ed. Maloine, Paris, 1969.
ROUCOULES L. — Prothèses composites : appareillages amovibles à infrastructure métallique et crochets adaptés sur éléments inamovibles, *Inform. dent. (Paris)*, 1964, 46, 5.
ROUCOULES L. — Les Prothèses articulées à rupteurs de forces, *Inform. dent. (Paris)*, 1958, 3.
ROUOT F. — Prothèse dentaire squélettique, Ed. Masson, Paris, 1959.
ROUSSEAU CL. — Nouvelles concéptions sur le travail assis, *Rev. franç. Odonto-stomat.*, 1965.
SAVOYET S. — Le tracé des prothèses mobiles modernes, *Rev. franç. Odonto-stomat.*, 1965.
SĂVULESCU C. — Cercetări experimentale de laborator şi clinice privind stabilirea unei rețete proprii de ciment provizoriu. Lucrare de diplomă, București, 1972.
SCHORN P. — Der transversale Blockriegel, Ein neues Haltelement *Quintess. Zahnärztl. Lit.*, 1966, II.
SCHWEITZER M. S. — Oral rehabilitation problem cases. Treatment and evolution, vol. I şi II, Ed. C. V. Mosby, S. Louis, 1964.
SCHWEITZER J. M. — Restorative dentistry, Ed. C. V. Mosby, St. Louis, 1947.
SEARS H. V. — Selections and management of posterior teeth, *J. prosth. Dent.*, 1967, 6.
SILVERMAN M. — Occlusion in Prosthodontics and in the natural dentition, Mutual Publishing Co., Washington, 1963.
SINGER F. — Prothèse à telescope résiduelle fortement réduite *Rev. franç. Odonto-stomat.*, 1967, 14, 3.
SINGER F. — Les réactions tissulaires sous les selles des prothèses partielles amovibles, *Rev. franç. Odonto-stomat.*, 1963, 10, 3.
SINGER F. — L'ancoraggio delle protesi mobili eseguito secondo il sistema Ney, *Clin. odonto-protes.*, 1956, 3, 279.
SINGER F. — La protesi parziale, Ed. Odont. Torino. 1964.
SOYER G. — L'origine des crochets, *Rev. franç. Odonto-stomat.*, 1955.
STEFFEL V. L. — Planning removable partial dentures. *J. prosth. Dent.*, 1962, 12, 3.
STEIGER A. — La rétention moderne de la prothèse partielle dans le reste de la dentition, *J. dent. belge*, 1936, 6.
STEINHARDT G. — Adaptations fonctionnelles et modifications pathologiques de l'articulation mandibulo-temporale, *Schweiz. Mschr. Zahnheilk.*, 1959, 5, 59.
SWENSON M., TERKLA L. — Partial Dentures II, Ed. C. V. Mosby, St. Louis, 1955.
TABET G. — Classification cinématique des attachements rupteurs de forces ; indication en prothèse décolletée, *Rev. franç. Odonto-stomat.*, 1961, 6.
TERKLA G., LANCY R. — Partial dentures, Ed. C. V. Mosby, St. Louis, 1963.
THIELEMANN K. — Biomechanik der Paradentose, Ed. V. J. Ambrosius Barth., München, 1956.
TOWLE H. — Mouth preparation for removable partial dentures, *N. Y. J. Dent.*, 1961, 4, 31.
TYLMAN S., BRUMFIELD R. C., MOULTON S. H. — Theory and Practice of Crown and Bridge Prosthodontics, Ed. C. V. Mosby, St. Louis, 1965.
VACHUDA S., LENK R. — Theorie und Praxis der Partiellen Prothese, Ed. W. Maudrich, Viena, 1954.
VOGEL C. V., HOFFER E., PECCATORI C. — Gli indici di fiziopatologia della masticazione in relazione con le condizioni del edentulo parziale, *Minerva stomat.*, 1964, 13, 5.
WEISSKOPE S. — Zur Bewertung des schleimhautgetragener oder abgestutzen herausnehbaren Teilplattenersatzen, *Dtsch. Stomat.*, 1965.
WEINBERG A. — Atlas of Crown and Bridge Prosthodontics, Ed. C. V. Mosby, St. Louis, 1965.
YOURKSTOS A., KRISHAN K. — Empreintes pour prothèses immediates avec des matériaux à base de caoutchouc, *Inform. dent. (Paris)*, 1958, 6.

Scanned with OKEN Scanner

EDENTAȚIA TOTALĂ

Scanned with OKEN Scanner

INTRODUCERE

Pierderea treptată a dinţilor duce la început la edentaţii reduse, apoi întinse, ca, la sfîrşit, după pierderea tuturor dinţilor, să apară starea de edentaţie totală. Problemele puse de tratamentul edentaţiei totale, precum şi metodele şi tehnicile de protezare totală sînt cu totul altele decît cele întîlnite în tratamentul edentaţiei parţiale.

În edentaţia totală se pun două mari şi dificile probleme :

1. *Asigurarea menţinerii şi stabilităţii protezelor în timpul fonaţiei şi mai ales al masticaţiei.* Dat fiind că în edentaţia totală nu se mai poate recurge la mijloacele de stabilizare oferite de dinţii restanţi, medicul protetician trebuie să asigure stabilitatea protezelor, aplicînd anumite legi din fizică.

2. *Realizarea unor proteze care să asigure îndeplinirea în mod eficient a funcţiilor la care participă arcadele dentare.* Eficienţa funcţională este condiţionată de o serie de elemente : relieful ocluzal, planul de orientare ocluzală, dimensiunea verticală, relaţia centrică, la care se adaugă alte elemente legate de redarea fizionomiei şi fonaţiei specifice bolnavului.

Îndeplinirea acestor deziderate complexe nu este uşoară, deoarece în urma pierderii tuturor dinţilor, criteriile de precizare prin mijloace directe a acestor elemente au dispărut şi medicul stomatolog este nevoit să le deducă pe căi indirecte. În acest scop, medicul stomatolog trebuie să cunoască şi să aplice practic o serie de cunoştinţe privind morfofiziologia generală şi particulară a aparatului dentomaxilar — inclusiv „mecanica mandibulară" — şi totodată anumite legi de fizică şi mecanică. Fără aceste cunoştinţe, protezarea individualizată a edentaţiei totale nu este posibilă. Necesitatea de a lega în permanenţă fiecare fază de tratament a edentaţiei totale de cunoştinţele de morfologie şi fiziologie explică extinderea relativ mare a acestei părţi a cursului.

Un medic stomatolog, care nu are în permanenţă în memoria sa noţiunile de morfofiziologie clinică a aparatului dentomaxilar, nu poate realiza un tratament protetic eficient în edentaţiile totale, eficienţă care se manifestă în mulţumirea bolnavului şi satisfacţia profesională a medicului.

Scanned with OKEN Scanner

CAPITOLUL I

STUDIUL CLINIC AL EDENTAŢIEI TOTALE

În studiul edentaţiei totale folosim o serie întreagă de termeni a căror precizare este absolut necesară pentru înţelegerea problemelor expuse.

Lipsa tuturor dinţilor din cavitatea bucală, produsă după erupţia lor, se defineşte prin termenul de edentaţie totală.

Lipsa tuturor dinţilor de pe maxilar se numeşte edentaţie totală maxilară, iar de pe mandibulă, edentaţie totală mandibulară. Se mai utilizează pentru edentaţia totală de pe un singur maxilar termenul de edentaţie totală unimaxilară iar pentru ambele maxilare, edentaţie totală bimaxilară.

Lipsa dinţilor poate fi congenitală sau dobîndită. Lipsa congenitală a tuturor mugurilor dentari poartă denumirea de anodonţie totală. Ea apare în special în suferinţe grave ale sistemului ectodermal şi aduce după sine o dezvoltare insuficientă a maxilarelor. Frecvenţa anodonţiei totale este foarte mică şi în general se asociază cu tulburări generale de dezvoltare foarte grave.

ETIOLOGIA EDENTAŢIEI TOTALE

Cauzele cele mai frecvente ale edentaţiei totale sînt : complicaţiile carieri dentare şi ale parodontopatiilor, procese infecţioase ale părţilor moi şi ale osului, formaţiuni tumorale care necesită rezecţii osoase cu îndepărtarea în masă a dinţilor.

Leziunile dinţilor şi parodontopatiile netratate duc iniţial la o edentaţie *parţială*, limitată. Cu timpul, extinderea pierderii dinţilor prin extracţie, expulzie spontană sau traumatisme însoţite de luxaţia dinţilor duce la starea de edentaţie *totală*.

În condiţiile actuale de viaţă, edentaţia totală este mai frecventă la femei decît la bărbaţi şi în mediul urban faţă de cel rural ; creşte pro-

Scanned with OKEN Scanner

centual cu înaintarea în vîrstă, astfel încît ea cuprinde o treime din grupa de vîrstă 60—69 de ani.

Edentaţia de etiologie parodontopatică este însoţită de resorbţii şi atrofii accentuate ale apofizelor alveolare, care reduc retentivitatea anatomică a crestelor alveolare, creînd astfel situaţii nefavorabile protezării. În edentaţiile de origine carioasă, crestele îşi menţin mai mult timp un relief favorabil protezării.

RESORBŢIA ŞI ATROFIA CRESTELOR ALVEOLARE

Prin pierderea dinţilor, procesele alveolare se transformă în creste edentate şi suferă un proces de resorbţie şi atrofie.

Aşa cum se cunoaşte, termenii „resorbţie" şi „atrofie" exprimă două noţiuni diferite. Prin *resorbţie* se înţelege dispariţia treptată, parţială sau totală, a unui ţesut devenit inutil organismului prin încetarea funcţiei pentru care prezenţa lui este necesară. Prin *atrofie* se înţelege reducerea în volum şi greutate a unui organ, din cauza unei deficienţe de nutriţie a ţesuturilor provocată de încetarea unora dintre funcţiile la care participase anterior.

În edentaţia totală, la nivelul maxilarelor se produc ambele fenomene. La început apare fenomenul de resorbţie la nivelul crestelor alveolare, apoi urmează atrofia, mai mult sau mai puţin accentuată a masei oaselor maxilare.

Practicianul poate încetini procesul de resorbţie consecutiv extracţiei unuia sau mai multor dinţi, printr-o conduită terapeutică corespunzătoare, care să dirijeze într-o oarecare măsură conformarea crestelor alveolare.

Cauzele resorbţiei accentuate ale proceselor şi crestelor alveolare sînt multiple. Dintre aceste cauze, cele mai frecvente sînt : afecţiunile degenerative uşoare, senilitatea, parodontopatiile, extracţia dinţilor, intoxicaţiile profesionale, protezarea tardivă sau defectuoasă.

MODIFICĂRILE MORFOLOGICE ŞI FUNCŢIONALE ALE APARATULUI DENTOMAXILAR LA EDENTATUL TOTAL

În edentaţia totală se observă o serie de modificări morfologice şi structurale ale următoarelor elemente : maxilarele, mucoasa bucală, limba, articulaţia temporomandibulară şi muşchii aparatului dentomaxilar.

Toate aceste modificări morfologice alterează funcţiile acestor organe, precum şi ale aparatului maxilar în ansamblu.

Modificările morfologice ale elementelor componente, consecutive edentaţiei totale, se influenţează reciproc şi, totodată, în ansamblu, influenţează protezarea edentatului total.

Maxilarele. La nivelul maxilarelor, pierderea dinţilor aduce după sine resorbţia şi atrofia proceselor alveolare şi chiar a maxilarelor.

Gradul şi evoluţia resorbţiei şi atrofiei sînt influenţate de cauza, momentul şi ordinea cronologică a pierderii dinţilor.

Scanned with OKEN Scanner

În cazul în care edentaţia este provocată de parodontopatii, atrofia şi resorbţia se produc mai rapid şi mai accentuat, organismul avînd o predispoziţie spre distrofie, care de altfel a contribuit şi la apariţia parodontopatiei. În zonele în care dinţii au fost pierduţi de mai mult timp, atrofia crestelor alveolare este mai pronunţată, în comparaţie cu zonele în care dinţii au fost pierduţi mai recent.

Reiese deci că la bolnavii la care pierderea tuturor dinţilor de pe un maxilar s-a produs la intervale de timp relativ scurte, atrofia se produce în mod uniform, pe cînd în cazul pierderii dinţilor la intervale de timp depărtate, relieful crestei atrofiate prezintă un aspect neregulat.

Extracţiile dentare laborioase însoţite de o distrugere severă a pereţilor alveolari duc la formarea unor creste cu înălţime redusă şi cu un contur neregulat.

Atrofia maxilarelor poate prezenta următoarele aspecte : *simetrică* sau *asimetrică*, *centripetă* sau *centrifugă*.

Dacă pierderea dinţilor de pe ambele hemiarcade s-a produs aproximativ în acelaşi timp, curbura crestei edentate va avea un aspect simetric. Dacă însă pierderea dinţilor s-a făcut la intervale mari, cele două curburi ale hemiarcadelor vor determina în ansamblu o arcadă asimetrică.

Axele dinţilor de pe maxilarul superior fiind oblice, cu *convergenţă apicală*, resorbţia crestelor alveolare urmează aceeaşi înclinaţie şi, în consecinţă, pe măsura atrofierii, circumferinţa crestei edentate maxilare se micşorează, iar bolta palatină îşi micşorează adîncimea — atrofie centripetă.

La nivelul mandibulei se produce o atrofie centrifugă, deoarece axele dinţilor inferiori sînt de asemenea oblice, dar prezintă o divergenţă apicală. Din această cauză, marginea liberă a apofizei alveolare mandibulare formează un arc cu o rază mai mică decît marginea bazilară a mandibulei. În consecinţă, la mandibulă, atrofia pornită de la marginea liberă a procesului alveolar este centrifugă, arcul crestelor alveolare lărgindu-se în urma pierderii dinţilor.

Resorbţia şi atrofia maxilarelor producîndu-se în etape foarte variate, duc la o gamă tot atît de variată de forme intermediare ale crestelor alveolare ; de la forme de atrofie minimă pînă la forme de atrofii accentuate, în care este afectat de acest proces şi o bună parte din corpul maxilarelor.

Atrofia maxilarului superior poate fi atît de intensă, încît între cavitatea bucală şi cea nazală să nu mai rămînă decît o lamă osoasă subţire, iar în regiunea mediană să ajungă pînă la spina nazală anterioară.

Maxilarul superior se atrofiază în general mai lent decît mandibula.

La mandibulă, atrofia este uneori atît de pronunţată, încît orificiul mentonier ajunge pe creasta mandibulară, iar distal, între linia oblică externă şi linia oblică internă (milohioidiană), în locul crestei alveolare dispărute, poate apărea o depresiune.

Raporturile variate dintre crestele alveolare edentate. Dacă se face o secţiune frontală prin mandibulă şi prin maxilar la nivelul molarului de 12 ani, în diferite stadii de atrofie, se constată că raporturile dintre osul mandibular şi maxilar variază după gradul de atrofiere.

Scanned with OKEN Scanner

În cazul unei edentaţii bimaxilare recente, axele interalveolare, de o parte şi cealaltă, vor fi paralele între ele sau aproape paralele cu o uşoară convergenţă superioară. Cînd atrofia ambelor maxilare este accentuată, axele interalveolare vor fi oblice, cu o convergenţă superioară mult accentuată. Această situaţie se datoreşte faptului că procesul de atrofie micşorează circumferinţa apofizei alveolare a maxilarului superior, iar la mandibulă o măreşte. Între aceste două situaţii extreme se găseşte o gamă întreagă de situaţii intermediare, cu raporturi interalveolare corespunzătoare gradului de atrofie (fig. 1).

Comparînd raportul dintre arcadele dentare intacte cu raportul dintre crestele alveolare total edentate, vom constata că arcada dentară supe-

Fig. II.1. — Raporturi diferite în plan vertical între crestele edentate : *a* — în regiunea frontală ; *b* — în regiunea laterală.

rioară este de obicei uşor excentrică faţă de arcada dentară inferioară, pe cînd în caz de edentaţie totală situaţia se inversează, creasta alveolară mandibulară este de obicei excentrică faţă de creasta maxilară.

Făcînd o secţiune sagitală prin ambele maxilare edentate, se pot găsi situaţii diferite, dintre care distingem trei tipuri principale :

— la edentaţii totali de dată recentă, la care anterior edentaţiei, tipul de ocluzie a fost normal, linia interalveolară din dreptul incisivilor este verticală ;

— cînd starea de edentaţie totală este veche şi însoţită de atrofia accentuată a ambelor maxilare, linia interalveolară din dreptul incisivilor are o direcţie oblică, convergentă către creasta superioară (fig. 2).

În cazurile de prognatism superior, în urma pierderii recente a dinţilor frontali, poziţia prognată a maxilarului nu dispare, astfel că linia interalveolară va avea o direcţie oblică dinapoi-înainte şi de jos în sus ; cu timpul, din cauza atrofierii concentrice a maxilarului, această situaţie se va transforma, linia interalveolară devenind din oblică, verticală (fig. 3).

În stările de edentaţie totală, nu numai apofizele alveolare suferă modificări, ci întregul corp al maxilarelor. Acest fenomen se poate constata uşor la mandibulă, la care în urma edentaţiilor succesive, unghiul goniac se deschide, apropiindu-se de valoarea a 120—130°, mai ales la edentaţii totali neprotezaţi de mult timp sau protezaţi defectuos din punctul de vedere al transmiterii presiunii.

Scanned with OKEN Scanner

Resorbţia şi atrofia, consecutive pierderii dinţilor, provoacă o apreciabilă reducere a volumului maxilarelor.

Gradul — mai mic sau mai mare — de resorbţie a crestelor alveolare, respectiv, menţinerea sau dispariţia conturului reliefat al acestora, influenţează favorabil sau nefavorabil stabilitatea orizontală a protezelor.

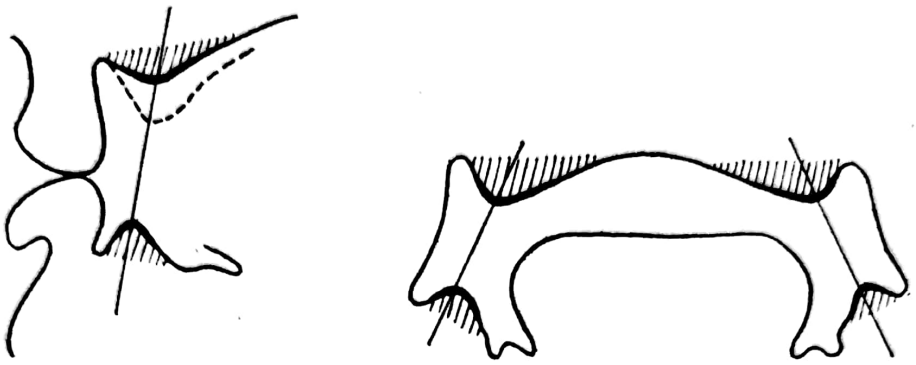

Fig. II.2. — — Atrofie marcată a ambelor maxilare; inversarea raportului intercreste.

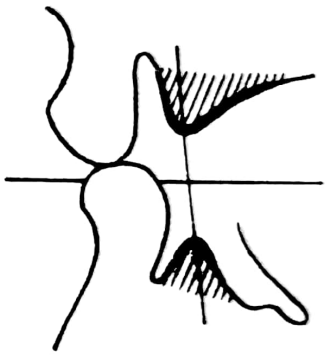

Fig. II.3. — Raport prognat în regiunea frontală.

Resorbţia crestelor alveolare, în sens centripet la maxilar şi centrifug la mandibulă, duce la raporturi intermaxilare nefavorabile, care necesită un mod diferit de montare a dinţilor artificiali. În funcţie de linia interalveolară dintre cele două creste, dinţii artificiali se aşează în raport ocluzal normal sau invers.

Modificările mucoasei crestelor alveolare şi a fundurilor de sac vestibulare. Mucoasa care acoperă crestele alveolare suferă o serie de modificări în urma dispariţiei dinţilor şi atrofierii maxilarelor. Procesele alveolare, iniţial acoperite cu o mucoasă de grosime şi consistenţă uniformă, fixă şi bine întinsă, adeseori îşi schimbă aspectul normal. Se întîmplă destul de frecvent ca mucoasa să nu urmeze concomitent atrofia osoasă şi astfel, deasupra crestei alveolare, să rămînă o mucoasă mobilă care balansează în sens orizontal ca o creastă de cocoş. O astfel de situaţie se poate produce în zone mai mult sau mai puţin întinse ale crestei alveolare, fiind indicată îndepărtarea lor pe cale chirurgicală sau întinderea lor prin anumite tehnici şi metode de amprentare.

O altă situaţie posibilă este aceea în care grosimea mucoasei crestelor se modifică, fie subţiindu-se, fie îngroşîndu-se. Subţierea mucoasei este

cauzată de atrofierea ei exagerată : în situaţiile extreme, mucoasa devine foarte subţire, incapabilă să suporte presiuni mari. O astfel de mucoasă subţiată se găseşte pe torusul palatin şi uneori pe tuberozităţile maxilare, pe unele porţiuni ale crestei maxilare. Alteori, grosimea normală a mucoasei gingivale se poate dubla sau tripla, iar între periost şi mucoasă apare un ţesut conjunctiv submucos, lax, care face ca mucoasa din acele regiuni să devină comprimabilă în sens vertical, deci rezilientă şi chiar glisabilă orizontal. În raport cu gradul variabil de rezilienţă a mucoasei apar probleme în ceea ce priveşte metoda şi tehnica de amprentare a cîmpului protetic.

O importantă modificare este apropierea fundurilor de sac vestibulare de muchia crestelor alveolare. În mod normal, fundurile de sac vestibulare au o anumită adîncime care, la individul cu dentaţia intactă se situează la aproximativ 5 mm de la planul apexian al dinţilor.

Adeseori, în stările de edentaţie totală, cînd mucoasa devine rezilientă, mucoasa marginală a fundurilor de sac vestibulare poate fi mobilizată de muşchi şi în acest fel fundul de sac se apropie de muchia crestei alveolare. În acelaşi timp, resorbţia crestelor alveolare şi atrofia corpului maxilarelor apropie de asemenea muchia crestelor alveolare de fundurile de sac vestibulare. Astfel, zona de mucoasă fixă a crestelor alveolare, capabilă să suporte presiunile masticatoare, se micşorează. În cazurile extreme, mai ales la mandibulă, apar situaţii cînd această mucoasă fixă dispare complet, transformîndu-se într-o simplă linie de inserţie pe muchia crestei alveolare.

Pe măsură ce atrofierea oaselor maxilare se accentuează şi adîncimea fundurilor de sac vestibulare se reduce tot mai mult, inserţiile frenurilor labiale şi lingual se apropie de muchia crestelor alveolare sau ajung chiar pe muchie, limitînd suprafaţa de sprijin şi creînd greutăţi în realizarea unei bune închideri marginale.

În cazurile de atrofie accentuată a mandibulei, mucoasa fixă dispare şi de pe faţa linguală a crestei alveolare, iar inserţia mucoasei planşeului bucal se face pe muchia crestei alveolare. Pe partea anterioară a bolţii palatine, rugile sau plicile palatinale transverse, în număr de 3—7 perechi, aşezate radiar sau paralel între ele, devin mai şterse. Purtarea îndelungată a protezelor cu placă contribuie de asemenea la netezirea acestor rugi.

Reducerea zonelor acoperite cu mucoasă fixă micşorează zona de sprijin a cîmpului protetic, împiedică extinderea bazei protezelor totale şi periclitează stabilitatea şi eficienţa funcţională a protezelor. Pentru rezolvarea acestor probleme este nevoie să se apeleze la metode speciale de amprentare sau chiar la intervenţii chirurgicale, care urmăresc fie excizia mucoasei excedentare, fie plastia crestei osoase.

Modificările morfologice şi funcţionale ale muşchilor aparatului dentomaxilar. Sub influenţa pierderii treptate şi apoi totale a dinţilor, muşchii aparatului dentomaxilar suferă de asemenea modificări importante în vederea adaptării lor la noile condiţii funcţionale apărute în urma edentaţiei totale. Dispariţia arcadelor dentare ca factor de delimitare a acţiunii muşchilor orofaciali şi ai limbii contribuie de asemenea la modificarea funcţională a acestor muşchi.

Scanned with OKEN Scanner

În stările de edentaţie totală, muşchii ridicători şi coborîtori ai mandibulei suferă modificări de adaptare. La edentaţii totali, poziţia de repaus a mandibulei este mai apropiată de maxilarul superior decît la dentat, iar masticaţia fără arcade dentare a edentatului total obligă la o şi mai mare apropiere între crestele alveolare. Această situaţie impune, pe de o parte, o mai mare întindere a muşchilor coborîtori ai mandibulei şi, pe de altă parte, o scurtare mai accentuată a muşchilor ridicători. Fasciculul muscular vertical al maseterului şi fasciculele posterioare ale muşchilor temporali se contractă mai mult decît la dentaţi. Inserţiile mandibulare ale muşchilor milohioidian şi genioglos se apropie tot mai mult de creastă, pe măsură ce atrofia osului mandibular se accentuează.

Muşchii limbii (şi limba în totalitatea ei) îşi modifică forma, volumul şi acţiunea în urma pierderii suportului vestibular dur, oferit de arcadele dentare. Limba se relaxează şi se lăţeşte peste crestele alveolare marginale, venind în contact cu mucoasa obrazului. Această poziţie modifică tonusul limbii. Noile condiţii funcţionale masticatoare, intervenite după edentaţia totală, supun muşchiul limbii la un travaliu mărit. Limba are, pe lîngă rolul de a transporta şi insaliva alimentul, şi rolul de a fărîmiţa alimentele de consistenţă redusă, ceea ce duce la hipertrofierea ei. Sistemul tactil reflex de limitare a poziţiei limbii între arcadele dentare, modificîndu-se calitativ în urma pierderii dinţilor, impune limbii alte raporturi de poziţie reflexă, pe care le găseşte prin contactul cu mucoasa obrazului.

Cu ocazia protezării şi restabilirii funcţiilor aparatului dentomaxilar al unui edentat total trebuie să se ţină seama de toate aceste modificări ale muşchilor.

Modificările morfologice şi funcţionale ale articulaţiei temporomandibulare. Consecutiv pierderii tuturor dinţilor, în articulaţia temporomandibulară apar modificări importante, datorite adaptării formaţiunilor componente ale articulaţiei la noua condiţie funcţională. Prin dispariţia dinţilor frontali — deci a supraocluziei — precum şi a cuspizilor dinţilor laterali, la început prin abraziune, apoi prin edentaţie, mişcările mandibulei devin mult mai libere. Astfel, pentru o mişcare de propulsie sau de lateralitate, mandibula nu mai este nevoită să coboare, ci poate trece direct la mişcarea de propulsie sau de lateralitate. Aceasta înseamnă că la edentatul total, în cursul mişcărilor mandibulare condilul are tendinţa să nu mai urmeze direcţia înclinată a pantei tuberculului articular, ci să se deplaseze pe o direcţie aproape orizontală. O astfel de deplasare condiliană creează — prin intermediul meniscului — presiuni asupra părţii anterioare a tuberculului articular. Aceste presiuni, repetate, duc la o resorbţie atît a părţii anterioare a meniscului, cît şi a tuberculului articular, pierzînd din această cauză înclinarea ei normală.

Sînt cazuri cînd se ajunge la perforarea meniscului şi astfel, între cele două compartimente ale articulaţiei, separate între ele prin menisc, apare o comunicaţie, fenomen care dacă nu este însoţit şi de alte alterări, nu modifică funcţia articulaţiei.

Starea de edentaţie totală, aşa cum s-a mai arătat, permite muşchilor ridicători să aducă corpul mandibulei mult mai aproape de corpul maxilarului; din această cauză, capul condilului se deplasează în sens distal

Scanned with OKEN Scanner

dincolo de limita scizurii Glasser, provocînd întinderea capsulei articulare în partea ei distală. Aceste mişcări distale ale capului condilian, repetîndu-se de foarte multe ori, fac ca mişcările condilului în articulaţie să-şi piardă stabilitatea, să devină labile şi deci să aibă un joc, iar în poziţia de repaus şi cea de ocluzie centrică, condilul să nu mai ia postura normală.

Cu cît se întîrzie mai mult remedierea prin protezare a acestei situaţii cu atît modificările arătate vor fi mai accentuate. Adeseori, se pot produce modificări în însăşi structura elementelor componente ale articulaţiei. În clinică aceste modificări se manifestă prin apariţia unor zgomote anormale (cracmente) şi a unei sensibilităţi patologice, mai ales matinală, fenomene care caracterizează existenţa unei alterări articulare de tip artrozic.

MORFOFIZIOLOGIA CLINICĂ A CÎMPULUI PROTETIC EDENTAT TOTAL

În acest capitol vor fi expuse numai acele noţiuni de anatomie şi de fiziologie strict necesare pentru argumentarea diferitelor manevre clinice fără de care, înţelegerea morfologiei variate a cîmpului protetic, examinarea competentă şi protezarea individualizată a edentatului total nu vor fi posibile.

Cîmpul protetic maxilar

Substratul osos este format în cea mai mare parte de elemente ale osului maxilar (fig. 4). Faţa externă a apofizei alveolare (processus alveolaris) determină o mare parte a periferiei şi suprafeţei de sprijin a cîmpului protetic maxilar.

Denumită creastă edentată după pierderea dinţilor, această apofiză capătă o configuraţie variabilă de la individ la individ, important fiind pentru amprentare, nu atît polul său inferior (muchia crestei), ci mai ales peretele extern, care poate îmbrăca trei aspecte :

— creasta retentivă vestibular (fig. 5);

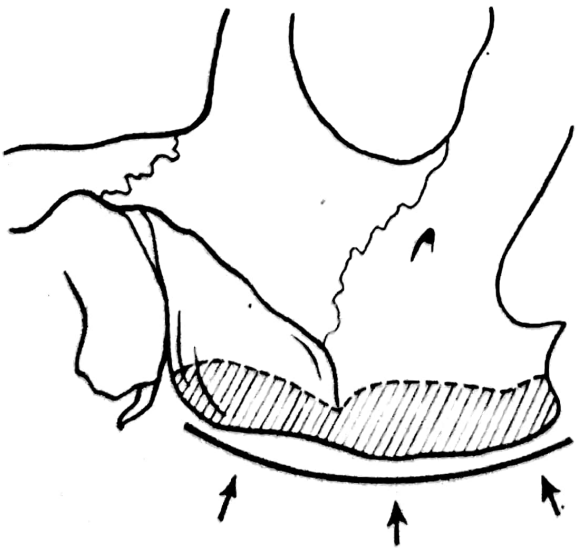



Fig. II.5. — Creastă retentivă vestibular.

Fig. II.4. — Oasele maxilare.

Scanned with OKEN Scanner

— creasta neretentivă vestibular (fig. 6);
— creasta neutră (fig. 7).

În regiunea posterioară a apofizelor alveolare, maxilarul prezintă o proeminenţă : tuberozitatea maxilară (tuber maxilae), cu rol deosebit de important în menţinerea şi stabilizarea protezei totale superioare (fig. 8). Pentru amprentare este important dacă polul distal sau vestibular al tuberozităţii este sau nu retentiv în sensul scoaterii şi introducerii protezei. Cînd se prevede imposibilitatea introducerii protezei, se va indica corectarea chirurgicală a uneia sau a ambelor tuberozităţi (fig. 9).

În alte situaţii, polul inferior este foarte apropiat de creasta edentată mandibulară, încît, chiar la o dimensiune verticală corectă, nu există spaţiu pentru bazele protezelor. Şi în aceste cazuri, este indicată corectarea chirurgicală (fig. 10).

Cele două treimi anterioare ale bolţii palatine sînt formate de apofizele palatine (*processus palatinus*) ale osului maxilar. Linia mediană de-a lungul cărora se unesc cele două apofize palatine este de multe ori sediul uneia sau mai multor proeminenţe osoase, cunoscute sub denumirea de *torus palatin*. Formarea lor nu şi-a găsit o explicaţie satisfăcătoare, foarte mulţi autori considerînd că s-ar forma sub influenţa presiunilor masticatorii.

După Landa, aceste formaţiuni pot fi împărţite în trei tipuri :
— de formă ovalară sau alungită, situate în treimea posterioară a palatului dur ;
— de formă alungită, ocupînd cele două treimi posterioare ale palatului dur ;
— de aceeaşi formă, însă situate în cele două treimi anterioare ale palatului dur.

Analizînd un număr de peste 500 de cazuri, am constatat că această clasificare a lui Landa nu corespunde, cel puţin pentru populaţia ţării noastre. Foarte frecvent, noi am găsit aceste torusuri situate în treimea mijlocie a palatului dur, cu mici variaţii, atît în sens anterior, cît şi în sens posterior.

Deoarece în toate cazurile, proteza nu se va putea sprijini pe aceste formaţiuni, are importanţă nu atît mărimea acestor proeminenţe osoase, ci raportul lor cu limita distală a cîmpului protetic, deoarece cînd torusul palatin intersectează linia de reflexie a vălului palatin, numai cu mare greutate se va putea realiza o etanşeizare a protezei superioare la acest nivel.

Oasele palatine sînt situate în spatele proceselor palatine ale oaselor maxilare şi contribuie la formarea treimii posterioare a palatului dur.

Cele două apofize palatine ale osului maxilar, împreună cu lamele orizontale ale oaselor palatine şi cu crestele edentate formează substratul osos al cîmpului protetic, capabil să suporte în bune condiţii toate presiunile masticatorii transmise de proteza totală maxilară.

Fără a face parte din suprafaţa de sprijin propriu-zisă, apofiza zigomatică a osului maxilar, cînd gradul de atrofie a crestei edentate este foarte mare, poate ajunge la nivelul crestei edentate cam la nivelul primului molar superior, provocînd serioase dificultăţi atît în recepţionarea

Scanned with OKEN Scanner

presiunilor masticatorii transmise de proteză, cît şi în realizarea unei bune închideri marginale.

În aceleaşi condiţii de atrofie exagerată, spina nazală anterioară poate ajunge la nivelul suprafeţei de sprijin a cîmpului protetic maxilar.

Fig. II.6. — Creastă neretentivă vestibular.

Fig. II.7. — Creastă neutră.



Fig. II.8. — Tuberozităţi retentive:
a — vestibular; *b* — distal.

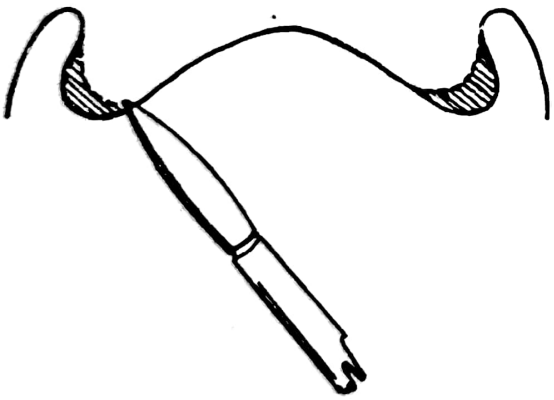

Fig. II.9. — Corectarea chirurgicală a tuberozităţilor.

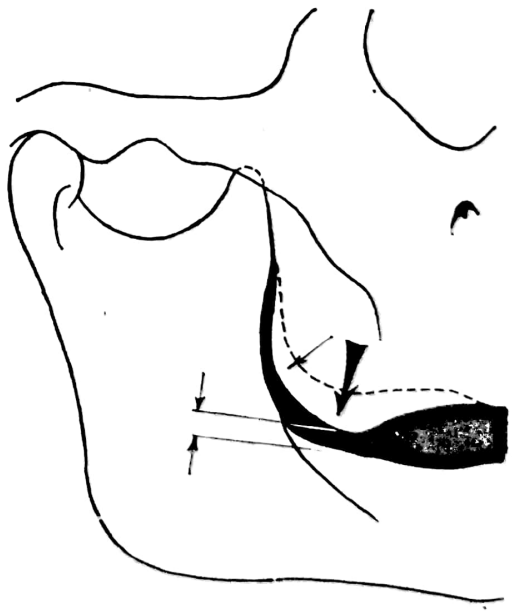

Fig. II.10. — Tuberozitate maxilară procidentă.

Substratul mucos este format de stratul submucos şi mucoasa care acoperă întreaga suprafaţă de sprijin a cîmpului protetic maxilar. Din punct de vedere histologic, mucoasa care acoperă cîmpul protetic eden-

Scanned with OKEN Scanner

tat total se deosebește foarte puțin de mucoasa care acoperă restul cavității bucale la un edentat.

Sînt însă autori (M. Modica) care afirmă că au găsit în epiteliul mucoasei care acoperă suprafața de sprijin zone mai mult sau mai puțin cheratinizate, a căror geneză ar fi determinată de insultele traumatice mai intense la care este supusă mucoasa cavității bucale la un edentat total.

Indiferent care ar fi situația, din punct de vedere protetic, funcțional, mucoasa cîmpului protetic maxilar se împarte în trei zone, fiecare avînd o semnificație particulară: mucoasa fixă, mucoasa pasiv mobilă și mucoasa mobilă.

Mucoasa fixă este reprezentată de mucoasa care acoperă majoritatea suprafeței cîmpului protetic maxilar. Lipsită de inserții musculare subiacente, în unele zone este puternic aderentă la os prin intermediul periostului, iar în altele este mai slab legată de os, fiind separată de acesta printr-un strat submucos variabil ca grosime. Această variabilă legătură dintre corionul mucoasei și periost face ca în anumite zone constante, descrise de Schröder, mucoasa fixă să prezinte un grad variabil de înfundare (rezilienţă), sub influența presiunilor masticatoare.

În mod obișnuit, regiunea anterioară a bolții palatine și crestele edentate sînt acoperite de o mucoasă aderentă puternic la periost și de un strat submucos foarte slab reprezentat.

În treimea posterioară a bolții palatine, stratul submucos este de obicei bogat reprezentat (zonele Schröder), determinînd o mucoasă cu o mare rezilienţă. Între aceste două situații există nemarcate și inconstante zone cu mucoasa de rezilienţa variabilă. Acest înveliș de mucoasă cu rezilienţă neuniformă a determinat în trecut apariția unor metode de amprentare (compresive) care urmăreau comprimarea selectivă a suprafeței de sprijin cu mucoasa de rezilienţă neuniformă în dorința, legitimă de altfel, de a transmite uniform presiunile masticatoare asupra substratului osos.

Față de situația normală există variații foarte mari în ceea ce privește gradul de rezilienţă a mucoasei fixe.

Astfel, uneori, întreaga suprafață de sprijin a cîmpului protetic este acoperită de o mucoasă bine vascularizată, groasă, aderentă de periost și care la palpare dă o senzație tactilă de mare duritate. Alteori, această mucoasă, cu același caracter de duritate, este subțire și incapabilă să suporte chiar presiuni masticatoare de intensitate medie. În alte cazuri această mucoasă „dură" se întinde și pe versantele vestibulare ale crestelor edentate, conferind întregului cîmp protetic caracterul de duritate și impunînd metode și materiale speciale de amprentare.

În sfîrșit, în alte cazuri, mucoasa are, dimpotrivă, un strat exagerat submucos, iar legătura cu periostul este foarte slabă, deteminînd, pe lîngă o rezilienţă exagerată și posibilitatea de alunecare orizontală a mucoasei pe planul osos. Aceste situații apar de obicei în urma purtării unor proteze care traumatizează suprafața de sprijin a cîmpului protetic (fie din cauza unei baze necorespunzătoare, fie din cauza unei montări incorecte a dinților). De cele mai multe ori, sub influența unor proteze corect confecționate, rezilienţa mucoasei se micșorează.

Scanned with OKEN Scanner

Aceste cîmpuri protetice cu mucoasă foarte deformabilă „moi" în concepţia noastră, determină o serie de neajunsuri în stabilitatea şi menţinerea protezei.

Particularităţile privind gradul de rezilienţă a mucoasei care acoperă suprafaţa de sprijin, situaţii valabile şi pentru mandibulă, determină calificativul acordat suprafeţei de sprijin de cîmp protetic moale, dur sau normal.

În capitolele care urmează se va demonstra cum aspectul mucoasei care acoperă suprafaţa de sprijin orientează şi uneori determină alegerea materialului de amprentare.

Mucoasa pasiv mobilă este o zonă variabilă, care asigură trecerea dintre mucoasa fixă şi cea mobilă. Este o mucoasă destul de slab legată de periost, datorită unui ţesut submucos suficient de lax, care-i permite să gliseze faţă de planul osos subiacent. Datorită acestei posibilităţi de glisare, ea poate fi mobilizată faţă de planul osos atît de manevrele făcute de operator, cît şi de formaţiunile musculotendinoase care se inserează sau trec prin apropierea ei. O astfel de mucoasă înconjură ca o bandeletă de lăţime variabilă (1—3 mm), versantele vestibulare ale crestelor maxilare în apropierea fundurilor de sac. Cu cît această zonă de mucoasă este mai lată şi mai aproape de fundul de sac, cu atît situaţia este mai favorabilă menţinerii protezei prin fenomenul de succiune. Cînd această zonă de mucoasă se reduce la o simplă linie, deci constatăm o trecere bruscă între mucoasa fixă şi cea mobilă, oricît ar fi de favorabile celelalte elemente ale cîmpului protetic, menţinerea protezei va fi foarte deficitară.

Mucoasa mobilă este formată din restul mucoasei care tapetează cavitatea bucală, avînd subiacent formaţiuni musculare sau ligamentare care prin funcţionalitatea lor, imprimă şi caracterul de mobilitate a acestei mucoase.

Spre deosebire de mucoasa pasiv mobilă, care se poate mobiliza numai prin glisare şi în cel mult două sensuri, mucoasa mobilă poate fi mobilizată în toate sensurile. Cu toate acestea, în raport cu felul de inserţie a musculaturii subiacente, această mucoasă poate fi utilizată pentru completarea închiderii marginale — pe faţa externă a protezei — dar niciodată nu va putea fi acoperită de proteză fără a prejudicia închiderea marginală sau fără a duce la ulceraţii ale mucoasei şi chiar la leziuni ale musculaturii subiacente.

Cîmpul protetic mandibular

Substratul osos este format din creasta edentată mandibulară, parte integrantă a corpului mandibulei. Din cauza pierderii mai timpurii a dinţilor maxilarului inferior şi din cauza vascularizaţiei mai slabe a acestui os, gradul de atrofie a crestei mandibulare este de obicei mai mare decît al crestei maxilare. Datorită acestui fapt, suprafaţa de sprijin mandibulară este totdeauna mai deficitară şi amprenta, oricare ar fi ea, trebuie să ţină seama de acest lucru (fig. 11).

În regiunea distală, în dreptul molarilor, linia oblică externă este sediul inserţiei muşchiului buccinator.

Scanned with OKEN Scanner

În caz de resorbţie accentuată, această inserţie se deplasează către creasta edentată de aşa manieră încît mucoasa şi periostul care acoperă creasta pot include şi fibre musculare.

Corespunzător liniei oblice externe, pe faţa internă a mandibulei se găseşte o proeminenţă osoasă : linia oblică internă sau creasta milohioidianului (fig. 12). Ea porneşte din imediata apropiere a apofizelor genii şi are un traiect ascendent către posterior, unde se pierde în ramura ascendentă, formînd împreună cu marginea anterioară a acesteia două laturi ale triunghiului retromolar. Ea serveşte de inserţie muşchilor milohioidian şi constrictor superior al faringelui.

Linia oblică internă, pe de o parte, datorită faptului că pe ea se inserează muşchi foarte puternici şi, pe de altă parte, pentru că de obicei este o proeminenţă osoasă ascuţită şi deci dureroasă la presiune, constituie limita inferioară pînă la care se poate întinde marginea linguală a protezei inferioare (fig. 13).

Uneori, pe faţa internă a mandibulei, deasupra liniei oblice interne, la nivelul premolarilor, de cele mai multe ori bilateral se întîlnesc nişte proeminenţe osoase rotunjite, de forma şi mărimea unui bob de mazăre, dar putînd să ajungă şi pînă la mărimea unei alune. Etiologia acestor proeminenţe — denumite şi torus mandibular — este încă necunoscută. Sigur este însă, că de cîte ori există, creează greutăţi în protezare, deoarece fiind acoperite cu o mucoasă subţire sînt sensibile la cea mai mică presiune. Cînd atrofia crestei edentate a ajuns la nivelul lor, se impune exereza chirurgicală. În multe cazuri reapar după 2—3 ani de la intervenţie.

Porţiunea distală este limitată de tuberculul piriform şi ligamentul pterigomandibular. La dentat, corespunzător tuberculului piriform, se găseşte trigonul retromolar ; în urma extracţiei ultimului molar, peretele distal al alveolei suferă un proces de resorbţie mai redus faţă de peretele mezial, datorită întăriturii pe care o primeşte de la marginea anterioară a ramurii ascendente. Ca urmare a acestei denivelări ia naştere tuberculul piriform. La început, tuberculul are un substrat osos, care însă se resoarbe (tot mai accentuat mezial) şi capătă o direcţie din ce în ce mai verticală şi o consistenţă fibroasă (Eisenring).

Ligamentul pterigomandibular se inserează variabil în raport cu tuberculul piriform. De cele mai multe ori, însă, inserţia se face în treimea posterioară a tuberculului.

Pe partea linguală a corpului mandibulei, corespunzător tuberculului piriform, se găseşte nişa linguală retromolară (*fovea retromolaris*).

Peretele exterior al acestei nişe este constituit din tuberculul piriform, o parte a ligamentului pterigomandibular şi muşchiul constrictor superior al faringelui ; posterior, este limitată de muşchiul palatoglos, fundul nişei fiind format din tendonul muşchiului stiloglos.

Cînd limba face o protracţie, arcul palatoglos înaintează şi scurtează nişa ; ridicarea limbii, antrenînd şi muşchiul milohioidian, ridică fundul nişei ; mişcarea de deglutiţie determină o îngustare a istmului faringian şi o deplasare anterioară către nişă a muşchiului bucofaringian. Din aceste cauze, extensiunea protezei în nişă provoacă dificultăţi în deglutiţie dato-

Scanned with OKEN Scanner

rită oboselii mușchiului bucofaringian și de multe ori apar și dureri care iradiază în regiunea faringiană și auriculară.

Anterior, nișa linguală se continuă cu spațiul lingual, care, lateral, este limitat de versantul lingual al crestei; medial, limita este formată de peretele lateral al limbii; fundul spațiului — cînd limba este în repaus

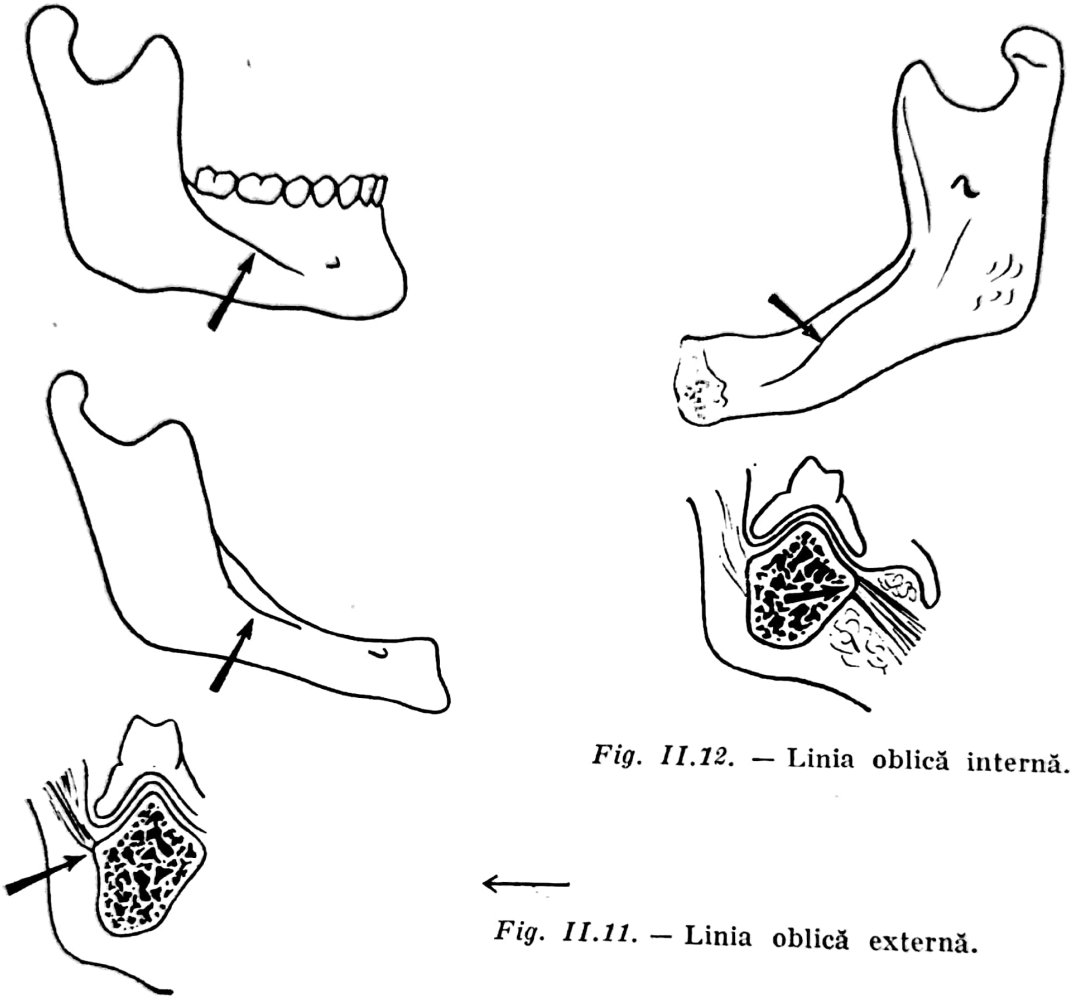

Fig. II.12. — Linia oblică internă.

Fig. II.11. — Linia oblică externă.

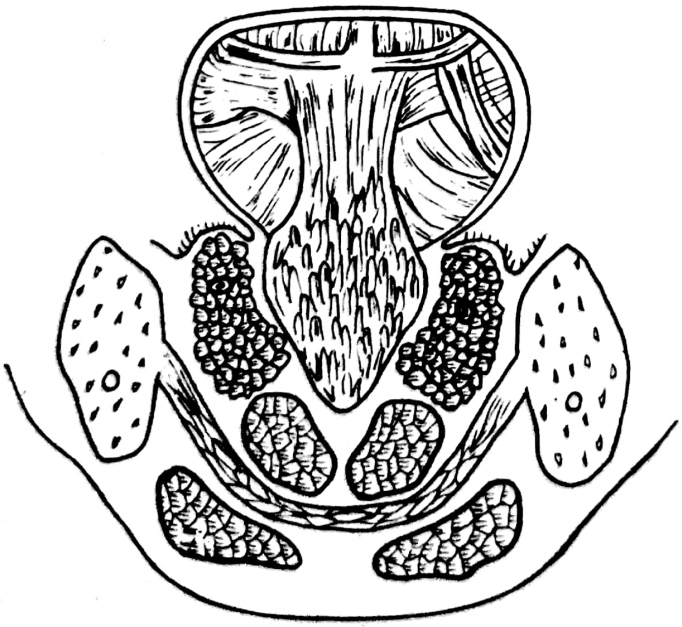

Fig. II.13. — Pereții lojii sublinguale.

Scanned with OKEN Scanner

— se găseşte de obicei mai jos decît nivelul liniei oblice interne, datorită traiectului oblic de sus în jos şi din afară către median pe care îl are muşchiul milohioidian (fig. 14). Între muşchi şi mucoasă se găseşte glanda sublinguală.

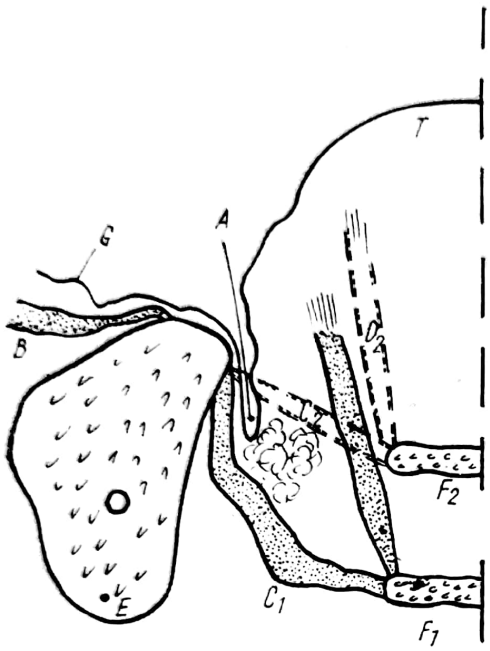

Fig. II.14. — Poziţia muşchiului milohioidian în contracţie şi în repaus.

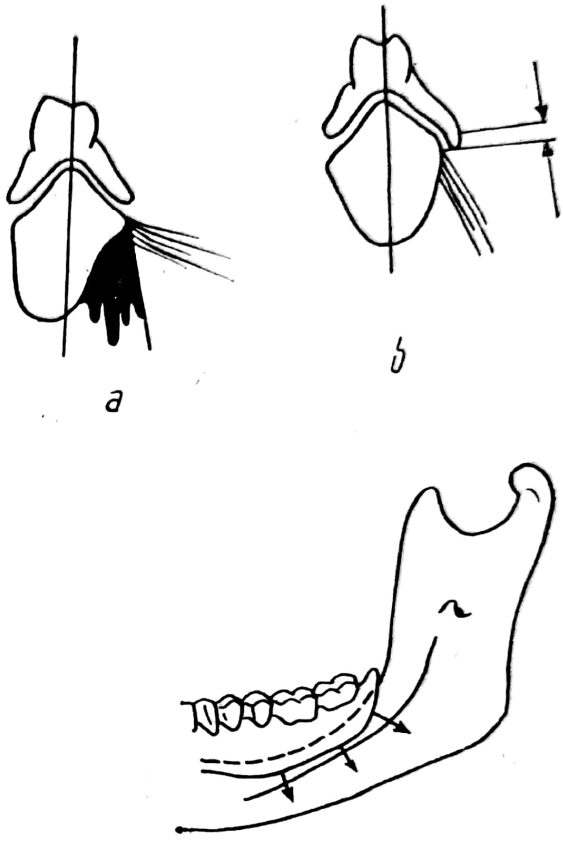

Fig. II.15. — Linia oblică internă : *a* — retentivă ; *b* — neretentivă.

Posterior, spaţiul lingual se continuă cu nişa linguală, iar anterior cu spaţiul triunghiular sublingual (zona linguală centrală). Cu toate aceste dificultăţi anatomice, utilizarea crestei mandibulare trebuie făcută cît mai judicios, pentru a putea asigura o stabilitate şi un sprijin cît mai mare protezei totale inferioare.

Limitele în care proteza acoperă creasta edentată mandibulară, în special în zona linguală, sînt extrem de discutate în literatura de specialitate.

Pentru Schreinemakers, nu se va depăşi niciodată, nici în sens orizontal şi nici vertical, limita oferită de creasta internă (milohioidiană, deoarece afirmă autorul contracţia muşchiului milohioidian , va mobiliza proteza cu uşurinţă, dacă aceasta va depăşi inserţia muşchiului.

După Lejoyeux şi mulţi alţii trebuie căutată cu precădere utilizarea spaţiului de sub creasta milohioidiană şi chiar prelungirea protezei în nişa linguală retromolară.

În concepţia noastră, creasta mandibulară trebuie utilizată în totalitate, iar în ceea ce priveşte zona sub- şi retromilohioidiană, atitudinea trebuie să fie variabilă în raport cu situaţia anatomică (fig. 15).

Dacă creasta milohioidiană este ascuțită, dureroasă la presiune, iar sub ea osul devine retentiv, limita protezei se va opri strict la nivelul crestei milohioidiene; numai în cazurile cu atrofie extrem de accentuată se poate încerca o depășire de 1—2 mm, sub rezerva observațiilor și a retușurilor ulterioare, cînd proteza va fi gata.

Dacă însă creasta oblică internă este rotunjită, iar subiacent corpul mandibulei este neretentiv, există condiții pentru depășirea liniei oblice interne, cu rezerva, ca funcționalitatea mușchiului milohioidian să tolereze marginea protezei.

În privința nișei linguale retromolare, practica ne-a dovedit că ori de cîte ori s-a încercat extinderea protezei în această zonă, ulterior au trebuit să se reducă aceste aripioare linguale distale, deoarece apărea fie o jenă pronunțată în deglutiție, fie chiar decubituri extrem de dureroase.

Substratul mucos. Schematizarea făcută pentru mucoasa care acoperă cîmpul protetic maxilar rămîne valabilă și pentru cîmpul protetic mandibular, dar cu o serie de variații particulare.

Limitele de trecere dintre mucoasa fixă, pasiv mobilă și mobilă, de cele mai multe ori destul de nete la maxilar, la mandibulă sînt foarte estompate, în special lingual. Această situație creează principala greutate în delimitarea funcțională a cîmpului protetic și o mai mare greutate în realizarea unei bune închideri marginale.

Mucoasa fixă, atît de intim aderentă la maxilar, la mandibulă își pierde de multe ori acest caracter și devine glisabilă pe planul periostic, Alteori, din cauza diferenței ritmului de atrofiere între os și mucoasă, aceasta formează bride longitudinale de-a lungul crestei, iar uneori singurul relief care rămîne din creasta edentată, este o creastă balantă de mucoasă.

Este de dorit ca aceste bride balante din zona de sprijin să fie îndepărtate chirurgical sau, cînd bolnavul nu acceptă, prin tehnica și materialul de amprentare să se urmărească o înregistrare cît mai amplă a mobilității acestor bride.

O situație specială se întîlnește adeseori, mai ales în zona linguală corespunzătoare molarilor, unde mucoasa fixă a versantului lingual al crestelor este dezinserată — probabil de mișcările limbii, mai ample la edentat — și formează cute longitudinale paralele cu creasta. Totdeauna aceste cute trebuie bine întinse prin amprentare și aduse la periferia protezei, unde vor contribui la o mai bună închidere marginală.

Musculatura

Musculatura extremității cefalice este individualizată într-un număr mare de mușchi cu acțiuni diverse și complexe.

Din punct de vedere protetic ne interesează în special mușchii care au legătură directă cu periferia cîmpului protetic, legătură privită atît prin prisma relațiilor anatomice, dar și prin aceea a influenței funcționale pe care o imprimă contracția acestor mușchi mucoasei mobile și pasiv mobile.

Pentru maxilar întreaga musculatură care ne interesează se află la periferia vestibulară și distală a cîmpului protetic.

Scanned with OKEN Scanner

După Schreinemakers, importanţa funcţională protetică este determinată de inserţia directă sau indirectă a acestei musculaturi. Noi considerăm că esenţial pentru stabilitatea şi menţinerea viitoarei proteze este raportul dintre direcţia de inserţie a fibrelor musculare şi marginea cîmpului protetic. În zonele în care fibrele musculare se inserează perpendicular pe periferia cîmpului protetic, există posibilitatea ca prin contracţia acestor fibre să se modifice esenţial această periferie; dacă marginea protezei nu va respecta cu rigurozitate inserţia muşchiului, proteza va fi mobilizată. La maxilar, această situaţie se întîlneşte în special la nivelul limitei distale, unde o parte a musculaturii vălului palatin se inserează perpendicular pe periferia cîmpului protetic. Restul periferiei vestibulare, cu mici excepţii, prezintă muşchi cu fibre orizontale şi paralele cu marginea cîmpului protetic (buccinatorul şi orbicularul buzelor).

La mandibulă, în zona vestibulară, cu excepţia zonei de la canin la canin, musculatura (buccinatorul) are fibre paralele cu marginea protezei. În zona linguală, musculatura — reprezentată de genioglos şi milohioidian — are fibrele inserate perpendicular şi periferia cîmpului protetic şi deci, prin contracţie, va modifica esenţial periferia cîmpului protetic (fig. 16).

O menţiune specială trebuie făcută în legătură cu musculatura orofacială (fig. 17).

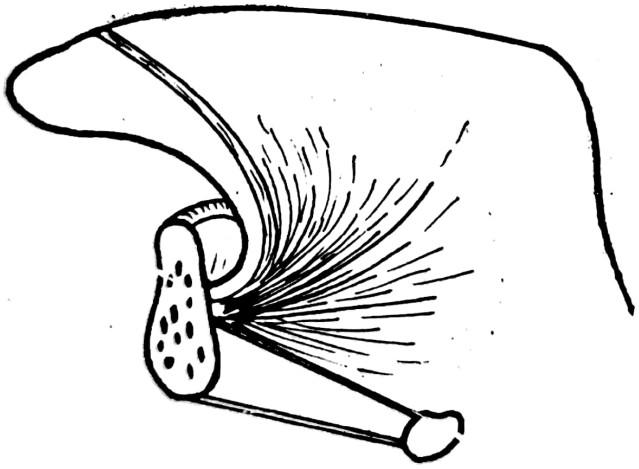

Fig. II.16. — Poziţia fundului de sac lingual în protracţia limbii.

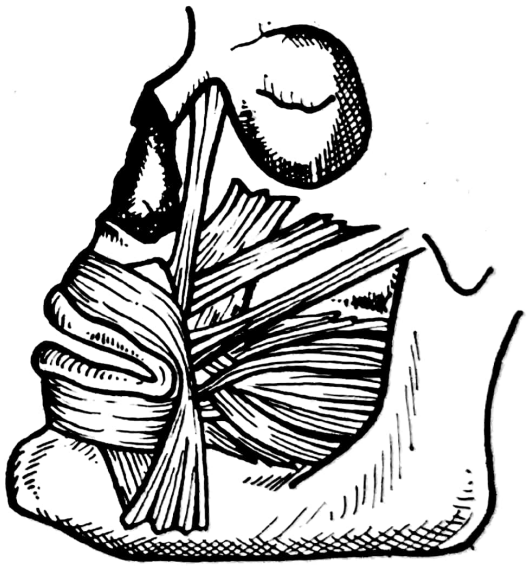

Fig. II.17. — Musculatura orofacială (după Schreinemakers).

Cunoaşterea acţiunii acestor muşchi este deosebit de importantă, deoarece musculatura orofacială poate contribui esenţial la stabilitatea protezelor, dacă protezistul ţine seama de raporturile care trebuie să existe între aceşti muşchi şi feţele vestibulare ale protezei. Prin realizarea unei proteze necorespunzătoare, se poate jena contracţia acestor muşchi

Scanned with OKEN Scanner

și, în afară de prejudicii aduse stabilității și menținerii, pot apărea și tulburări fizionomice mari.

Toți mușchii orofaciali au importanță în protezarea edentatului total, dar patru dintre ei au o importanță deosebită în delimitarea marginală a protezei, deci în timpul amprentării:

— *buccinatorul*, este situat în grosimea obrajilor, formînd o perdea verticală care se întinde de la ligamentul pterigomandibular la comisura bucală. Inserții: superior, începînd de la tuberozitatea maxilară pînă la nivelul primului molar; inferior, pe fața externă a mandibulei, de-a lungul liniei oblice externe, începînd din trigonul retromolar pînă la nivelul primului molar; posterior, pe ligamentul pterigomandibular; anterior, buccinatorul se prinde de nodul comisural (*modiolus*); o parte din fibrele sale superioare, încrucișîndu-se la nivelul modiolusului, participă la formarea orbicularului buzei inferioare. O parte din fibrele inferioare participă în același fel la formarea orbicularului buzei superioare.

În momentul în care gura este închisă, buccinatorul, acoperit de mucoasa jugală, formează frecvent în vestibulul superior, la nivelul molarilor, un spațiu ampular denumit punga Eisenring. Aceeași dispoziție la nivelul vestibulului inferior formează punga descrisă de Fish. Lățimea spațiului Eisenring este variabilă în funcție și de constituția individului, dar se lărgește pe măsură ce creasta maxilară se atrofiază.

Raporturile sale intime cu fața vestibulară a protezei cer medicului protezist o atenție deosebită, pentru a nu modifica fizionomia. Fibrele mușchiului, avînd o direcție paralelă cu marginile protezei pot contribui efectiv; prin contracție, la stabilizarea și menținerea protezei;

— *orbicularul buzelor* este un mușchi aproximativ circular, avînd caracterul unui sfincter situat în grosimea buzelor. Fibrele sale au o direcție relativ orizontală și sînt mai mult sau mai puțin paralele cu marginile protezei. La formarea sa participă și fibre din buccinator, ceea ce face să existe o strînsă legătură funcțională între aceste două grupe musculare.

Orbicularul contribuie efectiv la expresia feței și în același timp permite prehensiunea alimentelor și în general dirijează deschiderea fantei bucale în timpul funcțiunii aparatului dentomaxilar (masticație, fonație, fizionomie):

— *pătratul buzei inferioare* se inserează, pe de o parte, în porțiunea anterioară a liniei oblice externe avînd relații foarte strînse cu triunghiularul buzelor, iar pe de altă parte se inserează în grosimea tegumentelor la nivelul marginii inferioare a orbicularului buzei inferioare, cu care are de asemenea relații foarte strînse;

— *mușchiul bărbiei* are inserția fixă pe rebordul alveolar din dreptul incisivilor și caninilor inferiori și inserția mobilă în tegumentele care acoperă proeminența bărbiei. Inserția sa superioară limitează la acest nivel extinderea marginii vestibulare a protezei mandibulare.

Din studiul mușchilor orofaciali se poate observa că cei mai puternici — buccinatorul și orbicularul — avînd o direcție orizontală a fibrelor, mai mult sau mai puțin paralelă cu marginile protezelor, pot contribui, prin contracție, la stabilitatea acestora.

Scanned with OKEN Scanner

Aproape toţi muşchii orofaciali, unii direct, alţii prin intermediul altor muşchi, au inserţia mobilă la nivelul nodului comisural (*modiolus*). Din această cauză, mobilizarea activă sau pasivă a acestei formaţiuni pune în evidenţă limita vestibulară a protezelor şi constituie mişcarea funcţională comună tuturor tehnicilor de amprentare funcţională.

Muşchii limbii. Limba, în afară de rolul pe care îl are în masticaţie, fonaţie şi deglutiţie, ocupă o poziţie-cheie pentru stabilitatea protezelor totale.

Dintre cei 17 muşchi care o formează, ne interesează în mod deosebit numai genioglosul. Acesta este un muşchi în formă de evantai, care se inserează pe apofizele genii şi apoi se răsfrînge către vîrful limbii. Este principalul muşchi mobilizator al limbii, avînd un rol esenţial în protracţia ei; este foarte puternic şi, datorită faptului că se inserează pe o zonă mică, dezvoltă la acest nivel (apofizele genii) o forţă foarte mare. Din această cauză, marginea linguală a protezei trebuie să aibă o adaptare cît se poate de exactă, menajînd în întregime mobilitatea acestui muşchi.

Trebuie, de asemenea, să se ţină seama că există o strînsă interdependenţă funcţională între contracţia milohioidianului şi cea a genioglosului. O jenă în contracţia milohioidianului (lingură sau proteză prea lungă) atrage o jenă în contracţia genioglosului şi invers.

Muşchii vălului. Vălul palatin este constituit dintr-o teacă musculoaponevrotică acoperită pe ambele feţe de mucoasă.

El are un rol deosebit de important în deglutiţie şi fonaţie şi constituie o zonă importantă pentru declanşarea reflexelor de vomă.

Pentru protezist prezintă interes faptul că cea mai mare parte a celor cinci perechi de muşchi care formează vălul se inserează perpendicular la periferia cîmpului protetic maxilar. Din această cauză, prin contracţia lor, modifică esenţial periferia cîmpului protetic.

În consecinţă, marginea protezei trebuie să se termine foarte exact la acest nivel, deoarece, altfel apar leziuni de decubit sau proteza nu are o bună menţinere.

Muşchii faringelui. Dintre toţi muşchii faringelui trebuie în special cunoscut constrictorul superior cu patru fascicule: pterigoidian, pterigomaxilar, faringoglos şi fasciculul milohioidian. Acesta din urmă, inserîndu-se în porţiunea distală a liniei oblice interne, vine în contact cu porţiunea distală şi linguală a protezei mandibulare, putînd cauza instabilitatea acesteia, cînd se fac prelungiri în spaţiul retromilohioidian.

Particularităţile funcţionale legate de morfologia şi fiziologia musculaturii care înconjură periferia cîmpului protetic determină împărţirea acesteia în anumite zone, cu importanţă deosebită în timpul amprentării.

Zonele funcţionale ale cîmpului protetic maxilar

Datorită faptului că aproape întreaga zonă periferică vestibulară prezintă numai musculatură cu fibre orizontale, iar zona distală prezintă musculatură cu fibre inserate perpendicular, periferia cîmpului protetic se împarte în trei zone principale:

Zona vestibulară cuprinde toată periferia vestibulară a cîmpului protetic maxilar. La o analiză mai atentă i se pot descrie trei sectoare:

Scanned with OKEN Scanner

— *spaţiul retrozigomatic* (fig. 18) care este cuprins între şanţul pterigomaxilar şi apofiza zigomatoalveolară, constituind spaţiul sau punga Eisenring. Fundul vestibulului la acest nivel este format de muşchiul buccinator (inserţia superioară), căptuşit de un ţesut conjunctiv lax şi de mucoasa fundului de sac. Lăţimea acestui spaţiu se măreşte pe măsură ce creasta se atrofiază. În general, este o zonă foarte puţin mobilă, mucoasa fiind pusă în mişcare, nu prin tracţiuni ale obrazului, ci prin deschiderea gurii şi balansarea mandibulei de la dreapta la stînga. În acest moment, apofiza coronoidă ajunge în dreptul acestui spaţiu şi mobilizează în foarte mică măsură mucoasa fundului de sac. În situaţiile în care polul vestibular al tuberozităţii este foarte proeminent, spaţiul se îngustează şi versantul vestibular al protezei trebuie modelat foarte subţire, deoarece altfel apofiza coronoidă va fi jenată în excursiile sale.

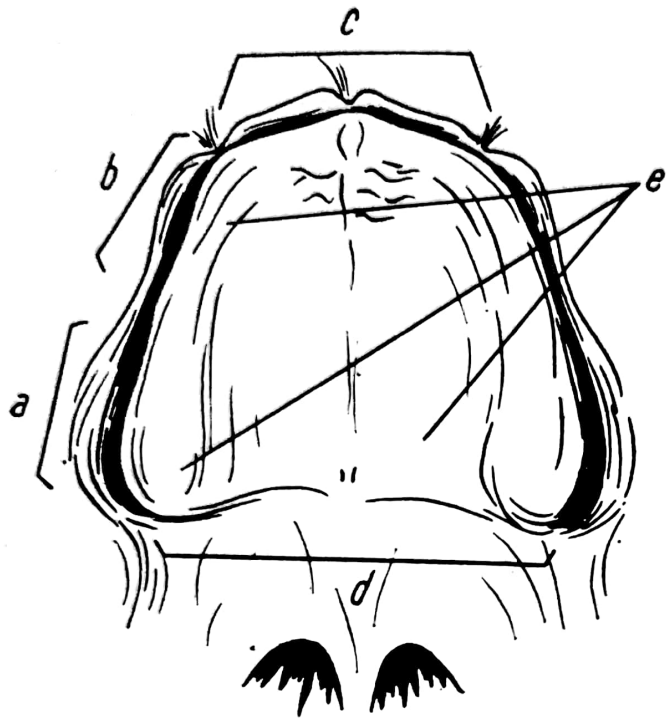

Fig. II.18. — Zonele funcţionale ale cîmpului protetic maxilar:
a — spaţiul retrozigomatic; *b* — spaţiul vestibular lateral; *c* — vestibular labial; *d* — zona distală; *e* — zona de sprijin.

Fiind un spaţiu situat posterior, aproape inaccesibil vederii directe şi cu o mobilitate redusă, marginea protezei este frecvent realizată scurtă la acest nivel. Adîncimea acestui spaţiu poate fi cel mai bine determinată cînd gura este pe jumătate deschisă şi mandibula deviată în partea examinată. Lăţimea minimă a spaţiului se vede mai bine cînd mandibula este deviată în partea opusă. Cînd grosimea protezei este corespunzătoare spaţiului, se asigură o bună închidere marginală şi pe faţa externă a protezei.

Uneori, în regiunea cea mai distală a spaţiului retrozigomatic, lateral de ligamentul mandibular, poate fi palpată şi rareori văzută o bandă fermă formată de marginea anterioară a muşchiului pterigoidian intern, care poate mobiliza proteza, atît la deschiderea gurii, cît mai ales la închiderea ei;

— *spaţiul vestibular lateral* (fig. 18 b) care este delimitat posterior de apofiza zigomatoalveolară şi anterior de frenul lateral sau bucal. Adîncimea spaţiului este determinată de condiţiile morfologice şi de gradul de atrofie a crestei: grosimea protezei în această zonă este dictată de considerente fizionomice. Frenul lateral poate fi pus în evidenţă numai dacă obrazul este tras în afară. Formarea lui este pusă pe seama muşchiului canin, deşi Sicher afirmă că niciodată nu s-au găsit fibre musculare

Scanned with OKEN Scanner

în aceste formaţiuni, ci numai o cantitate variabilă de ţesut lax cuprins între două membrane de mucoasă. Indiferent de originea lui, trebuie să fie ocolit de marginea protezei, deoarece, chiar dacă nu o mobilizează decît la mişcări foarte exagerate, este în schimb foarte uşor traumatizat şi ulcerat. Uneori, distanţa dintre marginea anterioară a apofizei zigomatoalveolare şi frenul lateral este de numai 3—4 mm şi, adesea, în acest spaţiu, marginea protezei este scurtă, determinînd o închidere marginală deficitară ;

— *vestibulul labial* (frontal anterior) (fig. 18 c) care este zona vestibulară cuprinsă între cele două frenuri bucale, fiind împărţită în două zone, rareori simetrice, de frenul buzei superioare. Această regiune este dominată de mobilitatea orbicularului buzei superioare, care însă, la fel ca şi buccinatorul, nu modifică esenţial prin contracţie fundul de sac. Mucoasa care acoperă versantul vestibular al crestei poate fi aderentă de periost, dar de cele mai multe ori, chiar dacă nu are o rezilienţă exagerată, glisează cu uşurinţă pe planul osos, dînd impresia de mucoasă mobilă care nu ar putea fi acoperită de marginile protezei. Tracţiunea buzei superioare pune în evidenţă frenul median, dar nu şi limita pînă la care poate fi utilizată această mucoasă.

Pentru precizarea limitei de reflexie a mucoasei, buza va fi uşor îndepărtată (maximum 1 cm) şi în acest fel se va putea examina fundul de sac real.

Lăţimea fundului de sac la acest nivel — şi deci grosimea protezei — este în funcţie numai de considerente fizionomice, dar este totdeauna în raport direct cu gradul de atrofie.

Frenul buzei superioare, determinat se pare de muşchii incisivi, are o mobilitate mare, în special în sens vertical. Totdeauna trebuie ocolit, sau dacă este inserat prea aproape de creastă, va fi secţionat, dar numai după ce proteza a fost confecţionată, pentru a fi folosită ca un conformator al cicatrizării.

Caracteristica zonei vestibulare a maxilarului, o constituie faptul că musculatura puternică are fibre orizontale, paralele cu periferia cîmpului protetic. Din această cauză, lipsa modificărilor esenţiale ale vestibulului, orice tehnică de amprentare duce la rezultate cel puţin mulţumitoare. Existenţa acestei musculaturi, în afară de faptul că imprimă numai mici modificări ale fundului de sac, contribuie în acelaşi timp şi la o bună stabilizare şi menţinere a protezelor, datorită fenomenului de „tonicitate musculară". La o bună menţinere contribuie şi faptul,' de altfel consecutiv tot lipsei de mişcări ample, că 'la nivelul zonei vestibulare există de obicei o zonă destul de largă de mucoasă pasiv mobilă, capabilă să asigure o bună etanşeizare marginală.

Zona distală (fig. 18 d), „linia Ah", este zona cea mai posterioară a cîmpului protetic maxilar şi este dominată de existenţa formaţiunii mobile a vălului palatin, fiind de fapt linia de reflexie a tecii musculoaponevrotice formată de vălul palatin.

Este mai corect să fie numită zona distală şi nu linia Ah, deoarece în raport cu poziţia vălului în repaus, această limită este de obicei o bandă de 2—5 mm şi numai rareori se prezintă sub forma unei bande

Scanned with OKEN Scanner

foarte înguste, ca o linie. După Landa, vălul moale poate avea în repaus trei poziţii (fig. 19): orizontală, prelungind palatul dur; oblică, căzînd ca o perdea la limita palatului dur; intermediară.

Cînd vălul palatin este orizontal există o largă zonă distală începînd cu 1—2 mm înapoia foveelor palatine şi mergînd anterior pe o zonă de 2—5 mm; această dispoziţie morfologică permite asigurarea unei închideri marginale, indiferent unde s-ar opri marginea distală a protezei, deoarece mucoasa groasă, cu rezilienţă favorabilă, etanşeizează perfect.

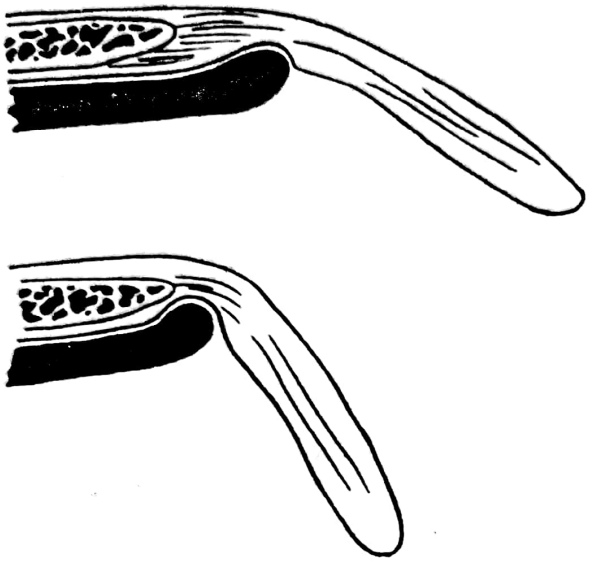

Fig. II.19. — Poziţiile vălului palatin.

Cînd vălul palatin cade oblic, zona se reduce la o simplă linie. În aceste cazuri, foveele palatine rămîn distal de limita posterioară a protezei şi nu pot fi cuprinse sub ea. Existenţa acestei situaţii necesită o foarte precisă delimitare a lungimii posterioare a protezei, deoarece, dacă se apreciază în minus, marginea distală a protezei se va opri pe o mucoasă mai dură, puţin capabilă să asigure o bună etanşeizare; dacă această linie va fi depăşită către posterior, proteza va fi cu uşurinţă mobilizată de mişcările vălului, nemaivorbind de durerile şi tulburările fonetice posibile.

Pentru determinarea zonei de închidere distală, în afara inspecţiei poziţiei de repaus a vălului, care ne orientează şi de manevra Valsalva, care aduce precizii, nu trebuie uitat că zona de închidere distală începe totdeauna în spatele tuberozităţilor, în fundul şanţului pterigomaxilar, uneori destul de estompat şi reparabil numai cu ajutorul unui instrument bont.

Zona distală, oricît de favorabile ar fi condiţiile de protezare, rămîne totuşi regiunea în care există cea mai slabă închidere marginală a protezei maxilare, deoarece existenţa musculaturii vălului palatin (fibre perpendiculare) solicită această închidere, iar pe de altă parte, etanşeizarea protezei se poate asigura numai între faţa internă a protezei şi mucoasă şi nu şi pe faţa ei externă, aşa cum se întîmplă de-a lungul întregii zone vestibulare.

Suprafaţa de sprijin (fig. 18 e) este formată de crestele edentate, tuberozităţile maxilare şi bolta palatină. Aspectele variate pe care le poate prezenta suprafaţa de sprijin maxilară sînt datorite modificărilor pe care le suferă osul şi mucoasa acoperitoare de care s-a vorbit anterior. În general, această suprafaţă este capabilă să suporte presiuni masticatoare foarte mari. După Nagle şi Sears, rezistenţa la presiune a oaselor maxilare ar fi cuprinsă între 1,265 şi 1,687 kg/cm², ceea ce este absolut

Scanned with OKEN Scanner

suficient pentru presiunile masticatoare care se dezvoltă la un edentat total. Cu toate acestea, trebuie acordată o deosebită atenţie ca presiunile masticatoare transmise de proteze să nu fie prea exagerate în anumite zone, deoarece osul se va resorbi, iar mucoasa, de obicei, se va hiperplazia. Oricît de mare ar fi resorbţia osului, în zonele frenurilor (laterale şi median)

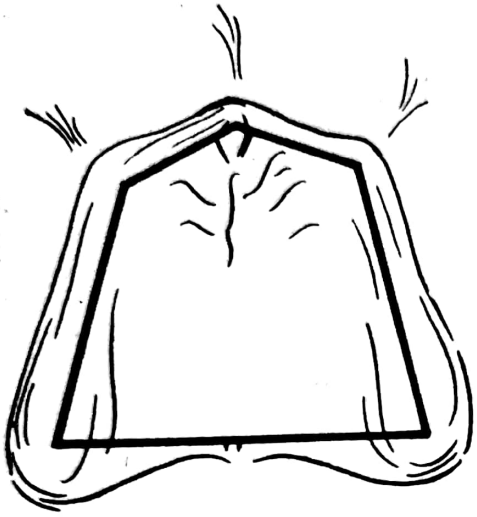

Fig. II.20. — Maxilar foarte atrofiat (formă de pentagon).

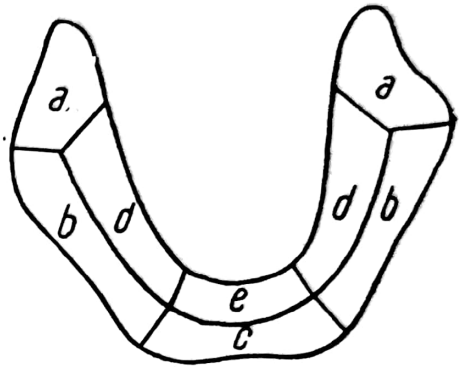

Fig. II.21. — Zonele funcţionale ale cîmpului protetic mandibular.

osul nu se resoarbe. Din această cauză, în edentaţiile vechi şi mai ales necorespunzător protezate, suprafaţa cîmpului protetic maxilar capătă aspectul unui pentagon (fig. 20).

În aceste situaţii, pentru refacerea unei fizionomii normale vor trebui montaţi în afară de creastă chiar şi primii premolari, ceea ce va periclita şi mai mult stabilitatea protezei superioare.

Zonele funcţionale ale cîmpului protetic mandibular

Aceste zone (fig. 21) prezintă o serie de particularităţi, care complică tratamentul încă din faza de amprentare. În primul rînd, suprafaţa de sprijin este mult mai redusă faţă de cea a maxilarului şi se rezumă numai la crestele edentate, care şi ele prezintă mai totdeauna un grad pronunţat de atrofie. În al doilea rînd, în contrast cu suprafaţa de sprijin mai mică, periferia cîmpului protetic este mai mare decît la maxilar şi, în sfîrşit în al treilea rînd, de-a lungul acestei periferii, mai ales lingual, există grupe musculare cu fibre inserate perpendicular la periferia cîmpului protetic şi care provoacă modificări mari în poziţia fundului de sac în timpul diferitelor momente funcţionale.

Din aceste cauze, zonele cîmpului protetic mandibular sînt mici ca întindere, dar mai multe ca număr decît la maxilar şi anume :

— *zona tuberculului piriform* (*stînga-dreapta*) (fig. 21 a) este delimitată anterior de o linie imaginară care trece înapoia feţei distale a molarului II şi coboară către lingual şi vestibular, întîlnind linia milohioidiană şi, respectiv, linia oblică externă. Posterior, limita este formată din punctul de inserţie a ligamentului pterigomandibular.

Scanned with OKEN Scanner

Tuberculul piriform, elementul caracteristic al acestei zone, are la dentat o poziţie aproape orizontală, inserţia ligamentului pterigomandibular făcîndu-se în porţiunea cea mai distală a tuberculului. La edentat, pe măsura atofierii crestei, poziţia tuberculului devine din ce în ce mai verticală, iar inserţia ligamentului pare că avansează, deoarece parte din fibromucoasa care-l acoperă pierde legătura strînsă cu periostul. Oricare ar fi situaţia tuberculului piriform, el trebuie utilizat pentru stabilizarea şi menţinerea protezei mandibulare. Utilizarea lui se poate face de obicei numai în cele două treimi anterioare, deoarece la unirea treimii mijlocii cu cea posterioară se inserează ligamentul pterigomandibular, a cărui inserţie, dacă este depăşită, va mobiliza proteza la mişcarea de deschidere a gurii.

Uneori, fibre tendinoase din muşchiul temporal şi din constrictorul superior al faringelui ajung chiar în zona tuberculului piriform, putînd contribui şi ele — alături de ligamentul pterigomandibular — la mobilizarea protezei.

În porţiunea vestibulară a tuberculului piriform poate avansa marginea anterioară a muşchiului maseter, lingura individuală şi proteza trebuind să prezinte o scobitură, care să menajeze funcţionalitatea acestui muşchi.

În porţiunea linguală a tuberculului, limitată inferior de capătul posterior al liniei milohioidiene, se întîlnesc de obicei cute ale mucoasei care avansează către zona linguală laterală. Aceste cute de mucoasă, aşa cum s-a mai menţionat, trebuie totdeauna întinse prin amprentare.

Regiunea linguală posterioară tuberculului piriform, cunoscută sub denumirea de nişa linguală retromolară, nu poate fi utilizată de obicei pentru retenţia protezei, deoarece, de cele mai multe ori, este un spaţiu retentiv, cu un pat bogat de mucoasă, dar şi cu foarte mulţi muşchi care interferează această zonă (palatoglos, stiloglos, constrictorul superior al faringelui). Chiar o grosime mai exagerată a marginii protezei care ajunge la limita anterioară a acestui spaţiu poate crea dificultăţi de deglutiţie şi să dea bolnavului senzaţia că limba este „îngrămădită".

Asupra acestei probleme se va reveni în momentul în care se vor discuta diferitele metode de amprentare.

— *Zona vestibulară laterală* (stînga-dreapta) (fig. 21 b), la fel ca şi zona omologă superioară, este dominată de existenţa inserţiei muşchiului buccinator, care la acest nivel permite formarea unui fund de sac mai larg, cunoscut de protezişti sub denumirea de „punga Fisch".

Frenul bucal sau lateral, format de muşchiul triangular nu are o prea mare mobilitate şi nici importanţă funcţională, putînd fi secţionat cu uşurinţă şi inserat mai jos.

Relativa lipsă de mobilitate a fundului de sac vestibular permite obţinerea unei delimitări exacte, oricare ar fi metoda de amprentare folosită.

— *Zona vestibulară labială* (sau centrală) (fig. 21 c) are cîteva particularităţi, de care trebuie să se ţină seama. În primul rînd, fundul de sac este foarte îngustat la acest nivel şi nu tolerează decît grosimi corespunzătoare ale lingurii individuale; în al doilea rînd, muşchii pătratul buzei

Scanned with OKEN Scanner

inferioare și mușchiul bărbiei se inseră perpendicular la periferia cîmpului protetic și modifică esențial mobilitatea fundului de sac. Dacă la aceasta se mai adaugă și tonicitatea uneori exagerată a orbicularului buzei inferioare, se pot desprinde tot atîtea dificultăți în modelarea marginii amprentei, mai ales dacă se ține seama că, în lipsa crestei, închiderea marginală se poate face numai între fața externă a protezei și mucoasa labială. Frenul buzei inferioare, absent în mai mult de 50% din cazuri, nu are o prea mare mobilitate și de multe ori permite protezei să-l depășească fără a-i perturba menținerea. Mulți autori recomandă secționarea lui înainte de amprentare, sau după aplicarea protezei. Apreciem ultima rezolvare, deoarece proteza, jucînd rolul unui conformator, dirijează cicatrizarea plăgii în sensul dorit.

Ca o concluzie se poate desprinde faptul că, la fel ca și la maxilar, zona vestibulară, cu excepția zonei labiale, nu creează prea mari dificultăți în amprentare.

— *Zona linguală laterală* (stînga, dreapta) (fig. 21 d) pornește de la limita anterioară a zonei tuberculului piriform, deci din dreptul feței distale a molarului II, și ajunge pînă la nivelul spațiului dintre canin și primul premolar. În această zonă trebuie reținut că, începînd dinspre distal spre mezial, creasta milohioidiană coboară și o dată cu ea și inserția mușchiului milohioidian, permițînd ca versantul lingual al protezei să fie mai lung (aripioare paralinguale) (fig. 22 a). Preocuparea pentru utilizarea la maximum a acestui versant a determinat un anumit curent în tehnica amprentărilor, unele căutînd ca, în afară de extensiunea verticală, să obțină prelungiri ale protezei și în spațiul dintre limbă și planșeu (aripioare sublinguale) (fig. 22 b). Spațiul vertical dintre limbă și versantul intern al crestei fiind foarte strîmt, trebuie examinat cu multă grijă, deoarece prezintă mari variații, uneori maximum de adîncime găsindu-se la nivelul premolarului I sau II, sub forma unei adînciturи rotunjite, care este extrem de util să fie ocupată de proteză (fosa linguală).

Deseori, creasta edentată corespunzătoare acestei zone este acoperită de glanda sublinguală, împreună cu mucoasa și stratul submucos care o învelește. În aceste cazuri, proteza trebuie să se insinueze între versantul intern al crestei și glandă, pe care trebuie s-o împingă la locul ei. Bogăția aceasta de țesuturi care se aplică pe fața externă a protezei contribuie la o bună etanșeizare.

Un element de asemenea important, de care trebuie să se țină seama în această regiune, este limba.

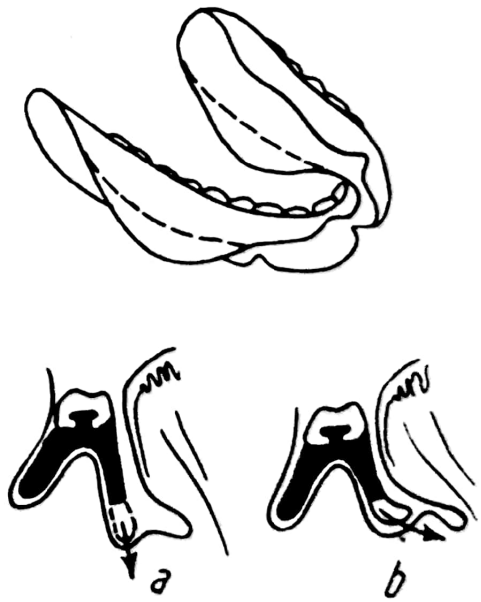

Fig. II.22. — Extensiile protezei în spațiul lingual lateral:
a aripioare paralinguale; *b* — aripioare sublinguale (Hromatka).

Scanned with OKEN Scanner

Pierzîndu-se jgheabul format de arcadele dentare, limba, de obicei, se lăţeşte şi creează reale dficultăţi în amprentare şi ulterior în acomodarea bolnavului la proteză. Se va avea în vedere că menajarea spaţiului necesar mişcărilor limbii permite feţei sale laterale să se aplice intim pe faţa externă a versantului lingual al protezei şi să contribuie la o bună închidere marginală externă.



Fig. II.23. — Poziţia de repaus a limbii :
a — limbă anterioară ; *b* — limbă posterioară.

— *Zona lingual centrală* (fig. 21 e), fără a fi denumită ca atare, a fost descrisă magistral de Slack şi Schreinemakers. Ceea ce caracterizează această zonă este prezenţa dominantă a inserţiei mandibulare a muşchiului genioglos pe apofizele genii. Limitele acţiunii sale se extind pe zona lingual de la canin la canin sau pe o distanţă de aproximativ 1,5 cm de o parte şi de alta a liniei mediane. Este imperios necesar să se aibă în vedere două elemente : un prim element este legat de forţa mare pe care o dezvoltă acest muşchi pe o zonă foarte mică şi care cere ca marginea protezei să fie mai groasă la acest nivel, pentru ca forţele mari exercitate de muşchi să se repartizeze pe o suprafaţă cît mai mare de proteză şi să îndepărteze posibilitatea apariţiei unor decubitusuri nedorite. În treacăt fie spus, această margine mai groasă a protezei contribuie şi la o mai bună închidere marginală ; al doilea element se referă la marea mobilitate a acestui muşchi, ale cărui fibre se inserează perpendicular pe periferia cîmpului protetic, antrenînd modificări esenţiale la nivelul fundului de sac lingual în timpul diferitelor mişcări funcţionale ale limbii.

Raportat la mişcările limbii, una va fi adîncimea fundului de sac în poziţia de repaus a limbii şi alta în mişcarea de protracţie (fig. 23).

Dacă pentru a asigura stabilitatea protezei este suficient ca aceasta să fie răscroită în raport cu situaţia anatomică oferită de poziţia fundului de sac în timpul protracţiei maxime a limbii, pentru a asigura însă o bună închidere marginală (menţinere) este necesar să existe un contact permanent al marginii protezei cu mucoasa planşeului bucal atît în repaus, cît şi în protracţia limbii, ceea ce este infinit mai greu de rezolvat.

Faţă de acest al doilea element avem o atitudine diferită de Schreinemakers, care susţine că, indiferent de poziţia limbii, adaptarea lingurii

individuale şi amprentarea acestei zone trebuie să se facă în conformitate cu mişcarea de protracţie maximă.

Din experimentările noastre făcute pe aproximativ 300 de edentaţi totali s-a constatat că numai rareori s-a reuşit să se realizeze o bună închidere marginală la o proteză mandibulară la care s-a adaptat lingura individuală la mişcările de protracţie maximă ale limbii. Căutîndu-se cauzele eşecurilor, s-a ajuns la concluzia că, în primul rînd, pentru ca proteza să aibă o bună menţinere în timpul masticaţiei, fonaţiei şi mimicii, nu este necesară mişcarea de protracţie maximă a limbii, deoarece ea se face extrem de rar în timpul funcţiilor amintite.

În al doilea rînd, cînd limba în poziţie de repaus se situează către istmul gîtului (poziţie posterioară) rămîne un spaţiu de 1,5—2,5 cm între vîrful ei şi creastă (fig. 23 b), fundul de sac lingual central este foarte larg către distal, iar în mişcarea de protracţie se modifică esenţial. În aceste cazuri, mişcările de avansare a limbii în timpul amprentării se pot face maximum pînă la mimarea umezirii roşului buzei şi chiar mai puţin. Criteriul care trebuie să ne orienteze este păstrarea închiderii marginale atît în repaus, cît şi în mişcarea de protracţie.

Cu cît limba în repaus este situată mai anterior, cu atît mai ample pot fi mişcările ei de protracţie, deoarece forma şi poziţia fundului de sac din repaus şi din timpul mişcării limbii prezintă modificări minime (fig. 23 a).

Este obligatoriu ca examenul poziţiei de repaus al limbii să se facă totdeauna cu capul bolnavului în poziţie ortostatică, iar dacă este vechi purtător de proteză, cu proteza veche în gură.

O situaţie particulară apare în momentul în care creasta edentată din regiunea frontală este foarte atrofiată, iar apofizele genii sînt hipertrofiate, dure şi acoperite de o mucoasă subţire (planşeu dur). În aceste cazuri, indiferent de poziţia limbii în repaus, nu se poate obţine nici un fel de extensiune a protezei, marginea ei trebuind să se oprească strict la nivelul inserţiei muşchiului genioglos.

Între morfologia cîmpului protetic şi manevrele clinice de amprentare, determinarea ocluziei etc., trebuie să existe totdeauna o strînsă interdependenţă. Condiţiile generale de amprentare, trebuie să fie adaptate aspectelor clinice variate pe care le prezintă cîmpul protetic respectiv.

SIMPTOMATOLOGIA EDENTAŢIEI TOTALE

La starea de edentaţie totală se ajunge de obicei în mod lent, bolnavul trecînd prin toate fazele leziunilor dentare şi parodontale: edentaţie parţială redusă, apoi întinsă, pînă la pierderea tuturor dinţilor de pe o arcadă sau de pe ambele arcade. Aceasta determină ca şi simptomatologia edentatului total să se instaleze treptat.

Aparatul dentomaxilar fiind lipsit de elementele sale morfologice cele mai importante, zdrobirea şi măcinarea alimentelor nu sînt posibile, bolnavul este obligat să se alimenteze cu alimente lichide sau de consistenţă redusă.

Scanned with OKEN Scanner

Prima fază a digestiei — faza bucală — se produce incomplet, din cauza insalivării insuficiente a alimentelor. Deoarece digerarea alimentelor incomplet fărîmiţate cere o secreţie mai abundentă şi o motilitate mai mare, mucoasa gastrică este traumatizată mecanic şi chimic şi unele boli gastrice sînt o consecinţă a edentaţiei.

Pe lîngă aceste tulburări, în edentaţia totală apar şi tulburări de fonaţie, deoarece în urma pierderii dinţilor frontali, pronunţarea cuvintelor se alterează, timbrul vocii se modifică.

Lipsa dinţilor şi atrofia, consecutive edentaţiei totale, deformează armonia feţei, ducînd la tulburări fizionomice. Înălţimea etajului inferior al feţei se micşorează. Buzele se invaginează către cavitatea bucală ducînd la dispariţia roşului buzelor. Toate şanţurile din jurul orificiului bucal — nazolabiale şi mentolabiale se adîncesc, imprimînd feţei un aspect caracteristic de bătrîneţe.

Ca o consecinţă a tulburării digestiei şi fizionomiei, poate fi afectată funcţionarea întregului organism, inclusiv starea psihică a bolnavului.

Evoluţia edentaţiei totale. Din momentul apariţiei edentaţiei totale, paralel cu producerea atrofiei maxilarelor se accentuează şi simptomele. Dacă tratamentul protetic nu se efectuează la timp şi bolnavul utilizează crestele alveolare pentru masticaţie, mucoasa acestora devine fibroasă, dură şi rezistentă, ţesuturile adaptîndu-se în acest fel la noua situaţie creată de edentaţie. Uneori, aceşti bolnavi ajung să realizeze cu astfel de creste o masticaţie relativ mulţumitoare, pregătindu-şi în prealabil alimentele în mod special şi înghiţindu-le numai după ce le-au insalivat suficient prin mişcări mandibulare repetate. La astfel de bolnavi, digerarea alimentelor se face în condiţii satisfăcătoare.

În cavitatea bucală a edentaţilor totali se întîlnesc foarte rare leziuni sau inflamaţii ale mucoasei bucale. Dinţii şi parodonţiul — sediul unui important număr de infecţii — nemaiexistînd, mucoasa bucală nu se mai infectează cu uşurinţă.

Cînd protezarea întîrzie sau a fost incorect realizată, evoluţia stării de edentaţie totală bimaxilară este aproape totdeauna asociată cu complicaţii locale sau generale.

Complicaţiile edentaţiei totale. Edentaţia totală, neprotezată la timp, poate duce la trei forme de complicaţii importante : articulare, digestive şi psihice.

Complicaţiile articulare privesc elementele componente ale articulaţiei temporomandibulare. Mecanismul producerii acestor complicaţii este următorul :

Cu ocazia descrierii mişcărilor mandibulare s-a explicat corelaţia dintre modul lor de desfăşurare şi morfologia articulaţiei temporomandibulare. Reamintim că la dentat, elementul care determină conducerea mişcărilor mandibulare este relieful ocluzal al arcadelor dentare şi că morfologia funcţională a articulaţiei temporomandibulare — cu o structură de consistenţă relativ plastică — se adaptează în cursul vieţii la relieful ocluzal al dinţilor, organe de consistenţă dură. Este deci normal ca în ţesuturile articulaţiei temporomandibulare să apară modificări morfologice regresive în urma pierderii tuturor dinţilor. Tuberculul articular,

Scanned with OKEN Scanner

rădăcina transversală a zigomei şi creasta situată de-a lungul rădăcinii longitudinale a zigomei (care împiedică capul condilului de a aluneca în fundul cavităţii glenoide) suferă un proces general de resorbţie. Condilii, de asemenea, suferă modificări morfologice. La dentat, condilul prezintă două versante anterioare în formă de acoperiş. La edentat, cele două versante se orizontalizează şi se unifică, condilul luînd o formă aplatizată sau, dacă individul a folosit şi mişcări mandibulare de rotaţie, ia o formă rotunjită.

Meniscul, datorită aşezării lui între condil şi glenă, suferă repercusiunile modificărilor morfologice ale acestor două vecinătăţi osoase. În urma resorbţiilor osoase arătate, el poate fi deplasat, din poziţia sa normală într-o poziţie situată înaintea sau înapoia condilului, ceea ce generează tulburări circulatorii şi o degenerescenţă fibrocartilaginoasă, cu tendinţă de evoluţie spre meniscopatie, sindrom al unei artroze deformante. Toate aceste modificări ale elementelor articulare, cauzate de abraziunea accentuată a dinţilor, edentaţia parţială (însoţită de dezechilibrul ocluzoarticular) şi edentaţia totală, constituie un capitol important al patologiei stomatologice.

Neglijarea aplicării la timp a tratamentului adecvat — în cazul edentaţiei totale — poate duce la apariţia de tulburări cunoscute sub numele de sindromul temporomandibular, descris pentru prima oară în 1934 de otorinolaringologul american J. H. Costen şi al cărui tablou clinic a fost completat şi precizat de prof. Dechaume în studiul său „Patologia dezechilibrării articulării interdentare". Relativ mai recent acest sindrom este denumit „disfuncţie mandibulară".

Nu mai puţin serioase sînt complicaţiile digestive ale edentaţiei totale. La edentaţii totali, mai ales la cei cu temperament agitat, grăbiţi în toate acţiunile lor, inclusiv masticaţia, tubul digestiv poate fi serios afectat de lipsa dinţilor. Înghiţirea alimentelor în fragmente mari, la care se adaugă reducerea apreciabilă a stimulului gustativ, tulbură ritmul sistemului secretoriu şi al motilităţii gastrice, putînd duce la afecţiuni grave sub formă de gastrite, urmate de o stare de subnutriţie generală. Aceste tulburări nu apar la edentaţii cu temperament liniştit, care au răbdare să-şi fărîmiţeze alimentele înainte de a le introduce în gură şi să le mestece suficient cu crestele alveolare edentate.

Edentaţia totală poate modifica de asemenea condiţia psihică a bolnavului. În tulburarea condiţiei psihice intervin mai mulţi factori, care, prin insumare, duc la adevărate stări patologice. Modificarea gravă a fizionomiei, asociată cu alte simptome ale vîrstei, îi dau o înfăţişare de om mult mai bătrîn decît în realitate. La acestea se adaugă tulburările digestive şi slăbirea generală a organismului, care, asociate, alterează starea psihică a edentatului total într-o măsură mai mare sau mai mică, în funcţie de reactivitatea psihică variată a fiecărui individ.

Din acest punct de vedere, edentaţii totali pot fi grupaţi în trei mari categorii :

— prima categorie o constituie cei pentru care starea de edentaţie nu constituie o problemă specială, esenţială. Ei vin la consultaţii şi solicită tratamentul necesar ca şi cum ar dori să-şi rezolve o problemă obiş-

Scanned with OKEN Scanner

nuită. În timpul consultației nu se jenează de cei prezenți. Fazele de tratament și eventual nereușita lor temporară nu produc asupra lor o impresie deosebită ;

— a doua categorie o reprezintă bolnavii care se prezintă la consultații sfioși, manifestînd o jenă profundă. Ei își țin mîna sau batista la gură ca să-și ascundă lipsa dinților, vorbesc în șoaptă și se uită tot timpul împrejur ca nu cumva să fie observați și de altcineva în afară de medicul consultant. Acești bolnavi văd în general în medicul stomatolog — căruia i se adresează după foarte multe frămîntări și investigații — o persoană excepțională, deoarece la sfîrșitul acestor investigații își formează convingerea că este singurul specialist capabil să le rezolve problema centrală, edentația. Bolnavii din această categorie sînt de obicei influențabili, iar un tratament bine dirijat poate duce la rezultate psihice foarte bune. În schimb, un tratament greșit dirijat, fără să se țină seama de sensibilitatea specială a bolnavului, îi pot produce multe suferințe și deziluzii, iar stomatologului multe neplăceri ;

— a treia categorie sînt bolnavii care vin la consultație foarte agitați. Acești bolnavi n-au încredere în nici un specialist, inclusiv în cel căruia i se adresează. Ei interpretează deformat orice cuvînt al stomatologului, orice explicații pe care acesta le dă și foarte rar sînt mulțumiți de tratamentul instituit.

A ține seama de aceste comportări, pentru stomatolog înseamnă a obține cooperarea psihică a bolnavului, cu rezultate din cele mai bune. De aceea, cu prilejul tratamentelor anterioare edentației totale (extracții, obturații, protezări parțiale etc.), este necesar să se menționeze în foaia de observație sau fișa bolnavului toate observațiile în legătură cu comportarea lui. Cu ajutorul acestor date, medicul stomatolog protezist, va putea să descifreze mai ușor tipul fundamental de comportare a edentatului și deci să evite printr-o atitudine diferențiată o serie de neplăceri, atît pentru el, cît și pentru bolnav.

Scanned with OKEN Scanner

PRINCIPII GENERALE DE TERAPIE ÎN EDENTAŢIA TOTALĂ

FACTORI PROTETICI ÎN RESTAURAREA FUNCŢIONALĂ A APARATULUI DENTOMAXILAR EDENTAT TOTAL

Edentaţia totală duce la tulburarea funcţiilor esenţiale ale aparatului dentomaxilar, influenţînd totodată nefavorabil funcţiile normale ale întregului organism.

Practic, restabilirea prin mijloace protetice a funcţiilor aparatului dentomaxilar edentat total — prin care înţelegem restabilirea masticaţiei, fizionomiei şi fonaţiei, cu respectarea condiţiilor biomorfofuncţionale de automenţinere — se referă la următorii factori protetici :

— curbura şi mărimea arcadelor dentare artificiale ;
— culoarea şi forma dinţilor artificiali din regiunea frontală ;
— modelajul protezei şi felul de montare a dinţilor artificiali ;
— relieful ocluzal : cuspidat sau necuspidat ;
— planul de ocluzie ;
— gradul de supraocluzie frontală şi laterală.

CARACTERUL LIMITAT AL RESTAURĂRII FUNCŢIONALE A APARATULUI DENTOMAXILAR EDENTAT TOTAL

Arcadele dentare artificiale nu se pot realiza identic cu arcadele naturale. Dinţii naturali sînt implantaţi în alveolele maxilarelor, în care sînt menţinuţi de ţesuturile parodontale. Aceste ţesuturi filo- şi ontogenetic au o structură specializată, care printr-un proces complex de tracţiune-presiune transmite pereţilor alveolari forţele care acţionează în timpul masticaţiei. Transmiterea în acest fel a presiunilor masticatoare întreţine tonicitatea funcţională atît a ţesutului parodontal, cît şi a ţesu-

Scanned with OKEN Scanner

tului osos. Schimbările metabolice pot în acest fel decurge în mod normobiologic, iar structura funcţională a acestor ţesuturi se consolidează, dobîndind o vitalitate optimă, care în condiţii fiziologice normale este alterată numai de fenomenul de senilitate.

Arcadele dentare artificiale, realizate prin proteze totale, nu se pot menţine stabile în gură în aceleaşi condiţii ca arcadele naturale şi nici nu pot transmite în acelaşi fel presiunile masticatoare. De aceea, stabilitatea şi menţinerea protezelor dentare şi transmiterea prin proteze a presiunilor masticatoare la mucoasă şi os au format şi formează o preocupare specială în protetica dentară.

Atît stabilitatea protezelor, cît şi transmiterea echilibrată a presiunilor masticatoare asupra ţesuturilor de sprijin depind de morfologia cîmpului protetic care constituie factorul principal ce orientează pe stomatolog în alegerea materialului şi metodei adecvate de amprentare şi a modului de menţinere a protezelor. Aceasta înseamnă, că primul pas în examinarea bolnavului edentat total este stabilirea tabloului anatomoclinic general al cîmpului protetic şi a posibilităţilor pe care le oferă pentru menţinerea protezelor.

PROBLEMELE RESTAURĂRII PROTETICE A APARATULUI DENTOMAXILAR EDENTAT TOTAL

Ca urmare a considerentelor expuse anterior, rezultă că protezele dentare totale trebuie să îndeplinească următoarele deziderate:

— să restabilească şi să asigure funcţiile normale ale aparatului dentomaxilar în ansamblul întregului organism, inclusiv sistemul nervos central: *problemă de fiziologie*;

— să aibă o stabilitate statică şi dinamică optimă în timpul îndeplinirii variatelor funcţii ale aparatului dentomaxilar: *problemă de biomecanică*;

— să nu producă asupra ţesuturilor cavităţii bucale şi ale articulaţiei temporomandibulare presiuni supradozate care să ducă la leziuni inflamatorii acute sau cronice, ci — din contră — să stimuleze aceste ţesuturi şi în plus să nu solicite contracţii musculare anormale: *problemă de biologie.*

Trebuie relevat faptul că modul de exercitare normală a funcţiilor aparatului dentomaxilar, modificările morfologice aduse elementelor lui componente de pierderea tuturor dinţilor, precum şi reactivitatea biologică a ţesuturilor acestora şi a întregului organism, variază de la bolnav la bolnav. În aceeaşi măsură variază deci şi datele problemelor fiziologice, mecanice şi biologice, pe care le pune restaurarea unui aparat dentomaxilar edentat total.

În afară de aceasta, aspectele fiziologice, morfologice şi biologice ale aceluiaşi bolnav, nu se manifestă izolat, ci se condiţionează reciproc în cadrul unei game complexe de corelaţii. Aşadar, culegerea selectivă a datelor biomorfofuncţionale necesare pentru stabilirea tratamentului protetic adecvat, impune un examen judicios şi atent al bolnavului, în care tabloul anatomoclinic al cîmpului protetic ocupă cel mai important loc.

Scanned with OKEN Scanner

CAPITOLUL al III-lea

EXAMINAREA BOLNAVULUI EDENTAT TOTAL

Instituirea unui tratament protetic individualizat impune examinarea metodică a edentatului total. Cunoaşterea antecedentelor şi examinarea atentă a stării prezente a pacientului asigură obţinerea unor date foarte importante pentru realizarea unui astfel de tratament. Foaia de observaţie a edentatului trebuie să cuprindă sintetic toate aceste date.

ANTECEDENTELE EDENTATULUI TOTAL

Datorită edentaţiei, arcadele dentare dispar şi din această cauză medicul stomatolog protezist este lipsit de posibilitatea de a cunoaşte o serie de elemente morfologice şi funcţionale, fără de care protezarea corectă a unui edentat total este imposibilă. Înainte de a începe tratamentul protetic el trebuie deci să depisteze aceste elemente morfofuncţionale dispărute :

— dimensiunea verticală a etajului inferior al feţei în ocluzaţie centrică ;

— planul de ocluzie sau planul de orientare ocluzală a arcadelor dentare ;

— modul de angrenare a dinţilor în ocluzie centrică şi modul de articulare a arcadelor ;

— curbele sagitale şi transversale de ocluzie ;

— forma, culoarea şi poziţionarea individuală a dinţilor ;

— stereotipul de masticaţie : de tocare, de frecare sau intermediar, cu aspectul predominant respectiv ;

— înfăţişarea normală a bolnavului în poziţia de repaus a mandibulei şi în timpul masticaţiei, vorbirii sau în diferitele stări afective. Coroborînd o serie de date culese din antecedentele bolnavului cu cele obţinute din examinarea stării lui prezente, el poate deduce elementele menţionate,

Scanned with OKEN Scanner

cel puţin aproximativ. Cunoaşterea aprofundată a proceselor fiziologice de masticaţie şi de fonaţie şi a factorilor care intervin în funcţia fizionomică, depistarea şi interpretarea corectă — în lumina acestor cunoştinţe — a antecedentelor şi a stării morfofiziologice prezente a bolnavului, permit instituirea unui tratament protetic individualizat.

Antecedentele fiziologice ale edentatului trebuie să fie menţionate pe foaia de observaţie, deoarece pe baza lor se pot afla date în legătură cu :

— fiziologia normală a aparatului dentomaxilar a bolnavului în stare de dentaţie, pe care tratamentul protetic trebuie să o restabilească, în condiţii cît mai satisfăcătoare ;

— morfologia funcţională individuală a aparatului dentomaxilar în stare de dentaţie şi în special morfologia funcţională a arcadelor dentare, pentru a o putea reproduce în caracterele ei esenţiale şi la arcadele dentare artificiale.

Reactivitatea locală şi generală a bolnavului care îl va ajuta pe medicul stomatolog să prevadă reactivitatea ţesuturilor cavităţii bucale faţă de proteze (corpuri străine pentru organism) şi în acest fel, să ia o atitudine terapeutică selectivă la bolnavul respectiv.

În legătură cu fiziologia normală a aparatului dentomaxilar trebuie să depistăm :

— ce fel de tip masticator a avut pacientul: de frecare, de tocare sau intermediar, cu predominanţă de tocare sau de frecare;

— care a fost fizionomia caracteristică a bolnavului ;

— dacă starea de edentaţie a modificat sau nu fonaţia bolnavului.

În legătură cu morfologia normală a aparatului dentomaxilar trebuie să depistăm :

— dacă tipul de ocluzie (în poziţie de ocluzie centrică) a fost înainte de edentaţie ortognat cu supraocluzie normală, cap la cap, progen sau alt tip de ocluzie ;

— dacă ultimii dinţi laterali extraşi erau cuspidaţi, dacă cei frontali aveau margini incizale abrazate sau neabrazate ; gradul şi direcţia de abrazare prezintă o importanţă deosebită pentru depistarea tipului de masticaţie, iar pentru specialiştii experimentaţi pot indica şi direcţia deplasărilor laterale ale mandibulei ;

— dacă după edentaţie au existat factori de modificare a pantelor tuberculiene.

Este de asemenea important să se stabilească dacă edentaţia este relativ recentă sau de o durată mai lungă şi dacă edentatul a purtat proteze parţiale întinse sau totale. Aceste date ajută pe medicul stomatolog să prevadă cum s-au produs modificările morfologice la nivelul crestelor şi comportamentul bolnavului după protezare.

Cu privire la depistarea reactivităţii ţesuturilor din cavitatea bucală, se va stabili cauza pierderii dinţilor şi în special, dacă înainte de edentaţie bolnavul a avut gingivostomatite frecvente sau ulceraţii acute sau cronice. Dacă în decursul anilor, pacientul a beneficiat de asistenţă stomatologică, inclusiv de tratamente protetice mobile şi cum au fost tolerate aceste tratamente.

Scanned with OKEN Scanner

O fişă medicală anterioară, generală, completă cu ocazia altor tratamente, poate furniza o serie de date în legătură cu reactivitatea generală a organismului.

EXAMINAREA STĂRII PREZENTE A BOLNAVULUI

Examenul stării prezente se referă la simptomatologia clinică a stării de edentaţie totală a bolnavului şi la bolile generale de care el suferă în momentul examinării. În primul rînd, trebuie depistate eventualele afecţiuni distrofiante ale ţesutului osos în special, apoi, diabetul, epilepsia, xerostomia — care deşi mai puţin frecvente — prezintă totuşi o importanţă deosebită din punctul de vedere al tratamentului protetic.

Diabetul, impune o grijă deosebită în privinţa suprapresiunilor şi evitarea ulceraţiilor prin decubit, deoarece acestea se vindecă foarte greu şi se suprainfectează cu uşurinţă la diabetici.

Epilepsia, impune confecţionarea unor proteze rezistente, greu casabile, pentru a se preveni fracturarea protezelor şi aspiraţia fragmentelor în timpul unei crize.

Xerostomia produce greutăţi în obţinerea stabilităţii protezelor şi totodată impune o igienă riguroasă a purtătorului de proteze.

Distrofiile generale osoase vor grăbi şi atrofia oaselor maxilare.

Examenul funcţional. Tulburările fizionomice provocate de edentaţia totală se pot deduce din examinarea feţei şi din antecedentele morfofuncţionale ale bolnavului. În general, trebuie să ţinem seama şi de doleanţele edentatului total, mai ales de cele juste. Restaurarea funcţiei fizionomice, anterioară edentaţiei totale prezintă importanţă îndeosebi pentru femei, artişti şi oratori. Obţinerea armoniei feţei, prin restabilirea dimensiunii verticale a etajului inferior şi montarea unor dinţi de formă şi culoare adecvată, redă funcţia fizionomică normală. Colaborarea cu bolnavul, consultarea membrilor de familie şi a prietenilor lui, studierea fotografiilor din starea de edentaţie parţială pot fi de asemenea de folos.

În legătură cu tulburările fonaţiei trebuie ştiut că numai edentaţia recentă a dinţilor frontali produce tulburări fonetice grave, altfel, prin adaptare, fonaţia poate redeveni normală chiar şi la un edentat total. În schimb, tratamentul protetic, modificînd brusc morfologia cavităţii bucale, poate duce la noi tulburări fonetice de obicei trecătoare.

Bolnavul şi membrii de familie ne pot da lămuriri dacă edentaţia a modificat timbrul sau alte caracteristici individuale ale fonaţiei şi în acest fel, putem afla dacă este ncesar ca prin protezare să se restabilească sau nu funcţia fonetică anterioară edentaţiei, sau doar să se evite ca tratamentul protetic să provoace tulburări fonetice.

În legătură cu funcţia masticatorie trebuie descoperit stereotipul dinamic individual de masticaţie, fie dintr-o fişe veche a bolnavului, fie prin determinarea felului automatizat de mişcări ale mandibulei în timpul prelucrării alimentelor cu maxilarele edentate.

Cu cît edentaţia este mai recentă, cu atît se impune mai mult să se respecte vechiul stereotip de masticaţie. La edentaţiile vechi, stereotipul

Scanned with OKEN Scanner

de masticaţie este în stare de dezorganizare, aşa că relieful ocluzal al protezelor poate fi mai puţin individualizat. De obicei, după o perioadă de timp mai scurtă sau mai lungă, purtătorii de proteze se adaptează la noul relief ocluzal al protezelor.

Stereotipul de masticaţie se poate determina prin înregistrarea unghiului gotic sau a unghiului pantei tuberculiene, numai la mişcări mandibulare automatizate, deoarece mişcările voluntare nu redau corect stereotipul de masticaţie. Toate aceste date, coroborate cu datele culese din etiologia edentatului total, sînt absolut necesare pentru restabilirea funcţiilor tulburate ale aparatului dentomaxilar. O restaurare protetică fără cunoaşterea şi folosirea acestor date are un caracter arbitrar, fără şanse de a duce la restaurarea funcţiilor normale.

Majoritatea specialiştilor care s-au ocupat cu studiul morfologiei aparatului dentomaxilar, sînt de acord că există o corelaţie morfologică între relieful ocluzal al arcadelor dentare şi articulaţia temporomandibulară. Ei consideră, însă, că această corelaţie nu este general valabilă pentru toţi indivizii. Nerecunoaşterea valabilităţii generale a acestei corelaţii se datorează faptului că, pentru depistarea reliefului ocluzal al arcadelor dentare artificiale, ei au înregistrat mişcările voluntare şi nu mişcările automatizate funcţionale de masticaţie. Acest fapt duce la interpretarea eronată a corelaţiei amintite şi chiar la negarea de către unii a acestei corelaţii.

Pentru înţelegerea justă a acestei probleme reamintim că această corelaţie dintre relieful ocluzal şi articulaţia temporomandibulară nu este directă, ci indirectă.

Înainte de eruperea dinţilor, morfologia articulaţiei temporomandibulare este nedefinită. La copilul sugar, muşchii aparatului dentomaxilar acţionează în vederea sugerii. Apariţia pe arcadă a dinţilor şi a reliefului lor ocluzal dirijează şi limitează contracţiile muşchilor. Contracţiile dirijate de relieful ocluzal, repetate de nenumărate ori, stimulează receptorii articulaţiei temporomandibulare pentru o conformare a elementelor articulaţiei corespunzătoare reliefului ocluzal. Astfel, tuberculul articular se formează cu o anumită pantă, iar condilul mandibular, meniscul articular tonicitatea capsulei articulare se adaptează acestei situaţii morfologice. Această corelaţie morfologică şi funcţională dintre relieful ocluzal şi articulaţia temporomandibulară se realizează datorită acţiunii muşchilor mobilizatori ai mandibulei. Relieful ocluzal dirijează contracţiile automatizate ale muşchilor, iar contracţiile musculare automatizate modelează articulaţia. Complexul relief ocluzal-muşchi-articulaţie formează deci o unitate morfofuncţională care asigură realizarea de mişcări automatizate cît mai perfect echilibrate.

Muşchii mobilizatori ai mandibulei se pot contracta şi voluntar, indiferent de morfologia articulaţiei. Mişcările voluntare se produc însă rar, nu sînt individualizate şi de aceea ele nu corespund obligatoriu morfologiei funcţionale a articulaţiei ; mişcările automatizate de masticaţie corespund totdeauna morfologiei funcţionale a articulaţiei.

Rezultă că un relief ocluzal stabilit pe baza mişcărilor voluntare ale edentatului — exceptînd mişcarea de coborîre şi de revenire a man-

Scanned with OKEN Scanner

dibulei — nu va corespunde contracţiilor automatizate ale muşchilor. Dacă în cursul aplicării diferitelor metode de înregistrare nu se ţine seama de stereotipul dinamic funcţional individualizat al masticaţiei şi se ţine seama numai de mişcările voluntare, proteza confecţionată pe baza unor astfel de înregistrări nu va avea un relief ocluzal corespunzător. În aceste cazuri, relieful ocluzal al protezelor va corespunde numai întîmplător morfologiei articulaţiei şi mai ales contracţiilor automatizate ale muşchilor.

În astfel de cazuri, edentatul total va trebui să treacă de obicei prin diferite faze de adaptare, de formare şi de corectare a noilor reflexe condiţionate, necesitate de contracţiile automatizate ale muşchilor şi de modelare a articulaţiei temporomandibulare corespunzătoare cu noul relief ocluzal al protezei.

Cunoscînd morfologia funcţională corespunzătoare fiecărui mod de prelucrare masticatoare mecanică a alimentelor, din cîteva date morfologice sau funcţionale disparate, se poate reconstitui întreaga morfologie şi modul de funcţionare a aparatului dentomaxilar al bolnavului.

Masticaţia de tocare se caracterizează prin supraocluzia incisivilor frontali superiori, cuspidare accentuată a dinţilor laterali şi pante tuberculiene abrupte. Muşchii pterigoidieni externi se contractă dominant simetric pentru coborîrea mandibulei şi secţionarea alimentelor. Triturarea consecutivă a alimentelor se realizează prin contracţia simetrică sau aproape simetrică a muşchilor ridicători ai mandibulei.

Masticaţia de frecare, transversală, se caracterizează prin supraocluzie frontală mică sau ocluzie cap la cap, cuspizii dinţilor laterali abrazaţi şi pantă tuberculiană foarte apropiată de planul orizontal. La aceşti bolnavi, fărîmiţarea alimentelor se realizează prin măcinare. Măcinarea alimentelor se face prin contracţia asimetrică unilaterală şi cu mare intensitate a muşchilor pterigoidieni externi şi prin contracţia de asemenea dominant asimetrică a muşchilor ridicători. Secţionarea alimentelor la aceşti bolnavi se realizează dominant prin acţiunea simetrică a muşchilor ridicători, fără o contribuţie importantă a muşchilor pterigoidieni externi.

Există o morfologie funcţională caracteristică şi pentru masticatorii intermediari, pentru prognaţi, pentru progeni etc.

Cunoscînd unul sau două elemente esenţiale, reconstituirea ansamblului morfofuncţional devine posibilă şi totodată se vor putea deduce şi contracţiile automatizate ale muşchilor.

Realizarea tratamentului unui edentat total pe baza analizei fiziologice a masticaţiei, exclude insuccesele de tratament, iar cînd aceste insuccese se produc, analiza fiziologică ne poate oferi o explicaţie şi o cale ştiinţifică de remediere a lor.

Examenul morfologic. Deoarece edentaţia totală modifică o serie de aspecte morfologice ale feţei şi ale cavităţii bucale, se impune, pe de o parte, cunoaşterea morfologiei normale şi, pe de altă parte, examinarea morfologiei modificate a apartului dentomaxilar al edentatului total.

Modificările morfologice ale feţei influenţează în mod nefavorabil funcţia fizionomică a aparatului dentomaxilar şi starea afectivă a bolna-

Scanned with OKEN Scanner

vului, iar modificările morfologice ale cavității bucale pun probleme — deseori foarte grele — pentru asigurarea stabilității protezelor și a repartiției uniforme — în același timp stimulatoare — a presiunilor masticatorii exercitate asupra cîmpului protetic.

Protezele totale acționează asupra părților moi ale feței influențînd poziția obrajilor și a buzelor. Realizarea unor proteze cu un modelaj în exces sau în minus poate împiedica restabilirea funcției fizionomice normale. Restabilirea acestei funcții se poate obține numai cu o modelare corectă a bazei și montarea adecvată a dinților, ținîndu-se seama de aspectul fizionomic normal al bolnavului.

Deoarece protezele totale influențează direct mai mult regiunea care aparține etajului inferior al feței, cuprinsă între aripile nasului și șanțul mentonier, se impune ca la edentații totali această regiune să fie analizată cu o atenție deosebită.

La individul cu dentație integră, obrajii au un aspect de plenitudine, rotunjit; regiunea din jurul orificiului bucal prezintă șase depresiuni de adîncimi diferite, care dau diferite umbre, imprimînd trăsăturilor feței o armonie, pe care o denumim fizionomia individuală a etajului inferior al feței.

La indivizii tineri există patru depresiuni de acest fel, dintre care două sînt pereche. Depresiunile perechi sînt șanțurile nazolabiale, iar cele neperechi sînt filtrul și șanțul labiomentonier. La indivizii mai în vîrstă se adaugă, paralabial, alte șanțuri, dintre care cele mai frecvente sînt șanțurile comisurolaterale sau paralabiale. Cele două șanțuri nazolabiale au o direcție oblică dinăuntru-înafară, de la aripile nasului către un punct situat la 1 cm în linie orizontală în afara comisurii buzelor. Filtrul, avînd o direcție verticală, este situat median între septul nazal și tuberculul buzei superioare. Șanțul mentolabial are o direcție orizontală cu concavitatea în jos și nu are la toți indivizii aceeași așezare între buza inferioară și menton, dar în general este situat mai aproape de buză decît de menton. Șanțurile paralabiale ale oamenilor maturi sînt așezate de obicei în continuarea buzelor, plecînd de la comisură în afară și în jos, uneori întîlnindu-se cu șanțurile nazolabiale, alteori mergînd paralel cu ele sau convergînd către ele.

Absența dinților, atrofia și resorbția consecutivă duce în edentația totală la o cădere a obrajilor, a buzelor, ducînd la dispariția plenitudinei feței și a rotunjimii ei, iar șanțurile peri- și paralabiale se adîncesc și se lungesc, modificînd cu totul nefavorabil fizionomia. Prin aplicarea protezelor totale se pot obține efecte fizionomice normale, dar, ținînd seama de aceste cerințe, adeseori, protezele nu restabilesc configurația normală și armonia feței. Se pot observa situații cînd, după modelarea în minus a complexului bază — arcada artificială, căderea obrajilor și a buzelor și accentuarea șanțurilor persistă, iar alteori modelarea în exces a protezelor și montarea într-o poziție prea vestibulară a dinților duce la ștergerea depresiunilor fizionomice și a umbrelor din jurul orificiului bucal.

După examinarea feței din punct de vedere fizionomic urmează examinarea cavității bucale din punctul de vedere al stabilității statice și dinamice a protezelor totale, precum și pentru evitarea iritării patologice

Scanned with OKEN Scanner

a țesuturilor cu care vor veni în contact protezele. Presiunile transmise țesuturilor trebuie să aibă un efect stimulator al restructurării celulare și trabeculare, deoarece mucoasa și oasele crestelor alveolare nu au primit filo- și entogenetic stimuli pentru o structură care să poată suporta presiuni.

Cunoașterea amănunțită a morfologiei cavității bucale este deci necesară din punct de vedere al stabilității mecanice a protezelor și al înțelegerii reactivității biologice variate a țesuturilor față de protezele aplicate. Folosind aceste cunoștințe se evită și fenomenele iritative și se pot obține condiții favorabile schimburilor metabolice.

Factorii morfologici care asigură menținerea și stabilitatea protezelor totale

Pentru asigurarea unei cît mai bune mențineri a protezelor intervin patru factori importanți:

— *retentivitatea anatomică*, prin care se asigură menținerea și stabilitatea protezei în sens vertical, orizontal, transversal, sau sagital. Acest factor cere existența unor suprafețe verticale cît mai întinse ale crestelor alveolare;

— *adeziunea protezei*, prin care se înțelege menținerea, respectiv stabilitatea protezei în sens vertical prin folosirea unui cîmp protetic orizontal și interpunerea unui strat subțire de salivă între proteză și cîmpul protetic. Acest factor cere existența unor suprafețe orizontale cît mai mari ale cîmpului protetic și o salivă de consistență corespunzătoare;

— *succesiunea marginală*, prin care se înțelege închiderea de jur împrejur în formă de ventil a marginilor libere ale protezei; acest factor cere existența unor zone cu mucoasă groasă, care să nu permită desprinderea protezei de pe cîmpul protetic sub acțiunea presiunilor masticatoare și a alimentelor lipicioase;

— *tonicitatea musculară* prin care se înțelege menținerea și stabilizarea protezelor într-o poziție de contact cît mai intim cu cîmpul protetic, realizîndu-se în același timp o etanșeizare perfectă a marginilor protezei; acest factor cere o configurație a marginilor protezei (grosime-înălțime) astfel încît să favorizeze acțiunea stabilizatoare a musculaturii cu fibre orizontale și paralele cu marginea protezei.

PRINCIPII ÎN EXAMINAREA EDENTATULUI TOTAL ÎN VEDEREA OBȚINERII STABILITĂȚII ORIZONTALE A PROTEZELOR

Pentru stabilitatea orizontală a protezelor, prin retentivități anatomice, un rol important îl are existența unor suprafețe verticale ale cîmpului protetic cît mai întinse. La maxilarul superior un rol important îl au: un vestibul cît mai adînc; creste alveolare cu versante vestibulare și orale cît mai verticale; tuberozități maxilare accentuate; o boltă palatină cît mai adîncă. O retentivitate anatomică bună poate oferi și existența, în regiunea frontală a maxilarului, a unui versant vestibular negativ al crestei alveolare. La edentații totali care au pierdut toți dinții relativ recent și într-un timp

Scanned with OKEN Scanner

scurt, iar cauza pierderii dinţilor nu se datoreşte parodontopatiilor, se găsesc toate aceste formaţiuni favorabile stabilităţii orizontale a protezelor. Dacă starea de edentaţie s-a produs de mai mult timp, la intervale mari, sau din cauza parodontopatiilor, formaţiunile anatomice amintite vor fi mai puţin accentuate, iar rolul lor retentiv se reduce. Reducerea retentivităţii anatomice nu depinde numai de forma crestelor alveolare, ci şi de inserţiile musculare şi ligamentare, de bride şi frenuri. La maxilarul superior, în regiunea frontală, aceste formaţiuni sînt : frenul buzei superioare, inserţia muşchilor mirtiformi, a muşchilor incisivi superiori, a muşchilor canini şi a muşchiului patratul buzei superioare ; în regiunea laterală se găsesc : ligamentele gingivo-bucale, apofizele molare, marginea superioară a muşchiului buccinator ; în regiunea distală, ligmanetele pterigomandibulare. Cu cît aceste formaţiuni se găsesc la o distanţă mai mare de coama crestelor alveolare, cu atît proteza va avea condiţii mai bune pentru o stabilitate orizontală satisfăcătoare.

La mandibulă, retentivităţile anatomice prezintă o importanţă specială, deoarece din cauza morfologiei specifice a cîmpului protetic mandibular totdeauna condiţiile de stabilitate sînt mai precare. O creastă alveolară proeminentă în regiunea frontală şi lipsa crestelor în regiunea laterală asigură retentivitatea anatomică în sens sagital, dar nu şi în sens transversal. Lipsa unor creste alveolare proeminente atît în regiunea frontală, cît şi în regiunea laterală ridică probleme grele pentru stabilitatea orizontală a protezelor. În astfel de situaţii trebuie să se folosească orice regiune retentivă a cîmpului protetic, oricît de redusă ar fi ca întindere. În acest sens, tuberculul piriform va fi totdeauna folosit, indiferent de gradul său de atrofie.

PRINCIPII ÎN EXAMINAREA EDENTATULUI TOTAL ÎN VEDEREA MENŢINERII PRIN ADEZIUNE A PROTEZELOR

Menţinerea unei proteze se obţine prin adeziune, iar adeziunea este asigurată de existenţa unor suprafeţe orizontale ale cîmpului protetic cît mai întinse şi de interpunerea între mucoasă şi proteză a unui strat de salivă cît mai subţire şi cu o consistenţă suficient de vîscoasă.

La maxilar se pot găsi suprafeţe orizontale mari, în cazul în care crestele alveolare prezintă un grad avansat de atrofie şi în cazul unei bolţi palatine plane. Cu cît atrofia crestelor alveolare este mai accentuată, cu atît concavitatea bolţii palatine se reduce, iar suprafaţa orizontală a cîmpului protetic se măreşte. Aceasta duce la dispariţia retentivităţii anatomice, în favoarea unei mai mari adeziuni a cîmpului protetic. Dacă în cazul unor creste alveolare bine pronunţate şi al unei bolţi palatine adînci, suprafaţa de adeziune totalizează 16—20 cm² ; în cazul unei atrofii accentuate a crestelor suprafaţa de adeziune a cîmpului protetic creşte pînă la 25—30 cm².

O formaţiune suficient de frecvent întîlnită de-a lungul rafeului median al bolţii palatine şi care micşorează mult suprafaţa de adeziune, este torusul palatin. Trebuie evitat ca acel torus, care are o suprafaţă de

Scanned with OKEN Scanner

1—6 cm², să vină în contact cu proteza, deoarece poate provoca basculareа şi deci instabilitatea ei.

La mandibulă, suprafaţa orizontală de adeziune a cîmpului protetic este în majoritatea cazurilor foarte redusă, variind între 8 şi 2 cm². De aceea, rolul adeziunii în menţinerea protezelor inferioare este neînsemnat. În scopul realizării unei închideri marginale prin succiune, se va căuta să se extindă cît mai mult suprafaţa cîmpului mandibular. Extinderea se poate face în regiunile tuberculilor mandibulari, a pungilor buccinatorului şi a spaţiului sublingual al planşeului bucal. Inserţiile mobile ale ligamentelor pterigomandibulare permit ca extinderea distală a protezei să se facă numai atît, cît ligamentele să nu poată disloca proteza în timpul deschiderii moderate a gurii. Extinderea protezei se poate face în condiţii mai bune, atunci cînd ligamentul pterigomandibular se inserează posterior pe tubercul. Cînd acest ligament se inserează anterior pe tubercul, extinderea nu este posibilă.

Spaţiul sublingual poate fi, de asemenea, folosit pentru mărirea suprafeţei orizontale de adeziune, pe planşeul bucal. Extinderea în această regiune şi în regiunea pungii buccinatorului asigură menţinerea protezelor, nu numai ca efect al măririi suprafeţei de adeziune, ci şi datorită unei succiuni marginale mărită de tonicitatea muşchilor limbii şi a buccinatorului.

În timpul examinării bolnavilor trebuie să se verifice dacă el nu suferă cumva de xerostomie, deoarece saliva şi consistenţa ei au un rol extrem de important în fenomenul de adeziune. Tendinţa salivei de a forma filamente în timpul cît bolnavul este examinat indică o consistenţă vîscoasă, favorabilă adeziunii.

PRINCIPII ÎN EXAMINAREA EDENTATULUI TOTAL ÎN VEDEREA MENŢINERII PRIN SUCCIUNE A PROTEZELOR

Retentivitatea anatomică şi adeziunea protezelor asigură în general stabilitatea necesară a protezelor numai în repaus şi în fonaţie, dar nu şi în timpul masticaţiei. Pentru a obţine o bună menţinere a protezelor în timpul masticaţiei, este necesar ca ele să fie conformate astfel, încît marginile lor să realizeze o închidere marginală de ventil, adică o succiune perfectă.

Succiunea marginală, transformă proteza într-o ventuză, mărindu-i rezistenţa faţă de tracţiunile puternice de orice sens. La maxilar, obţinerea unei succiuni marginale bune impune extinderea protezelor atît în zonele pasiv mobile ale mucoasei din vestibul, cît şi distal în zonele de la nivelul liniei „Ah". Examinarea limitei dintre mucoasa mobilă şi mucoasa fixă este absolut necesară. Această limită se poate descoperi după coloraţia mai roşiatică a mucoasei activ mobile, datorită prezenţei unui ţesut submucos şi a unei vascularizaţii mai bogate decît a mucoasei fixe. Provocînd mişcări ale părţilor moi ale obrajilor şi ale buzelor, delimitarea mucoasei mobile de cea fixă se poate pune în evidenţă cu destulă precizie. Între aceste două zone, există o fîşie subţire de mucoasă, care are o mobilitate redusă. Pentru a putea obţine o închidere de ventil perfectă,

Scanned with OKEN Scanner

este necesar ca marginile protezei să acopere toată această zonă de mucoasă, capabilă să asigure o bună etanşeizare a protezei.

Distal, la nivelul liniei „Ah", delimitarea se face pensînd cu degetele nările bolnavului, după care i se cere să sufle pe nas cu gura deschisă. În acelaşi timp, împiedicînd cu ajutorul oglinzii ridicarea limbii, se va putea observa foarte bine cum mucoasa vălului moale se delimitează faţă de palatul dur, de-a lungul unei linii ondulate care uneşte cele două tuberozităţi maxilare.

Marginea distală a protezei trebuie să pătrundă 1—1 1/2 mm în mucoasa mobilizabilă din această regiune.

La mandibulă, succiunea protezelor se obţine mult mai greu, deoarece cîmpul protetic nu prezintă pe toată lungimea marginilor o zonă de mucoasă pasivă mobilă, iar grosimea mucoasei nu permite în unele locuri realizarea unei garnituri bune de închidere marginală.

Indiferent de calitatea mucoasei, este absolut necesar să se facă o dublă etanşeizare, folosind în acest scop şi mucoasa jugală şi labială de pe faţa externă a marginilor protezei.

O serie de formaţiuni anatomice din vestibulul cavităţii bucale, pot provoca desprinderea protezelor atît la maxilar, cît şi la mandibulă.

La maxilar, pe linia mediană, se află frenul buzei superioare; paramedian, muşchii mirtiformi, incisivi şi canini; iar lateral — în regiunea care corespunde premolarilor — se găsesc ligamentele gingivobucale laterale. În vecinătatea imediată a acestor ligamente se găseşte inserţia superioară a muşchiului buccinator, după care urmează apofizele malare ale maxilarului.

Inserţia diferitelor formaţiuni poate varia foarte mult, de la o inserţie departe de coama crestelor alveolare pînă la o inserţie chiar pe muchia crestelor. În primul caz, simpla ocolire a acestor formaţiuni va evita desprinderea protezei; în al doilea caz, însă, ocolirea lor este imposibilă şi necesită intervenţii chirurgicale, pentru înlăturarea sau reinserarea lor mai departe de muchia crestei.

Ligamentele gingivobucale pot prezenta aspecte relativ diferite. Ele pot fi simple, duble sau multiple, avînd însă totdeauna o direcţie de la mezial la distal şi de la creastă la obraz. De aceste aspecte variate, precum şi de direcţia ligamentelor gingivobucale, trebuie să se ţină seama cînd se urmăreşte ocolirea lor pentru realizarea unei bune închideri marginale.

Distal de tuberozităţile maxilare, se găsesc inserţiile pterigoide ale ligamentelor pterigomandibulare. Aceste ligamente au un loc fix de inserţie şi se pun în evidenţă cerînd bolnavului să deschidă gura cît se poate de mult. Marginea distală a protezei trebuie să respecte inserţia acestor ligamente.

La mandibulă se găsesc în vestibul formaţiuni anatomice asemănătoare cu cele de la maxilar: pe linia mediană, frenul buzei inferioare; paramedian, muşchii patratul buzei inferioare; lateral, ligamentele gingivobucale inferioare; distal de acestea, inserţia mandibulară a muşchiului buccinator. Toate observaţiile făcute pentru maxilar sînt valabile şi pentru

Scanned with OKEN Scanner

mandibulă. În plus, proteza poate fi dislocată şi de formaţiunile anatomice orale.

Distal, imediat după tuberculul mandibular sau chiar în zona tuberculului, se află inserţia mandibulară a ligamentului pterigomandibular. Punerea în evidenţă a acestei inserţii se realizează, ca şi la maxilar, cerînd edentatului să deschidă gura cît mai mult. Cu această ocazie se poate constata dacă inserţia ligamentului pterigomandibular este în porţiunea distală a tuberculului, sau pătrunde în zona tuberculiană. Proteza nu trebuie extinsă dincolo de locul de inserţie a ligamentului, deoarece o astfel de extindere poate duce la dislocarea protezei.

În regiunea orală a mandibulei, desprinderea protezei poate fi provocată de frenul limbii şi de muşchii geniogloşi, milohioidieni, constrictorii superiori ai faringelui şi palatogloşi. Cînd aceşti muşchi prezintă o mobilitate mare, ei trebuie neapărat ocoliţi, festonînd protezele. Pentru muşchii situaţi mai anterior, uneori va fi necesar să se intervină chirurgical, pentru a muta inserţiile lor normale. Intervenţiile chirurgicale vor face ca formaţiunile anatomice să nu mai provoace desprinderea protezei şi totodată vor mări retentivitatea anatomică a cîmpului protetic.

PRINCIPII ÎN EXAMINAREA TONICITĂŢII MUŞCHILOR ÎN VEDEREA ETANŞEIZĂRII MARGINALE A PROTEZELOR TOTALE

Tonicitatea musculară orofacială şi linguală poate contribui la menţinerea protezei, dar numai muşchii orofaciali, care au fibre orizontale paralele cu marginile protezei, pot avea o astfel de acţiune. O astfel de situaţie se găseşte în regiunea bucală şi labială a vestibulului gurii.

În regiunea bucală, muşchiul buccinator prezintă fibre musculare sagitale, care se întind de la nivelul comisurii bucale pînă la ligamentul pterigomandibular. În regiunea frontală, fibrele orizontale ale orbicularului buzelor pot contribui la menţinerea protezei, dacă marginea ei se conformează în aşa fel, ca acţiunea fibrelor să fie eficace.

Cu cît tonicitatea muşchilor buccinatori şi ai orbicularului buzelor este mai mare, cu atît eficacitatea lor pentru o dublă etanşeizare a protezelor va fi mai bună. Încercînd cu ajutorul oglinzii bucale să se îndepărteze comisurile buzelor şi ţesuturile moi ale obrajilor, se va putea constata o rezistenţă mai mică sau mai mare opusă de aceste formaţiuni. După gradul de rezistenţă, se va putea deduce gradul de tonicitate musculară. Cu cît rezistenţa este mai mare, cu atît eficienţa tonicităţii musculare va fi mai mare. În cazul unor comisuri şi obraji flasci, care nu opun deci nici o rezistenţă, contribuţia acestor muşchi în menţinerea protezelor va fi mică, totuşi folositoare.

Tonicitatea musculară funcţională a muşchilor limbii şi însăşi limba pot contribui favorabil la menţinerea protezelor a căror stabilitate ar fi altminteri îndoielnică. Această acţiune însă cere tehnici de amprentare foarte bine studiate şi experimentate. În ultimul timp, o serie de autori au început să dea o importanţă specială tonicităţii limbii pentru etanşei-

Scanned with OKEN Scanner

zarea pe fața orală a protezelor inferioare. Cu această ocazie se va controla și poziția de repaus a limbii, cînd bolnavul stă cu gura deschisă. Limba poate veni în contact strîns sau mai puțin strîns cu creasta frontală. Limba cu poziție anterioară are un rol favorabil în stabilitatea protezei inferioare.

PRINCIPII ÎN EXAMINAREA EDENTATULUI TOTAL ÎN VEDEREA DEPISTĂRII TICURILOR CARE MOBILIZEAZĂ MANDIBULA

Pentru obținerea stabilității protezelor trebuie luate în considerație și respectate următoarele condiții :

— folosirea în mod judicios a celor 4 factori morfologici de menținere a protezelor (retentivitatea anatomică, adeziunea, succiunea marginală și tonicitatea musculară) ;

— forma și relieful ocluzal al dinților laterali ;

— gradul de supraocluzie a dinților frontali ;

— necesitatea deplasărilor cu contact interdentar a mandibulei, în propulsie sau în mișcările de lateralitate, în raport cu tipul de masticație ;

— realizarea contactului dintre cele două arcade în cel puțin trei puncte și în două planuri, în toate pozițiile funcționale de ocluzie, precum și în mișcările de parapraxii și parafuncții, în cazul în care bolnavul face astfel de mișcări.

Sînt bolnavi, care au o masticație de tip tocător, pur, care nu fac niciodată mișcări de propulsie sau de lateralitate, în timpul masticației. Aceștia, folosind în mod curent cuțitul și furculița, introduc alimentele în cavitatea bucală sub formă de fragmente mici, fără a le secționa cu dinții incisivi. Medicul stomatolog poate prescrie acestor bolnavi dinți laterali cuspidați și o supraocluzie relativ accentuată a dinților frontali, dacă — bineînțeles — fizionomia lor indică supraocluzia. Bolnavii din această categorie, avînd un tip de masticație verticală, nu fac mișcări mandibulare laterale în timpul masticației. Unii dintre ei se plîng totuși că în timpul zilei — nu însă în timpul masticației — protezele lor basculează cu tendință de cădere sau chiar cad. Aceștia sînt de profesie tîmplari, lăcătuși, mecanici, strungari, croitori, dactilografe, agricultori etc. și în timpul muncii lor, concomitent cu mișcările mîinilor, mobilizează și mandibula, făcînd mișcări cu contact interdentar de propulsie și revenire. Cînd trag cu rindeaua, pilesc, sapă, lucrează la mașină sau împung cu acul, ei împing mandibula înainte. În acele momente, fie că dinții cuspidați se ciocnesc între ei, fie că incisivii inferiori lovesc pe cei superiori și se produce bascularea protezelor.

Este necesar ca medicul stomatolog să depisteze prezența unor astfel de ticuri parafuncționale, deoarece, dacă nu ține seama de ele, nu va înțelege de ce bascularea protezelor se produce numai în afara meselor, nu și în timpul cînd bolnavii mănîncă.

Scanned with OKEN Scanner

TEHNICA EXAMINĂRII EDENTATULUI TOTAL

Aşa cum este şi normal, examenul începe cu stabilirea datelor de identitate a bolnavului, urmat de istoricul bolii pînă în faza de edentat total. În acest sens nu trebuie omisă interogarea bolnavului în ceea ce priveşte :

— cronologia pierderii dinţilor ;
— cauza pierderii dinţilor ;
— timpul trecut de la piederea ultimilor dinţi.

Cu prilejul investigaţiei stării generale a bolnavului, trebuie cercetate şi menţionate în foaia de observaţie toate afecţiunile cronice care pot modifica sau temporiza atitudinea terapeutică a medicului ; de asemenea, este bine să se sondeze influenţele pe care le-a avut starea de edentaţie totală asupra organismului în general, asupra aparatului digestiv în special.

La bolnavii cu o reactivitate psihică excitabilă sau uşor inhibabilă, comportarea medicului trebuie să fie corespunzătoare chiar de la primele cuvinte pe care acesta le schimbă cu bolnavul.

În general, medicul trebuie să cîştige încrederea bolnavului printr-o comportare plină de înţelegere faţă de suferinţele acestuia, dar fermă în ceea ce priveşte conduita terapeutică pe care trebuie să o aplice.

TEHNICA EXAMENULUI LOCO-REGIONAL (SAU EXOBUCAL)

Inspecţia începe cu cercetarea masivului facial din faţă şi din profil, pentru a constata eventuale deformări sau asimetrii datorită unor leziuni cu lipsă de substanţă, formaţiuni tumorale, pareze faciale, înfundarea buzelor, ca urmare a pierderii dinţilor din regiunea frontală etc.

În timpul inspecţiei, bolnavul va ţine capul rezemat de tetieră într-o poziţie verticală, comodă, aceasta fiind aplicată pe occiput şi nu pe ceafa bolnavului sau pe creştetul capului.

Scanned with OKEN Scanner

Pentru examinarea din faţă, operatorul stă în faţa bolnavului, iar pentru examinarea profilului dinspre partea stîngă, operatorul stă în aceeaşi poziţie întorcînd numai capul bolnavului spre dreapta. Examinarea profilului dinspre partea dreaptă se face comod, deoarece în mod obişnuit operatorul stă în dreapta bolnavului.

Palparea urmăreşte conturul osos facial şi mişcările condilului articular în cavitatea glenoidă. Examinarea se poate începe cu palparea marginii bazilare a mandibulei, constatîndu-se cu această ocazie şi grosimea — atrofia — în plan vertical a ramurii orizontale, prin pensarea acesteia cu ajutorul a două degete prin intermediul obrajilor. Se continuă apoi palparea tuturor reliefurilor osoase, prilej de a constata uneori şi anumite formaţiuni osoase anormale (tumori, exostoze etc.).

Pentru palparea mişcărilor condililor articulari, operatorul se aşază în faţa şi în dreapta bolnavului, introducînd indexul mîinii drepte în conductul auditiv extern stîng al bolnavului şi indexul mîinii stîngi în conductul drept; cu pulpa degetului se presează peretele anterior al conductului auditiv, în timp ce pulpa policelor este aplicată la 1 cm înaintea tragusului. Se indică bolnavului să închidă şi să deschidă gura; operatorul va simţi cu claritate excursia condililor şi va putea să-şi dea seama, prin comparaţie, dacă excursia se face egal şi uniform sau în salturi. Dacă există o artrită a articulaţiei temporomandibulare, se percep cracmente.

Palparea grupelor ganglionare pro- şi retroauriculare ca şi a ganglionilor submaxilari şi mentonieri, chiar dacă nu are importanţă directă în tratamentul edentaţiei totale, este bine să se facă, deoarece poate contribui la elucidarea altor afecţiuni de care suferă concomitent bolnavul.

TEHNICA EXAMENULUI ENDOBUCAL

Examinarea endobucală se face de asemenea prin inspecţie şi palpare adesea combinînd ambele metode, în scopul de a aprecia cum se prezintă diferitele elemente care formează cîmpul protetic.

Inspecţia. Cînd bolnavul deschide gura pentru a fi examinat, operatorul îşi dă seama dacă deschiderea gurii se face în limite normale (aproximativ 3 cm) sau dacă un anumit obstacol (bridă, cicatrice etc.) limitează deschiderea sau determină mandibula să devieze de la traiectoria verticală de coborîre.

Cu oglinda se îndepărtează obrazul şi începînd din partea dreaptă spre stînga sau invers se cercetează:

— tonicitatea orbicularilor buzei;

— aspectul mucoasei care acoperă obrajii, limba şi crestele edentate, nivelul de inserţie a diverselor bride şi frenuri, în raport cu muchia crestei edentate. Cu această ocazie se va preciza dacă este necesar eventual o intervenţie chirurgicală preprotetică;

— înălţimea, lăţimea, direcţia, aspectul şi retentivitatea crestelor edentate;

— adîncimea bolţii palatine, mărimea, forma şi poziţia torusului palatin;

Scanned with OKEN Scanner

— raportul între crestele edentate în plan vertical; cap la cap, sau creasta inferioară depăşeşte pe cea maxilară etc. atît în regiunea frontală, cît şi în regiunile laterale;

— mărimea şi forma tuberozităţilor maxilare;

— existenţa tuberculilor piriformi (la mandibulă), gradul lor de oblicitate, nivelul de inserţie a ligamentului pterigomandibular.

Prin mişcări de închidere şi deschidere ale gurii se poate constata nivelul inserţiei acestui ligament.

Aprecierea dimensiunilor diferitelor formaţiuni ale cîmpului protetic nu se poate face după un etalon stabilit anterior, ci este în funcţie de experienţa operatorului, deci un criteriu foarte subiectiv.

În general, inspecţia se coroborează cu palparea pentru a delimita şi preciza anumite detalii ale formaţiilor sesizate. Astfel, atunci cînd se inspectează crestele edentate, cu pulpa indexului se palpează mobilitatea orizontală a mucoasei care acoperă aceste creste, se caută să se depisteze anumite exostoze care nu apar evident la prima vedere.

Tot prin palpare, exercitînd o presiune de-a lungul crestelor, se cercetează sensibilitatea la presiune, în special pentru creasta mandibulară şi consistenţa generală a cîmpului protetic.

Pentru descoperirea zonelor cu mucoasa rezilientă, se întrebuinţează un instrument bont, fuloarul cu bilă, sau chiar mînerul unei sonde, cu care se fac presiuni verticale pe mucoasa ce acoperă crestele şi bolta palatină. Prin comparaţie, se pot constata zonele unde instrumentul se înfundă mai mult, deci zona cu rezilienţă mai mare. Gradul de rezilienţă se apreciază în milimetri.

Nu se va uita să se cerceteze gradul de rezilienţă de la nivelul liniei „Ah", deoarece, dacă există rezilienţă la acest nivel, marginea protezei poate presa mai mult această zonă, asigurînd o închidere distală perfectă; de asemenea se va examina raportul dintre limita distală a torusului şi posibilităţile de închidere marginală în această zonă.

Prezentăm mai jos o scurtă sinteză a examinării edentatului total, urmată de concluzii practice care se pot concretiza într-o fişă specială care trebuie întocmită fiecărui edentat total.

CRITERII PRACTICE PENTRU ÎNTOCMIREA FOII DE OBSERVAŢIE A EDENTATULUI TOTAL

Numele, vîrsta, ocupaţia, domiciliul.

Motivul prezentării la medic — restabilirea masticaţiei, fizionomiei, fonaţiei. Care dintre funcţii interesează mai mult?

Aspectul general al bolnavului

— eutrofic, emaciat, obez;

— comportament psihic;

— dacă este sau nu purtător de proteze şi ce nemulţumiri acuză bolnavul (aspect fizionomic necorespunzător, instabilitate, eventuale intoleranţe la materialele din care s-au confecţionat vechile proteze).

Scanned with OKEN Scanner

Antecedente patologice

— cauza şi cronologia pierderii dinţilor;
— examenul ultimilor dinţi; aspect morfologic, abraziune;
— afecţiuni care modifică troficitatea mucoasei (diabet, tulburări endocrine, sindrom Gougerot-Hawers-Sjögren, avitaminoze A, B, C, senilitate precoce);
— afecţiuni care modifică calitatea substratului osos (Paget, Recklinghausen, osteomalacie, senilitate precoce);
— afecţiuni care pot împiedica manoperele (Parkinson, tulburări respiratorii, microstomie);
— afecţiuni care însoţesc starea de edentaţie: cracmente la nivelul articulaţiei T.M.; dureri la sediul articulaţiei T.M.; dureri la nivelul conductului auditiv; senzaţii anormale (gustative, arsuri); diminuarea fluxului salivar.

Examinarea feţei

— raportul dintre etajul mijlociu şi inferior în relaţie centrică, în poziţia de repaus a mandibulei, cu măsurarea distanţei subnasion-gnation;
— tipul feţei: patrată, ovală, dreptunghiulară, trapezoidală cu baza în sus, cu baza în jos;
— aspectul buzelor (în repaus) înfundate, roşul buzelor dispărut, riduri verticale, ragade;
— aspectul obrajilor (turgescenţi, normal, înfundaţi).

Examenul cîmpului maxilar	*Concluzii practice*
A. Substratul osos	
1. Forma arcadei	
2. Înălţimea, lăţimea crestei, eventuale exostoze	Alegerea formei lingurii universale şi a înălţimii jgheaburilor.
3. Dacă creasta este dureroasă la presiunea digitală	Se va urmări despovărarea acestor zone, mai ales în faza de amprentare definitivă
4. Tuberozităţile absente	Cu mare greutate se va putea asigura o închidere distală bună. Este necesară neapărat o gravare în zona distală a modelului maxilar.
retentive distal	Greu de amprentat; dacă creasta în regiunea frontală este exagerat retentivă, trebuie corectată chirurgical
retentive vestibular uni- sau bilateral	Dacă sînt retentive bilateral, se corectează chirurgical sau amprentă cu materiale elastice şi proteză cu aripioare vestibulare la acest nivel.

Scanned with OKEN Scanner

hipertrofia polului inferior	Dacă între polul inferior al tuberozităţii şi creasta mandibulară (în repaus) nu este un spaţiu de cel puţin 4 mm se corectează chirurgical
a) *Bolta palatină*	
1. În formă de U	Asigură un sprijin excelent şi favorizează şi apariţia fenomenului de adeziune.
2. În formă de V	Sprijin deficitar, adeziune inexistentă
3. Plată	Adeziune bună, stabilitate redusă
b) *Elemente negative*	
1. Sutură intermaxilară	Se foliază uşor modelul la acest nivel
2. Torus palatin (sediu şi formă)	Indicaţii de foliere; atenţie la raportul cu zona de închidere distală
3. Exostoze pe versantele crestelor	Rezecţie chirurgicală
c) *Şanţul pterigomaxilar*	Limita şi grosimea lui determină limita şi grosimea distală a protezei
B) *Substratul mucos*	
a) *În zona de sprijin* (creste, boltă)	Determină alegerea consistenţei materialului de amprentare
1. Fibromucoasă: groasă, aderentă	Suprafaţă de sprijin aptă să suporte presiuni mai mari
2. Fibromucoasă: dură şi subţire	Amprentă cu materiale compresive
3. Fibromucoasă deplasabilă rezilientă	Amprentă cu materiale fluide sau amprentă fără presiune
b) *În zona de succiune*	
1. Trecere netă la nivelul zonei de reflexie	Lingura individuală se poate adapta numai prin inspecţie
2. Trecerea treptată la nivelul zonei de reflexie	După adaptarea vizuală a lingurii se aplică teste şi se utilizează o adaptare marginală cu material termoplastic.
3. Bride deplasabile de-a lungul crestei	Se întrebuinţează materiale mai vîscoase care le pot întinde (gips vîscos, ceruri, Stents).
C. *Organe mobile la periferia cîmpului protetic*	
1. Frenul buzei superioare	Dacă inserţia se apropie de muchia crestei, trebuie incizat şi reinserat.

Scanned with OKEN Scanner

2. Bridele canine	Zonă de mare mobilitate în timpul fonației. Oricît de mare ar fi atrofia, aici osul nu se atrofiază în sens orizontal
3. Pungile Eisenring	Proteza trebuie să aibă cam aceeași grosime cu a pungii
4. Vălul palatin (în repaus)	Văl aproape orizontal = zonă „Ah". Văl vertical = linie „Ah"

Examenul cîmpului mandibular

A. *Substratul osos*

1. Forma arcadei	Aceleași concluzii ca la maxilar
2. Înălțimea crestei	
3. Dureri la presiune (gaura mentonieră la 24 mm de linia mediană)	Despovărarea crestei, folieri
4. Tuberculul piriform	
— vertical sau orizontal	Oricum va fi folosit
— inserția ligamentului pterigomandibular	Limitează distal lungimea protezei

B. *Substratul mucos*

1. Mucoasă subțire întinsă	Amprentă cu materiale vîscoase
2. Mucoasă deprimabilă	Amprente cu materiale fluide
3. Bride longitudinale paralele cu creasta	Amprente cu materiale fluide. Se vor întinde prin amprentare

C. *Organe mobile la periferia cîmpului protetic*

1. Limba în repaus	
— anterioară	Favorabilă menținerii și stabilității permite mișcări mai ample de protracție
— posterioară	Nu permite în timpul amprentei funcționale decît mici mișcări de protracție, altfel se pierde succiunea în repaus
2. Pungile Fish	Grosimea marginilor protezei va fi concordantă
3. Hernierea glandelor sublinguale	Lingura universală, lingura individuală, trebuie să se insinueze între versantul lingual al crestei și glandă

Examinarea purtătorilor vechi de proteze

La purtătorii vechi de proteze, din cauza procesului de atrofie a maxilarelor, cîmpul protetic a putut să se modifice în decursul anilor. Această situație creează o lipsă de corespondență între suprafața cîmpului protetic și fața nelustruită a protezei. Lipsa de corespondență dintre cele două suprafețe provoacă basculareа protezei, sau în orice caz, duce la o mobili-

Scanned with OKEN Scanner

tate anormală a ei. Aceasta se explică prin faptul că diferitele porţiuni ale cîmpului protetic suferă grade variate de presiuni şi în consecinţă resorbţii variate, ceea ce determină o lipsă de congruenţă între proteză şi cîmpul protetic.

Presiunile de intensităţi diferite produc reactivităţi variate atît ale osului, cît şi ale ţesutului mucos. Unele presiuni, de o anumită intensitate, provoacă atrofia întregului complex mucoosos, iar altele, concentrate pe zone reduse, duc la o atrofie accentuată locală a osului şi totodată la o adevărată hiperplazie a mucoasei. Aceste hiperplazii cu mobilitate excesivă îmbracă uneori aspectul de adevărate pseudotumori. Ele se găsesc mai frecvent în vestibulul superior la nivelul închiderii marginale a protezelor, în dreptul dinţilor frontali şi premolari. *Pseudotumoarea protetică* este cauzată de protezele instabile şi cu margini tăioase. Pe faţa vestibulară sau linguală a crestei alveolare mandibulare se întîlnesc mai rar astfel de pseudotumori. Mucoasa hiperplazică şi pseudotumorală de întindere variabilă se poate prezenta ca o formaţiune unică sau cuprinde insular mai multe porţiuni ale cîmpului protetic.

Existenţa acestor aspecte patologice ale mucoasei indică de obicei că bolnavul a purtat un timp îndelungat proteze instabile şi neparalele cu relieful osos. În orice caz, mucoasa patologică împiedică stabilitatea şi chiar menţinerea protezelor şi de aceea se indică excizia ţesuturilor hiperplazice, însoţită sau nu de plastia crestei, după caz.

La bolnavii purtători vechi de proteze totale, trebuie să se examineze pe lîngă cîmpurile protetice şi protezele purtate anterior. Dacă vechile proteze au fost purtate mult timp, există dovada că în general au fost bine confecţionate şi deci bolnavii s-au obişnuit cu ele atît ca aspect fizionomic, cît şi ca eficienţă masticatorie. Ele nu mai corespund pentru că, în urma atrofierii crestelor, şi-au pierdut stabilitatea. Aceasta arată că dinţii lor artificiali aveau o formă, culoare şi mărime cu care bolnavul s-a obişnuit, că poziţia lor frontală şi laterală corespunde cu relieful buzelor şi cu spaţiul de libertate necesar pentru mişcările limbii şi că relieful ocluzal şi gradul de supraocluzie frontală asigură stabilitatea necesară. Toate aceste date uşurează munca medicului stomatolog, deoarece îi dau o orientare preţioasă în conceperea noilor proteze.

De asemenea, şi din examinarea unei proteze relativ nouă, dar pe care din anumite motive bolnavul nu a purtat-o prea mult, se pot culege date utile, care să ajute pe medicul stomatolog să evite „greşelile" care l-au determinat pe bolnav să nu-şi poarte proteza.

În sfîrşit, uneori, cînd protezele nu prezintă alte defecţiuni în afară de instabilitatea provocată de atrofia crestelor, o căptuşire corespunzătoare a bazei protezei poate transforma o proteză veche instabilă într-o proteză foarte bună, stabilă.

Extrem de importantă este analiza dimensiunii verticale a etajului inferior al feţei în relaţie centrică. În majoritatea cazurilor, se constată o scădere a dimensiunii verticale fie din cauza atrofiei substratului osos, fie mai ales din cauza abraziunii mai rapide a dinţilor din acrilat.

Scanned with OKEN Scanner

De obicei, medicul este obligat ca la o nouă protezare să facă o reevaluare a dimensiunii verticale atît pentru a îmbunătăţi aspectul fizionomic, cît şi pentru a preveni anumite tulburări la nivelul articulaţiei temporomandibulare.

EXAMENUL BOLNAVULUI PURTĂTOR DE PROTEZE

CRITERII PRACTICE

1. Examenul feţei în repaus :	Se notează pe fişa în milimetri distanţa subnasion-gnation
— dimensiunea verticală	
— aspectul buzelor şi obrajilor	Buză superioară proeminentă = curbură vestibulară prea mare Roşul buzelor dispărut = dimensiune verticală mică
— gradul de vizibilitate al dinţilor	Obraji înfundaţi = se încearcă remedierea prin îngroşarea marginilor protezei Dacă bolnavul este mulţumit se va căuta reproducerea şi la protezele noi a aceluiaşi grad de vizibilitate
— spaţiul de inocluzie fiziologică	Dacă este prea mare = dimensiunea verticală mică ?
— ragade comisurale	Dimensiunea verticală mică ?
2. Examenul feţei în ocluzie centrică :	
— dimensiunea verticală	Se măsoară în milimetri distanţa subnasion-gnation
— roşul buzelor dispărut	Dimensiune verticală mică
— contracţia ridicătorilor	Simetrică sau asimetrică
— din profil dacă proemină bărbia	Montarea prea posterioară a dinţilor superiori, montarea prea anterioară a dinţilor inferiori
3. Examenul limbii cu proteze şi fără proteze	Poziţia favorabilă sau nefavorabilă se apreciază numai cu protezele în gură
4. Examenul fonaţiei (obiectiv, subiectiv) :	
— satisfăcător	După aprecierea bolnavului
— zgomot de castagnete	Instabilitate, dimensiune verticală prea mare ?
— spaţiul minim de vorbire	Evaluat în milimetri (după Silverman)
5. Examenul arcadelor artificiale	

Scanned with OKEN Scanner

— felul montării	Dacă este o montare inversă în regiunea frontală se cere avizul bolnavului. Se repetă obligatoriu aceeaşi montare inversă, numai cînd bolnavul a fost un progen
— cuspidarea	Se pot trage concluzii referitoare la tipul de masticaţie
— supraocluzia frontală	Se corelează cu stabilitatea şi necesităţile fizionomice
— faţete de abraziune	Dau indicaţii asupra mişcărilor dominante ale mandibulei
— contactul dintre arcade	Simultan sau nu ; numai pe anumite grupe de dinţi

CONCLUZII ÎN URMA EXAMINĂRII COMPLETE A EDENTATULUI TOTAL

1. Indicaţii preprotetice :
   - — afecţiuni generale care indică o supraveghere mai atentă sau temporizarea tratamentului protetic
   - — rezecţia de părţi moi (bride, frenuri)
   - — modelaj osos
     - — faţa vestibulară a tuberozităţii
     - — polul inferior al tuberozităţilor
     - — exereza exostozelor dureroase
2. Indicaţii pentru amprenta preliminară :
   - — forma şi lungimea lingurii universale = substrat osos
   - — tipul de material de amprentare = substrat mucos
3. Indicaţii pentru amprenta finală :
   - — lingura individuală = la distanţă sau nu
   - — materiale şi tehnica de amprentare = în raport cu calitatea substratului mucos
4. Indicaţii de montarea dinţilor :
   - — montarea normală sau inversă } Pot fi indicate în această fază
   - — culoarea dinţilor } numai cu aproximaţie
   - — dimensiunea verticală
   - — curburi sagitale şi transversale
5. Remedierea deficienţelor la protezele vechi:
   - — echilibrarea ocluziei
   - — retuşarea bazei în zonele dureroase
   - — extinderea bazei în zonele deficitare

Scanned with OKEN Scanner

CAPITOLUL al V-lea

AMPRENTAREA CÎMPULUI PROTETIC EDENTAT TOTAL

1. PRINCIPII GENERALE

Amprenta este socotită, pe drept cuvînt, de cei mai mulţi autori, ca faza cea mai importantă în tratamentul edentaţiei totale, deoarece greşelile în această fază se văd cu certitudine abia cînd proteza este gata şi cînd, practic, nu se mai pot remedia decît tot printr-o nouă amprentă.

Reproducere negativă a cîmpului protetic, amprenta trebuie să rezolve încă din această fază o parte din multitudinea de probleme pe care în final trebuie să le soluţioneze proteza.

Începînd cu problemele de menţinere a protezei şi terminînd cu problemele legate de fonaţie, toate îşi găsesc rezolvarea integral sau parţial printr-o amprentă realizată corect.

Obiectivele amprentării în edentaţia totală

a) *Rezolvarea problemelor de menţinere*; *succiunea*. Amprenta trebuie să reliefeze jocul formaţiunilor mobile de la periferia cîmpului protetic şi să aibă margini astfel determinate, încît, pe de o parte, ca lungime să se oprească la nivelul fundurilor de sac exact pe zona de mucoasă (pasiv mobilă), capabilă să asigure o bună etanşeizare marginală internă a protezei şi, pe de altă parte, grosimea lor să fie astfel conformată, încît să poată realiza o etanşeizare a protezei şi pe faţa ei externă.

În aceste condiţii, fenomenul de succiune va fi puternic şi etanşeizarea se va pierde cu foarte multă greutate.

Adeziunea, în funcţie, în primul rînd, de mărimea suprafeţelor orizontale în contact şi de distanţa dintre aceste suprafeţe (proteză-cîmp protetic), depinde în totalitate de exactitatea amprentei.

Tonicitatea musculară, factor deosebit de important pentru menţinerea protezelor, mai ales la purtătorii vechi de proteze, depinde în egală

măsură de calitatea acestei tonicităţi şi de conformaţia marginilor protezei realizată de amprentă. În lipsa unei conformaţii corespunzătoare a marginilor şi suprafeţelor exterioare ale protezei, tonicitatea musculară (chinga jugo-orbiculo-linguală) nu poate contribui eficient la menţinerea protezei.

În general se poate afirma că utilizarea judicioasă a tuturor elementelor care contribuie la menţinerea protezei trebuie să-şi găsească rezolvarea încă în faza de amprentare.

b) *Rezolvarea problemelor de stabilitate*, adică reliefarea tuturor factorilor care contribuie la imposibilitatea deplasării protezei în plan orizontal, se rezolvă prin utilizarea la maximum a tuturor retentivităţilor anatomice (creste, tuberozităţi, tubercul piriform, bolta palatină). Se poate aprecia că, deoarece, în afara factorilor mai sus-menţionaţi, la stabilitatea unei proteze mai concură şi alte elemente legate de construcţia protezei (felul dinţilor, montarea lor, articularea), o bună amprentă poate rezolva numai parţial aspectele legate de stabilitate.

c) *Transmiterea judicioasă a presiunii masticatoare* asupra cîmpului protetic a fost şi este o problemă mult discutată în literatura de specialitate. De dorit ar fi ca faţa internă a protezei să transmită uniform presiunile asupra întregii zone de sprijin a suprafeţei osoase. În acest fel s-ar limita la maximum atrofia şi resorbţia osului, ca urmare a exercitării unor presiuni exagerate pe anumite zone. Practic, cu toate tehnicile şi materialele cele mai perfecţionate, acest deziderat nu a putut fi atins din cauza rezilienţei variate a mucoasei care acoperă cîmpul protetic. Dacă se încearcă amprente compresive, cu materiale de vîscozitate crescută, se obţine o deformare a mucoasei în sens orizontal şi nicidecum o comprimare a mucoasei, care, dat fiind conţinutul mare în apă (peste 70%), poate fi considerată ca un vas plin cu apă la suprafaţa căruia se exercită o presiune. Conform principiului lui Pascal, această presiune se transmite egal în toate direcţiile, iar ca rezultat, dacă pereţii vasului sînt suficient de rezistenţi, lichidul rămîne la acelaşi volum, deoarece, practic, lichidele sînt necomprimabile. În această concepţie, mucoasa nu poate fi comprimată, ci numai deformată, ceea ce în orice caz nu trebuie să facă nici o amprentă sau chiar dacă o face, o face pe zone foarte mici (zona A maxilar, tubercul piriform), fiind conştienţi şi în acest caz că o presiune într-o zonă a mucoasei atrage o ischemie şi o refluare a lichidului interstiţial în alte zone ale cîmpului protetic.

Dacă o presiune selectivă asupra zonelor de mucoasă cu rezilienţă exagerată nu se poate realiza, o amprentă corectă trebuie totuşi să furnizeze date care să permită, cel puţin realizarea unei proteze, care să nu exercite presiuni nocive în anumite zone ale cîmpului protetic. Suprapresiunile ar avea drept consecinţă leziuni ale mucoasei, resorbţii şi atrofii accelerate ale osului. Pentru a putea respecta acest principiu trebuie să ne ferim de a exercita presiuni prea mari în timpul amprentării şi mai ales cînd cîmpul protetic este uşor deformabil (cîmp protetic moale).

d) *Rezolvarea problemelor de fizionomie* începe chiar din faza de amprentare şi continuă cu alegerea, montarea dinţilor şi conformarea corectă a feţelor vestibulare ale protezei. Amprenta trebuie să realizeze o astfel de

Scanned with OKEN Scanner

grosime a marginilor, încît să permită apariţia fenomenului de succiune şi să dea libertate totală fonaţiei, dar în acelaşi timp să contribuie la realizarea unei armonii faciale prin restabilirea fizionomică a şanţurilor perinazale şi peribucale. Se poate aprecia că amprenta trebuie şi poate rezolva parţial şi unele aspecte legate de fizionomie.

c) *Rezolvarea unor probleme fonetice*, este drept foarte reduse ca număr şi importanţă, se poate face în faza de amprentare. S-a menţionat anterior contribuţia grosimii marginilor amprentei, alături de festonarea lor, la crearea condiţiilor obiective pentru o fonaţie corectă. Fără îndoială că rolul primordial îl deţine montarea dinţilor (poziţie şi dimensiune verticală corectă), dar, alături de modelarea feţelor orale ale protezelor şi conformarea marginilor protezei contribuie ca edentatul total să aibă, mai devreme sau mai tîrziu, o fonaţie corectă. Menajarea spaţiului funcţional pentru limbă, astfel ca acesta să-şi poată exercita contribuţia la diferitele funcţii ale aparatului dentomaxilar, nu se poate face fără o corectă conformare a marginilor linguale ale amprentei. Desigur, că de această conformare corectă beneficiază fenomenul de succiune, stabilitatea protezei şi realizarea senzaţiei de confort pe care trebuie s-o aibă bolnavul la purtarea protezelor. În concluzie, amprenta rezolvă parţial şi unele probleme de fonaţie.

Analiza făcută în acest capitol demonstrează rolul important care revine amprentei în cadrul tratamentului edentatului total. Expunerea făcută vrea să sugereze şi ideea că, pe de o parte faza de amprentare decurge cam în tot atîtea etape cîte probleme sînt de rezolvat, iar pe de altă parte, că în aceeaşi etapă şi prin aceleaşi elemente ale amprentei, se rezolvă concomitent mai multe probleme. De exemplu, grosimea marginilor amprentei rezolvă probleme de menţinere, de fizionomie şi de fonaţie ; modelarea linguală a amprentei rezolvă probleme de menţinere, stabilitate, fonaţie. Cu toată multitudinea problemelor, care se complică şi mai mult în raport cu varietatea cazurilor clinice, amprenta în edentaţia totală se desfăşoară în două faze foarte distincte atît ca obiective urmărite, cît şi ca tehnici de realizare : faza de amprentare preliminară şi faza de amprentare finală.

FAZA DE AMPRENTARE PRELIMINARĂ

Faza de amprentare preliminară este denumită pe scurt amprentă preliminară sau, cu denumiri mai vechi, amprentă anatomică statică sau de orientare. Considerăm că este mai corect să precizăm că este „o fază", deoarece de multe ori sînt necesare mai multe amprente pînă la rezolvarea tuturor obiectivelor acestei etape. Este de asemenea mai corect să fie denumită în continuare preliminară, pentru a sublinia interdependenţa şi legătura strînsă care există între această etapă şi faza următoare de amprentare finală sau secundară. Termenii de amprentă anatomică statică sau de orientare ni se par de asemenea nepotriviţi, deoarece această amprentă trebuie să redea mai mult decît nişte formaţiuni anatomice şi în nici un caz sub aspect static sau numai de orientare.

Scanned with OKEN Scanner

Obiectivul final al fazei de amprentare preliminară, este furnizarea datelor necesare pentru confecționarea unei linguri individuale, care să permită realizarea în bune condiții a amprentei finale și consecutiv a unui model pe care tehnicianul să poată construi o proteză stabilă, cu o bună menținere, care să refacă funcțiile aparatului dentomaxilar tulburate de edentație.

Pe parcurs, către atingerea obiectivului final, amprenta preliminară începe să realizeze parțial sau total unele dintre problemele pe care tratamentul edentației totale le pun medicului și tehnicianului. Astfel:

— amprenta preliminară trebuie să rezolve integral sprijinul și parțial problemele de stabilitate a protezei. Aceasta înseamnă că încă din faza de amprentare preliminară, zona de sprijin și retentivitățile anatomice trebuie redate integral, iar materialul și tehnica folosite să nu deformeze cîmpul protetic, cel puțin la nivelul suprafeței de sprijin. Orice deformare apărută în această fază va fi perpetuată și în stadiile ulterioare, iar ca rezultat final, se va realiza o proteză care va transmite presiuni nefiziologice cu repercusiunile amintite asupra osului și mucoasei;

— amprenta preliminară poate rezolva numai unele dintre problemele legate de menținerea protezei. Prin amprentarea corectă a zonei de sprijin, se realizează toate condițiile pentru apariția fenomenului de adeziune. Crearea condițiilor pentru apariția fenomenului de succiune și pentru ca mușchii orofaciali să-și poată exercita rolul lor pozitiv, depinde de măsura în care lingura universală este adaptată cîmpului protetic respectiv. Dată fiind marea varietate a cîmpurilor protetice atît ca formă, cît și ca limită de reflexie a mucoasei mobile, practic nu putem găsi o lingură universală care să se potrivească perfect. Din această cauză, amprentarea periferiei cîmpului protetic, zonă esențială în declanșarea fenomenului de succiune, nu poate fi perfectă decît cu totul întîmplător. Deci, în aprecierea rezolvării acestui deziderat pornim de la premisa că amprenta preliminară poate da numai unele indicații asupra zonei de succiune. Cu cît aceste indicații vor fi mai precise, cu atît mai puțin timp se va pierde la adaptarea lingurii individuale și cu atît mai exacte vor fi datele înregistrate de amprenta finală;

— din aceleași motive, amprenta preliminară nu poate rezolva nici probleme de fizionomie și nici de fonație;

— uneori, din cauza dificultăților prezentate de cîmpul protetic sau din cauza completei nepotriviri a lingurii universale, pe baza primei amprente preliminare se confecționează o lingură individuală aproximativă, cu ajutorul căreia se realizează ulterior o amprentă preliminară care să rezolve dezideratele expuse mai sus.

AMPRENTA FINALĂ

Denumită de foarte mulți autori și amprentă funcțională sau secundară, amprenta finală trebuie să completeze realizările amprentei preliminare pînă la atingerea tuturor obiectivelor cerute de amprentarea cîmpului protetic edentat total. Pentru realizarea acestor obiective s-au

Scanned with OKEN Scanner

imaginat numeroase tehnici, uneori bazate pe concepţii total diferite, urmărind să se obţină o cît mai bună menţinere şi stabilitate a protezei respective. Paralel cu apariţia acestor tehnici şi uneori independent, au apărut şi o serie de materiale prezentate deseori ca singurele soluţii în tratamentul edentaţiei totale. Este bine ca specialistul să cunoască sinteza acestor tehnici, deoarece varietatea mare a cazurilor clinice impune deseori rezolvări originale, care nu pot fi abordate fără o cunoaştere temeinică a arsenalului terapeutic pus la dispoziţie de întreaga cercetare ştiinţifică de specialitate.

De foarte mult timp, cercetătorii care au abordat problema tratamentului edentaţiei totale s-au străduit să-şi închege concepţiile în această problemă şi într-un anumit sistem sau tehnică de amprentare.

Printre primele încercări reuşite trebuie menţionate cele ale fraţilor Green, care, încă din 1910, au formulat principalele obiective pe care trebuie să le realizeze o amprentă în edentaţia totală :

— obţinerea unei corecte înălţimi a marginilor şi o extindere maximă a plăcii ;

— repartizarea de presiuni egale asupra părţilor moi şi tari ;

— respectarea libertăţii mişcărilor musculare şi realizarea închiderii marginale a protezei.

De la această dată şi pînă în prezent au fost descrise aşa de multe tehnici de amprentare, încît pentru expunerea lor ar fi nevoie de volume întregi. Date fiind însă unele concepţii comune care le unifică, ele pot fi clasificate în cîteva grupe :

Amprentele mucostatice (Granger, Page, Peutsch, Slack)

Sînt foarte greu de definit, părerile autorilor fiind foarte diferite. Ca element comun, aceste tehnici urmăresc cu deosebită grijă ca nu cumva cîmpul protetic să fie deformat în timpul amprentării. Din această cauză, în primul rînd se foliază pe modelul preliminar zonele pe care nu trebuie să se exercite nici o presiune sau se fac găuri în lingura individuală (torus, linia oblică internă, exostoze) ; în al doilea rînd, lingura individuală este mult scurtată şi înregistrarea limitei de reflexie a mucoasei este lăsată pe seama materialului de amprentare, care este foarte fluid.

Amprenta este menţinută în gură fără nici o presiune, iar bolnavul sau operatorul nu fac de obicei nici o mişcare de modelare.

Protezele confecţionate după asemenea amprente sînt apoi foarte mult retuşate marginal, pentru a fi adaptate cît mai bine periferiei mobile a cîmpului protetic. Această retuşare presupune o foarte mare experienţă, pe care de obicei o avea numai autorul care descria metoda. Aceasta a fost cauza principală pentru care aceste metode nu au căpătat o largă răspîndire.

După Landa, prima omisiune importantă în tehnica mucostatică este neglijarea aportului muşchilor la stabilitatea şi menţinerea protezelor. Din această cauză, protezele confecţionate în această concepţie au margini scurte, subţiri, pe care muşchii orofaciali nu pot găsi nici un sprijin pentru a putea acţiona, iar pe de altă parte, dată fiind baza redusă a protezei, se traumatizează suprafaţa de sprijin.

Scanned with OKEN Scanner

Amprentele mucodinamice

Se caracterizează printr-o lingură individuală adaptată cu grijă, în conformitate cu limita de reflexie a mucoasei mobile, după anumite criterii anatomofuncţionale (Schreinemakers) sau după anumite mişcări-test (F. Herbst). În timpul amprentării finale se repetă de obicei tipul de mişcări utilizate pentru delimitarea lingurilor individuale. Se indică, în general, două materiale de amprentare succesiv, cu două consistenţe diferite (Adheseal roşu-Subrofix, Permlastic light bodied — Permlastic regular, pastă de eugenat de zinc — Kerr etc.). Materialul mai dur se întrebuinţează pentru realizarea închiderii marginale în anumite zone ale cîmpului protetic, iar materialul mai fluid completează amprenta. De obicei, prin metodele mucodinamice se obţin proteze al căror principal factor de menţinere îl constituie succiunea.

Amprentele cu gura deschisă (Pedro Saizar, Herbst, Hromatka)

Presupun prezenţa degetelor operatorului care menţin amprenta în cavitatea bucală şi o serie de mişcări făcute de operator sau de bolnav în scopul modelării marginale. Adversarii acestor metode, şi nu sînt puţini, critică faptul că degetele operatorului nu pot exercita o presiune uniformă pe ambele hemiarcade şi nici măcar continuă, deoarece, atunci cînd face modelarea pe partea stîngă a cîmpului protetic, operatorul este nevoit să schimbe degetele. Cu toate acestea, metodele de amprentare cu gura deschisă au o largă răspîndire, deoarece permit o bună modelare funcţională a amprentei şi cu puţină experienţă se poate realiza o presiune uniformă şi continuă.

Amprentele cu gura închisă (Green, Spreng, Fripp, Schreinemakers)

Necesită linguri individuale prevăzute cu borduri de ocluzie şi o determinare prealabilă a dimensiunii verticale. Presiunea în timpul amprentării este exercitată de bolnav, care închide gura în ocluzie centrică. Se presupune că presiunea masticatoare din timpul amprentării va fi aceeaşi şi în timpul manoperelor ulterioare şi chiar după inserţia protezei în cavitatea bucală. Aceste metode nu sînt indicate la bolnavi vechi purtători de proteze cu ocluzia şi articularea dinţilor greşite, deoarece reflexele vicioase dobîndite şi care au dus la o traumatizare a suprafeţei de sprijin ar continua să acţioneze dacă amprenta se ia sub presiune masticatoare (cu gura închisă), în timp ce bolnavul mai poartă proteza veche. Metoda se poate aplica însă, după ce bolnavul nu mai poartă o perioadă vechile proteze traumatizante şi a avut timp să piardă din reflexele de ocluzie greşită.

Principalele critici care se aduc metodelor de amprentare cu gura închisă sînt legate de faptul că, dată fiind instabilitatea lingurilor individuale garnisite cu materialul de amprentare, bolnavul nu poate face decît foarte moderate mişcări ale limbii şi de deschidere a gurii. De aceea, sîntem de acord cu Pedro Saizar, care arată că „este înţelept să ne gîndim că argumentele propuse de apărătorii fiecărei metode sînt valabile, dar că o mare parte din funcţii presupun o deschidere mai mare sau mai mică a gurii. Este cazul, în special, al următoarelor acţiuni curente : introducerea

Scanned with OKEN Scanner

unui aliment în cavitatea bucală, vorbitul, cîntatul etc.; or, aceste amprente cu gura închisă au margini ceva mai lungi, care în timpul funcţiunilor amintite provoacă instabilitatea protezelor". De aceea, unii dintre autorii acestor metode (Schreinemakers) combină amprenta cu gura închisă cu manevre de deschidere largă a gurii şi mişcări de protracţie a limbii, în timpul cărora operatorul menţine cu degetele amprentele în poziţie corectă.

Amprentele compresive

S-au purtat foarte multe discuţii în jurul unor materiale — în special Stents — capabile să preseze selectiv anumite zone ale cîmpului protetic (cu rezilienţă mare). Astăzi, această idee are din ce în ce mai puţini partizani, deoarece este ştiinţific dovedit faptul că mucoasa nu poate fi comprimată vertical, fără a atrage deformări în sens orizontal care au drept consecinţă o alterare a suprafeţei de sprijin.

Materialele compresive (Stents, elastomeri de sinteză) şi tehnicile corespunzătoare trebuie rezervate numai pentru cîmpurile protetice dure, la care, pe de o parte, este greu de asigurat etanşeizarea protezei, dacă aceasta nu presează mai puternic cîmpul protetic, iar pe de altă parte, mucoasa fiind aderentă de periost şi puţin rezilientă, pericolul de deformare a suprafeţei este mult micşorat.

Amprentele de despovărare

Dacă comprimarea selectivă a suprafeţei de sprijin este imposibilă şi chiar dăunătoare, în schimb, despovărarea anumitor zone ale cîmpului protetic este posibilă şi foarte utilă. Sînt multiple metodele prin care această despovărare se poate realiza.

Pendelton şi Stansbery fac un orificiu de 2 mm diametru în centrul lingurii individuale superioare pentru ca prin această supapă să reflueze cu uşurinţă materialul de amprentare şi astfel suprafaţa de sprijin să fie cît mai puţin comprimată.

Costa şi alţii, recomandă ca aceste orificii să se practice selectiv în dreptul tuturor zonelor care trebuie să beneficieze de o presiune mai redusă.

Lejoyeux, Page, Granger sînt de părere ca zonele incapabile să suporte presiuni să fie foliate pe modelul preliminar, deoarece lingura individuală, fiind la o mai mare distanţă în aceste zone, va asigura o presiune mai slabă în timpul amprentării.

Alţi autori, printre care Pedro Saizar şi Fripp, recomandă ca toată lingura (cu excepţia unor puncte de sprijin) să fie confecţionată la distanţă de cîmpul protetic, deoarece materialul de amprentare, fiind într-un strat mai gros, atenuează presiunile transmise zonei de sprijin.

Amprentele simple, amprentele compuse

Diferitele tehnici de amprentare se mai deosebesc şi prin faptul că utilizează unul sau mai multe materiale de amprentare, una sau mai multe tehnici de amprentare.

Tehnicile moderne de amprentare tind, în primul rînd, către realizarea unei proteze cu bună succiune şi în al doilea rînd, pentru că cer amprentei să realizeze foarte multe condiţii pe care este greu să le înde-

Scanned with OKEN Scanner

plinească un singur material de amprentare, utilizează 2—3 sau chiar mai multe materiale şi bineînţeles şi tehnici de amprentare adecvate concepţiei călăuzitoare şi materialului întrebuinţat.

Începînd cu C. Stents, autorul materialului care-i poartă numele, şi continuînd cu fraţii Greene, care iniţial utilizau amprenta simplă cu Stents, s-a simţit nevoia corectării defecţiunilor legate de acest material, cu un alt material mai fluid, gipsul, şi mai apoi pasta fluidă de eugenat de zinc; astfel a apărut amprenta compusă. Această tehnică de acoperire a amprentei finale cu un strat de material foarte fluid, denumită plastic „spălarea" amprentei (*wash*, *lavis*), este recomandată de foarte mulţi autori (Lejoyeux, Sears).

Astăzi, cu excepţia amprentei clasice cu gips, aproape toate metodele de amprentare sînt compuse, deoarece apelează la diferite materiale sau chiar dacă apelează la acelaşi tip de material (Adheseal, Kerr etc.), el este fabricat în consistenţe diferite. În general, se aplică întîi materialul mai consistent în zonele în care se asigură mai greu închiderea marginală sau în zonele în care de obicei se poate spera într-o extindere a bazei protezei şi apoi toată lingura se acoperă cu un material cu consistenţă mai scăzută.

Uneori, aşa cum s-a menţionat în primele paragrafe ale capitolului, amprentarea decurge în tot atîtea etape şi deseori cu materiale de consistenţă diferite, cîte probleme are de rezolvat amprenta la cazul clinic respectiv (Lejoyeux).

2. MANEVRELE NECESARE PENTRU MODELAREA MARGINALĂ A AMPRENTEI

Dacă presiunea din timpul amprentării şi consistenţa materialului au o influenţă directă asupra calităţii amprentării suprafeţei de sprijin şi deci asupra stabilităţii, sprijinului şi adeziunii viitoarei proteze, mişcările voluntare sau involuntare ale organelor mobile de la periferia cîmpului protetic precizează limita şi grosimea marginilor viitoarei proteze şi deci influenţează menţinerea (prin succiune şi tonicitate musculară), fonaţia şi fizionomia.

Sintetizînd şi schematizînd diferitele mişcări funcţionale recomandate de diferitele tehnici de amprentare, se poate ajunge la concluzia că acestea se pot încadra în trei grupe: mişcări executate de medic, mişcări comandate de medic şi mişcări funcţionale involuntare.

Mişcări executate de medic. Multe tehnici de amprentare recomandă intervenţia medicului pentru realizarea modelării marginale a amprentei. Toate aceste tehnici de amprentare sînt tehnici de amprentare cu gura deschisă. Unii recomandă ca, în timp ce bolnavul deschide larg gura, să se execute masaje prin intermediul obrajilor pe toată periferia vestibulară a amprentei, alţii recomandă tracţiuni şi rotaţii de nodulul comisural, deoarece toţi muşchii orofaciali îşi trimit direct sau indirect fibre musculare la acest nivel şi astfel se poate mobiliza periferia vestibulară a cîmpului

Scanned with OKEN Scanner

protetic. Numai pentru modelarea periferiei linguale a protezei nu există altă soluţie decît mişcările voluntare ale limbii.

Utilizarea numai a acestor tehnici atrage pericolul nemodelării în regiunea pungilor Fish şi Eisenring şi riscul ca în celelalte zone vestibulare să se obţină, fie o extindere minimă a marginilor amprentei — cînd materialul este prea fluid şi manevrele operatorului prea forţate — fie o supraextensie a marginilor, cînd materialul este vîscos şi manevrele operatorului prea blînde.

Aceste tehnici trebuie rezervate medicilor cu foarte multă experienţă şi numai în cazul bolnavilor incapabili să-şi modeleze amprenta prin mişcări proprii, precum şi în cazul utilizării unui material de amprentare cu vîscozitate crescută (Stents, Kerr), cînd bolnavul singur ar putea modela cu foarte multă greutate marginile amprentei, fără riscul de a obţine o lungime sau o grosime exagerată a acestor margini.

Mişcări comandate de medic. Pentru a realiza modelarea marginală, majoritatea tehnicilor de amprentare apelează la o serie de mişcări care sînt comandate bolnavului. În aceste situaţii, este absolut necesar ca înainte de amprentare să se facă cîteva exerciţii cu bolnavul respectiv, pentru ca acesta să poată înţelege exact ce dorim şi astfel să ne devină cel mai interesant colaborator.

Oricît ar fi de diferită concepţia tehnicilor, ele apelează cam la aceleaşi mişcări : gura semideschisă, gura larg deschisă, balansarea mandibulei către dreapta şi stînga, mimarea suptului, fluieratului, protracţia limbii şi balansarea limbii etc.

F. Herbst, după părerea noastră, a sintetizat magistral aceste mişcări, arătînd importanţa şi zona precisă care se modelează în urma fiecăreia. Aceste mişcări-test se aplică, atît la adaptarea lingurii individuale pentru depistarea zonelor prea extinse, cît şi în timpul amprentării finale în scopul modelării marginale.

Valoarea acestor teste constă din faptul că ele sintetizează în cinci mişcări pentru maxilar şi şase pentru mandibulă toate mişcările pe care bolnavul le face automat în timpul funcţionării aparatului dentomaxilar.

Acest principiu trebuie avut în permanenţă în vedere cînd se aplică această metodă, deoarece, dacă nu se fac mişcări blînde, cu aparenţă de realitate, metoda îşi pierde orice valoare. De asemenea trebuie să se ţină seama de înşiruirea logică a diferitelor teste, a căror ordine, dacă nu este respectată, dă indicaţii complet eronate.

Mişcări funcţionale automatizate. Observaţia că o bună amprentă în edentaţia totală s-ar putea obţine dacă bolnavul ar purta în gură această amprentă cîteva zile, a fost făcută încă din secolul al XVIII-lea, cînd se recomanda în acest scop gutaperca neagră. Din lipsa unui material de amprentare adecvat, metoda nu a putut fi pusă în aplicare decît în zilele noastre.

În 1958, R. Devin, bazat pe observaţia foarte justă că ceea ce caracterizează pe om este în primul rînd fonaţia, propune o metodă de amprentare în care toată responsabilitatea modelării se acordă fonaţiei.

Scanned with OKEN Scanner

Părerile lui Devin coincid parțial cu ale noastre, în sensul că, pentru om, cea mai importantă funcție a aparatului dentomaxilar devine fonația atît ca utilizare în timp față de celelalte funcții, cît și ca valoare socială.

În aceste condiții, este foarte normal ca mobilizarea periferiei cîmpului protetic din timpul fonației să cuprindă toată gama de mișcări pe care sînt capabile să le facă organele mobile de la periferia cîmpului protetic.

Aplicarea metodei fonetice presupune existența unor șabloane de ocluzie cu o bună stabilitate și menținere sau a unor proteze confecționate prin alte metode și a unui material de amprentare bucoplastic (Adheseal).

Șabloanele de ocluzie trebuie să aibă bordurile de ocluzie adaptate la o dimensiune verticală corectă, iar volumul lor să împiedice cît mai puțin fonația. Aceste șabloane garnisite cu materialul bucoplastic sînt plasate în cavitatea bucală și bolnavul citește un text, rîde, vorbește, rolul operatorului limitîndu-se în a controla dacă materialul de amprentare este în cantitate suficientă sau dacă baza șablonului nu presează prea mult în anumite zone.

Trebuie menționat un alt fapt de observație clinică, subliniat în special de J. Lejoyeux, că în urma edentației și în lipsa protezei, țesuturile moi care mărginesc cavitatea orală au tendința, sub influența musculaturii orofaciale să umple această cavitate, pentru ca simulacrul de masticație (în lipsa dinților) să se facă în cît mai bune condiții. În același timp, aceste țesuturi nepresate fiziologic suferă și un oarecare grad de inbibiție tisulară. Aceste două motive determină ca la bolnavii neprotezați mult timp spațiul util de protezare să fie micșorat, în special la nivelul fundurilor de sac, care sînt mai puțin adînci și mai strîmte.

Pornind de la această realitate s-au imaginat materiale și tehnici de amprentare care să permită o împingere treptată a țesuturilor în poziția inițială și să realizeze astfel o proteză cu o bază de sprijin și de retenție mai mare (proteză de extensiune).

Cele mai bune materiale utilizate în acest scop sînt Hidrocast și Coe-Comfort, acrilate care fac o polimerizare întîrziată (cîteva zile). Datorită elasticității lor, reușesc să împingă funcțional țesuturile și, fiind plastice, timp de 48—72 de ore, bolnavul modelează involuntar amprenta în tot acest interval. Materialele sînt mai puțin indicate pentru o amprentare finală propriu-zisă într-o lingură individuală, ci mai mult în scopul unei amprente de extensie pentru căptușirea (rebazarea) protezelor.

În clasificarea expusă a diferitelor sisteme de amprentare s-a căutat mai mult să se demonstreze evoluția concepției despre amprentare în edentația totală, nu atît ceea ce unește diferitele sisteme, ci mai ales ceea ce le deosebește. Ceea ce unește, însă, diferitele concepții constă din faptul că toate trebuie să utilizeze materiale plastice pentru reproducerea cîmpului protetic și că toate, cu mici excepții preconizează diferite manevre sau mișcări pentru modelarea marginilor amprentei.

Scanned with OKEN Scanner

3. MATERIALE DE AMPRENTARE UTILIZATE ÎN TRATAMENTUL EDENTAȚIEI TOTALE

Dezvoltarea tehnică impetuoasă, caracteristică vremurilor noastre, a determinat și o avalanșă considerabilă de noi materiale de amprentare, dintre care mai mult de jumătate sînt destinate tratamentului edentației totale.

În această multitudine de materiale este foarte greu de găsit un sistem de clasificare care să le cuprindă pe toate. Clasificarea lui Poggioli după starea materialului în momentul scoaterii din cavitatea bucală, în materiale rigide, semirigide și elastice, ni se pare cea mai simplă și cea mai apropiată de realitate, dar păcătuiește prin faptul că aproximativ 80% din materiale sînt încadrate în grupa semirigidelor. Această grupă este extrem de eterogenă, cuprinzînd materiale termoplastice, începînd cu clasicul Stents și terminînd cu noile materiale de tipul Hidrocastului și Coe-Comfortului. În grupa materialelor termoplastice există însă așa de multe materiale, încît, logic, ele nu mai pot fi puse toate alături de Stents. Ca urmare a acestei situații nu se va mai încerca nici o clasificare, ci pur și simplu vor fi expuse tipuri de diferite materiale de amprentare, punîndu-se accentul nu atît pe compoziția lor, ci pe indicațiile și calitățile lor în amprentarea cîmpurilor protetice edentate total.

Gipsul este cunoscut de foarte multă vreme în arsenalul terapeutic stomatologic, încît pe bună dreptate unii autori francezi neglijînd clasica titulatură de „gips de Paris", îl denumesc „bătrînul gips". Într-adevăr, dacă este de bună calitate, gipsul rămîne un material prețios în amprentarea cîmpului protetic edentat total și Lejoyeux are dreptate cînd afirmă că gipsul „are încă numeroși partizani" datorită următoarelor calități:

— reproduce cu fidelitate suprafețele cu care este pus în contact;

— o fluiditate care evită orice deplasare sau deformare a acestor suprafețe;

— ușurință în manipulare;

— stabilitate mare a amprentei care poate fi conservată mult timp fără prea mari riscuri;

— absența oricărui miros și posibilitatea de a-i adăuga diferite substanțe colorate și aromatizante;

— preț de cost redus.

Gipsul rămîne prin excelență materialul care deformează cel mai puțin suprafața cîmpului protetic, reproducînd-o cu maximum de fidelitate. Deși i se poate regla priza prin diferite procedee chimice și fizice, totuși, gipsul rămîne materialul „mîinilor îndemînatice" și al metodelor care nu necesită prea multe manevre de amprentare. Practic, este recomandat pentru amprente preliminare sau pentru amprentare funcțională a maxilarului edentat total, cînd există retentivități anatomice bine reprezentate, dar nu retentive, și o zonă clară de mucoasă pasiv mobilă. Chiar și în aceste cazuri, pentru a elimina inconvenientul unei dificile demulări a modelului, este bine ca lingura individuală să fie la distanță de cîmpul protetic pentru a menaja o grosime suficientă a amprentei și astfel să ușureze demularea modelului.

Scanned with OKEN Scanner

Amprentarea funcţională a mandibulei edentate total este greu de realizat, deoarece, dacă se pune o cantitate mai mare de pastă de gips în lingura individuală, există pericolul de a deforma periferia cîmpului protetic, iar dacă se pune puţin, este cu uşurinţă spălat de pe lingură de salivă.

În afară de aceste inconveniente, apariţia metodelor moderne de amprentare, cu etape numeroase şi care necesită foarte mult timp, a îndepărtat aproape complet gipsul din practica amprentării mandibulei edentate.

Pastele termoplastice, cunoscute la noi sub denumirea generică de materiale tip „Stents", sînt şi ele utilizate de foarte mult timp în practica stomatologică, atît pentru amprentarea în edentaţia totală, cît şi pentru amprentele cavităţilor şi bonturilor coronare.

Cele mai cunoscute şi cele mai bune produse provin de la firmele Bayer, S. S. White şi Kerr.

După Brunner, în compoziţia lor intră :

– 37% răşini naturale, în special Copal de Manila şi colofoniu ;
– 18% acid stearic în amestec cu acid oleic şi acid palmitic ;
– 45% talc.

Jean Noel Nally apreciază că acest tip de materiale trebuie să îndeplinească următoarele calităţi :

– temperatura de ramolire pînă la 60 –75° Celsius ;
– la căldură, să se transforme într-o pastă modelabilă ;
– să nu fie lipicioase ;
– să se întărească repede în gură, dar nu mai curînd de 2 minute ;
– stabilitate volumetrică ;
– amănuntele redate să fie foarte nete.

Practic, nici unul din materialele cunoscute nu poate îndeplini toate aceste calităţi. Din această cauză, multe firme produc aceste materiale în compoziţii variate, cu calităţi diferite, pentru a se putea face faţă oricărei situaţii. Astfel, firma Kerr pune la dispoziţie cinci paste termoplastice : Kerr negru cu punct de ramolire de 56 –57° ; Kerr alb, 55 –57° ; Kerr roşu, 55 –56° ; Kerr gri, 53 –54° ; Kerr verde, 50 –51°.

Pentru practician este deosebit de important să aibă la dispoziţie paste cu punct de ramolire diferit, deoarece foarte multe tehnici de amprentare se realizează în mai mulţi timpi, prin suprapunere de materiale şi care normal trebuie să aibă puncte de ramolire din ce în ce mai scăzute pentru a se putea păstra primele amănunte amprentate.

Calităţile esenţiale de care trebuie să se ţină seama în amprentarea cîmpului protetic edentat total se referă însă la vîscozitatea acestor materiale, care la toate este foarte crescută. Din această cauză, total în contradicţie cu gipsul, aceste materiale trebuie rezervate numai acelor cîmpuri protetice la care, datorită calităţii mucoasei suprafeţei de sprijin, nu există riscul ca aceasta să fie deformată în timpul amprentării — în concepţia noastră, cîmpurile protetice dure.

O a doua indicaţie, mai valoroasă decît prima, o constituie amprentarea anumitor zone marginale cu importanţă deosebită în menţinerea protezelor (închiderea distală, sublinguală etc.). Rezerva unor autori faţă

Scanned with OKEN Scanner

de întrebuinţarea acestor materiale în edentaţie totală se datoreşte manevrării pretenţioase pe care o necesită. Într-adevăr, fără o baie termostat care să asigure o ramolire uniformă fără riscul de supraîncălzire şi fără o lampă de spirt cu flacăra dirijată, aceste materiale nu pot fi întrebuinţate decît pentru mici amprentări marginale. Chiar avînd la dispoziţie utilajul necesar, datorită timpului de plasticitate redus, este necesar ca amprenta să fie reintrodusă de nenumărate ori în cavitatea bucală, existînd pericolul deformării. Dacă însă se manevrează cu grijă, răcindu-se bine amprenta înainte de a fi scoasă, acest pericol este redus la minimum.

Cîntărind avantajele şi dezavantajele, considerăm că în cazurile indicate (amprentări marginale, cîmp protetic dur), aceste paste termoplastice oferă avantajul de necontestat că permit verificarea pe loc a rezultatelor obţinute de amprentă (închiderea marginală etc.).

În lipsa utilajului corespunzător există două riscuri: sau nu se încălzeşte suficient materialul şi atunci se obţin cu siguranţă supraextensii ale marginilor amprentei, sau, dacă se supraîncălzeşte pasta, se alterează (o parte din componente) şi atît fidelitatea, cît şi constantele volumetrice devin îndoielnice.

Materialele bucoplastice sau materialele ceroase. În această categorie sînt cuprinse toate materialele de amprentare termoplastice la temperatura cavităţii bucale. Putem considera că ceara de albine cu alte diferite ingrediente a fost primul material din această grupă. De altfel, şi în prezent, cele mai multe asemenea materiale conţin tot ceruri naturale sau sintetice şi colofoniu, fiind cunoscute sub cele mai variate denumiri: Adheseal 15, Thermosoil, Ex3N Gold, Rezinoplast, Gutta Spreeang etc.

În Clinica de ortopedie din Bucureşti folosim Rezinoplast, a cărui formulă conţine:

Colofoniu	82 g
Schellack	5 g
Ceară de albine	5,50 g
Ulei de parafină	7,5 g

Esenţial şi caracteristic pentru aceste materiale este faptul că nu au un „timp de priză" şi pot fi ţinute şi remodelate în cavitatea bucală pînă la obţinerea rezultatelor dorite.

Apariţia acestor materiale a fost determinată de schimbări în concepţia asupra amprentării în edentaţia totală. Deşi realizarea se face prin tehnici diferite, elementele comune ale acestor tehnici formează fundamentul pe care se bazează orientarea nouă în amprentarea funcţională a maxilarelor edentate şi care pot fi caracterizate astfel:

— mobilitatea periferiei cîmpului protetic, element determinant în menţinerea protezei, nu poate fi redată printr-un material cu priză relativ rapidă, care „surprinde" numai cîteva momente funcţionale;

— suprafaţa cîmpului protetic nu trebuie redată în toate detaliile de fineţe ale mucoasei, deoarece proteza va prezenta o serie de microasperităţi greu tolerate în timpul purtării protezei;

— amprenta trebuie să rezolve multiple probleme funcţionale (masticaţie, fonaţie, fizionomie), ceea ce presupune mai multe faze de lucru, cu posibilităţi uşoare de retuşuri;

Scanned with OKEN Scanner

— materialul de amprentă nu trebuie să deformeze mucoasa cîmpului protetic.

Analizate prin prisma acestor puncte de vedere, materialele bucoplastice par a fi materiale ideale de amprentare, deoarece avînd practic un timp nelimitat de priză, permit tehnici de amprentare deosebit de laborioase, fără ca operatorul să fie presat de o anumită limită de timp. Cu toate acestea, presiunile continue asupra materialului mai mult de 5—10 minute determină o „fugă" a lui din lingură către periferia cîmpului protetic, avînd ca rezultat două fenomene supărătoare. În primul rînd se deformează nefuncțional limita de reflexie a mucoasei, obținîndu-se extensiuni netolerate ale protezei și în al doilea rînd există riscul să fie deformată și suprafața de sprijin a cîmpului protetic în acele zone în care materialul a „fugit" complet de pe suprafața lingurii.

Consistența acestor materiale la temperatura cavității bucale nu le permite să se insinueze în toate amănuntele cîmpului protetic, din care cauză fața mucozală a protezelor confecționate după astfel de amprente este mai netedă, mai lustruită, favorizînd apariția fenomenului de adeziune și de succiune.

Unele fabrici (Rubo, Sanitaria) produc materialele în două consistențe diferite, pentru a se putea amprenta corespunzător atît zona de succiune, cît și cea de sprijin (Adheseal roșu și verde etc.).

Posibilitatea reintroducerii amprentei de cîte ori este nevoie permite realizarea tuturor dezideratelor funcționale.

Deformarea cîmpului protetic este minimă, deoarece materialul de amprentare fiind ținut mai mult timp pe cîmpul protetic, presiunile necesare amprentării alternează cu pauze care permit mucoasei să revină la poziția de repaus și să nu fie deformată permanent numai într-o singură direcție. În regiunile în care lingura presează mai frecvent, materialul „fuge" și permite depistarea zonelor de supratensiune. Cu toate aceste incontestabile calități, o serie de reguli se impun în manipularea acestor materiale:

— lingura individuală trebuie să fie cît se poate de corect adaptată marginal în raport cu periferia cîmpului protetic, deoarece aceste materiale într-un strat mai gros de 2 mm (nesusținut de lingură) se deformează fără a se mai modela corect;

— înainte de a fi scoasă din gură, amprenta trebuie să fie bine răcită, deoarece altfel se poate deforma cu ușurință în contact cu buzele sau cu obrajii;

— transportarea amprentelor în laborator trebuie să se facă cu deosebită grijă, iar modelul să se toarne urgent, deoarece aceste amprente păstrate în cabinet sau în laborator, chiar la o temperatură de 15—20°, se deformează.

Indicațiile acestor materiale sînt practic nelimitate; totuși, în cîmpurile protetice mandibulare, cu o mucoasă foarte deprimabilă, există pericolul unei deformări.

Tot în cadrul materialelor bucoplastice trebuie menționată și ceara pentru închideri marginale, care, dacă este suficient de plastică la tempe-

Scanned with OKEN Scanner

ratura cavității bucale, este un ajutor prețios în amprentarea zonei de succiune.

Pastele de eugenat de zinc prezintă calități deosebit de valoroase: plasticitate bună, stabilitate volumetrică, fidelitate mare și ușurință în manipulare, care au permis ca, deși cunoscute de foarte mult timp, să rămînă materiale de bază în amprentarea cîmpului protetic edentat total.

Compoziția lor variată și ținută în secret de fabricanți are la bază oxidul de zinc, colofoniul și eugenolul. Formate de obicei din două paste care se amestecă în momentul întrebuințării, se pot prezenta și sub forma unei pudre și a unui lichid.

După J. N. Nally, formula unei asemenea paste ar trebui să cuprindă :

Pulbere	— oxid de zinc	80%
	colofoniu	19%
	clorură de magneziu	1%
Lichid	— uleiuri de garoafe sau eugenol	56%
	colofoniu sau altă rășină	16%
	ulei de măsline	16%
	ulei de in	6%
	ulei mineral	6%

Atît pulberea, cît și lichidul, se pot transforma în paste prin adăugarea unor substanțe inerte.

În clinică folosim o pastă de eugenat de zinc cu următoarea formulă :

pasta A	— Colofoniu alb	20 părți
	Eugenol	6 părți
pasta B	— Oxid de zinc	27 părți
	Lanolină	9 părți
	Apă distilată	1 parte

În momentul întrebuințării se amestecă aproximativ două părți pastă A și o parte pastă B. Pentru grăbirea prizei se poate adăuga clorură de magneziu, acid acetic glacial sau acetat de zinc.

Pasta de eugenat de zinc are o stabilitate volumetrică impresionantă, contracție liniară 0,1—0,3% după 24 de ore, calități pe care nu le întîlnim la alt material de amprentare. Cu cît materialul de amprentare este într-un strat mai subțire, lucru de altfel valabil pentru toate materialele de amprentare, cu atît contracția este mai mică.

Fluiditatea mare a acestei paste îi conferă multe avantaje, dar și o serie de neajunsuri. Printre avantaje se pot menționa :

— lipsa totală de compresiune asupra cîmpului protetic, asemănătoare cu a pastei de gips moale, ceea ce permite o amprentare corectă chiar a celor mai deformabile cîmpuri protetice ;

— redă cu fidelitate toate detaliile cîmpului protetic.

Ca dezavantaje ale fluidității se poate remarca apariția unor prelungiri (lame, mustăți), mai ales la periferia linguală a cîmpului protetic mandibular și care se datoresc fie insinuării materialului fluid în anumite zone lipsite de mobilitate în timpul mișcărilor funcționale de amprentare, fie încetării mișcărilor funcționale în timp ce pasta este încă foarte fluidă.

Scanned with OKEN Scanner

Pasta de eugenat de zinc se poate utiliza pentru :
— amprente totale ;
— amprente ale suprafeţei de sprijin ;
— amprente ale periferiei cîmpului protetic ;
— corectarea suprafeţei amprentelor luate cu materiale de tip Stents — aşa zisa tehnică de „spălare" (lavis).

În afara utilizării ei ca material de amprentare, pasta de eugenat de zinc se mai poate întrebuinţa ca material pentru stabilizarea bazei şablonelor de ocluzie şi pentru fixarea provizorie a punţilor dentare.

Mucoseal, apărut în 1948 şi deja pe cale de dispariţie, merită să fie reţinut, deoarece concepţia care fundamenta teoretic întrebuinţarea sa (amprenta mucostatică) a revoluţionat la vremea ei o serie de idei care dirijau construcţia protezelor totale mandibulare. Aceste aspecte vor fi însă discutate într-un capitol următor. În acest capitol vom spune numai cîteva cuvinte despre compoziţia şi indicaţiile mucosealului.

Se prezintă sub forma unei pulberi, care nu este altceva decît metilmetacrilat, şi a unui lichid format dintr-o suspensie de ulei de ricin şi alcool etilic. Pasta formată din amestecul pulberii şi lichid devine ceva mai fluidă la temperatura cavităţii bucale, pentru ca apoi, într-un interval de 1—2 minute, să se întărească.

Este indicat pentru amprentarea cîmpurilor protetice mandibulare cu atrofie pronunţată şi atonie musculară.

Materialele elastice, pînă nu demult, nu erau întrebuinţate în amprentarea cîmpurilor protetice edentate total. Prin îmbunătăţirile aduse de fabricanţi, mai ales în privinţa vîscozităţii, o serie de autori şi în special Schreinemakers, le întrebuinţează exclusiv atît pentru amprentarea preliminară, cît şi pentru cea finală :

— alginatele, mai puţin utilizate în amprentarea finală sînt larg întrebuinţate pentru amprentarea preliminară. Datorită fluidităţii lor excelente sînt materiale remarcabile pentru cîmpurile protetice moi sau retentive.

După Schreinemakers, ele mai prezintă avantajul că au o astfel de consistenţă, încît presează funcţional periferia cîmpului protetic şi favorizează apariţia fenomenului de succiune.

Dezavantajele majore ale alginatelor, contracţia şi distorsiunile după priză, pot fi aproape anihilate dacă modelul se toarnă cu grijă şi imediat după ce amprenta a fost luată ;

— *tiocauciucurile de sinteză*, deoarece în trecut se fabricau într-o singură consistenţă, destul de vîscoasă, erau indicate numai pentru cîmpurile protetice dure, unde nu exista pericolul deformării suprafeţei de sprijin. Actualmente, fabricîndu-se în mai multe consistenţe, contraindicaţia folosirii lor în cîmpuri protetice moi îşi pierde valabilitatea, dar, se recomandă totuşi deosebită grijă, deoarece fluiditatea lor rămîne totdeauna inferioară celei a alginatelor sau a pastelor de eugenat de zinc.

Deşi fabricanţii recomandă turnarea modelului chiar şi la 24 de ore de la amprentare, cercetările lui Schnell şi Philips au demonstrat că modificările volumetrice mai importante apar în primele 12 ore şi sînt mai puţin importante după 24 de ore. Aceste deformaţii sînt mai mari dacă

Scanned with OKEN Scanner

lingura individuală nu este confecţionată din răşină acrilică sau dacă stratul de tiocauciuc este foarte gros.

O altă sursă de distorsiuni şi care este greu de eliminat se datoreşte faptului că în timpul polimerizării materialul se află la o temperatură de 32—37° (temperatura cavităţii bucale), pentru ca apoi amprenta să fie păstrată la o temperatură inferioară (18—25°).

Cu toate aceste inconveniente, tiocauciucurile rămîn materialele elastice cele mai stabile, deoarece abia la 12 ore după amprentare suferă o contracţie de 0,25 %, în timp ce pastele siliconate o ating după 3 ore, iar alginatele după 20—30 de minute de la amprentare.

După Lejoyeux, atunci cînd amprenta nu se poate turna imediat, pentru a reduce la minimum riscurile de erori prin deformări, este bine să se procedeze în felul următor :

— amprenta să se ia întîi cu un tiocauciuc mai vîscos şi cu o lingură individuală distanţată ;

— această amprentă să fie lăsată 24 de ore în aer liber, după care i se va acoperi suprafaţa cu un strat subţire de tiocauciuc fluid şi se va lua o nouă amprentă ;

— *pastele siliconate*, puţin inferioare tiocauciucurilor ca stabilitate volumetrică, au practic aceleaşi calităţi în amprentarea cîmpurilor protetice edentate total.

În prezent se fabrică paste siliconate speciale pentru edentaţia totală.

O menţiune deosebită trebuie făcută pentru materialele semielastice de tipul Hidrocast şi Coe-Comfort care au fost imaginate ca materiale pentru condiţionarea ţesuturilor şi pentru amprentarea cîmpurilor protetice cu proteze vechi în scopul rebazării lor. Sînt autori (Shanahan) care le utilizează în linguri individuale pentru amprentarea finală a cîmpului protetic edentat total.

Datorită consistenţei lor la început foarte fluide şi prizei întîrziate, de aproximativ 72 de ore, aceste materiale reuşesc să împingă treptat şi funcţional ţesuturile de la periferia cîmpului protetic. Această calitate permite tatonarea zonelor greu accesibile (nişa linguală retromolară etc.) şi obţinerea unor extensiuni funcţionale care cu alte materiale nu puteau fi realizate.

Tehnica întrebuinţării lor este foarte simplă : dintr-un praf, care nu este altceva decît o răşină acrilică, şi un lichid se formează o pastă fluidă care se aplică pe proteză. După 5—6 minute se scoate din gură, se suprimă zonele de suprapresiune şi excesele de material apoi, bolnavul poartă proteza timp de 48—72 de ore. Operaţia se repetă pînă cînd bolnavul afirmă o senzaţie de confort şi o bună retenţie a protezei. Prin procedeele obişnuite de laborator se înlocuieşte materialul de amprentare, rebazîndu-se proteza sau confecţionîndu-se alta nouă.

Cu toate calităţile excepţionale ale unor materiale de amprentare, nici unul dintre ele nu a reuşit să obţină sufragiul tuturor practicienilor, deoarece în amprentarea cîmpului protetic edentat total, situaţiile clinice sînt atît de diferite numeric şi calitativ, încît nici un material de amprentare nu poate da satisfacţie completă.

Scanned with OKEN Scanner

În al doilea rînd, după părerea noastră, materialul de amprentare este un adjuvant preţios, însă total subordonat concepţiei şi tehnicii de amprentare.

4. TEHNICI DE AMPRENTARE

În literatura de specialitate, începînd din secolul al XIX-lea, sînt descrise o serie întreagă de principii şi metode de amprentare, mare parte dintre ele fiind aplicate şi astăzi, cu deosebit succes, de mulţi autori. Nu am crezut util să prezentăm toate aceste tehnici, ci am ales numai cîteva dintre ele şi anume acelea care prezintă realmente interes pentru practicianul care doreşte o informare completă asupra posibilităţilor de amprentare corectă în edentaţia totală.

Amprenta Green-Supplée-Clapp

Amprenta, descrisă în 1914—1916, îşi păstrează şi astăzi actualitatea.

Pentru amprentarea preliminară se utilizează lingura universală adaptabilă a lui Green sau Supplée. Lingura nu trebuie să preseze părţile moi şi să depăşească mai mult de 1 mm limita dintre palatul moale şi cel dur. Dacă lingura universală nu poate fi astfel adaptată, se va recurge la confecţionarea unei linguri individuale „provizorii" din metal sau acrilat.

Amprenta definitivă superioară şi inferioară se ia cu material de tip Kerr.

Se îndepărtează excesul de Kerr refluat marginal şi, prin încălziri succesive, se finisează modelarea marginală a amprentei.

Se îndepărtează mînerul lingurii şi se aplică valuri de ocluzie din Stents. Se determină ocluzia centrică; se ramoleşte uşor suprafaţa amprentelor şi bolnavul este rugat să închidă gura, să facă mişcarea de deglutiţie, să mimeze sugerea, fluieratul etc.

Se completează închiderea posterioară la ambele amprente cu ajutorul cerei sau chiar cu Stents.

Discuţia metodei. Este o metodă de amprentare cu „gura închisă" şi la dezavantajele acestei metode se mai adaugă şi faptul că, întrebuinţîndu-se şi materiale de tip Kerr, riscul de supraextensie a marginilor amprentei este mult mărit.

Metoda necesită o manualitate extrem de perfecţionată şi chiar în această situaţie poate fi indicată numai la bolnavi vechi purtători de proteze, care se vor acomoda cu uşurinţă la manevrarea acestei amprente-şablon.

Fiind o amprentă care se ia sub presiune ocluzală, se impune un cîmp protetic dur, care să nu dea posibilitate glisării amprentelor în timpul diferitelor manevre.

Amprenta Max-Spreng

Se utilizează ca material de amprentare o gutapercă specială. Autorul acordă o deosebită grijă ca în timpul amprentării să se reproducă cît mai fidel condiţiile din timpul purtării protezelor.

Scanned with OKEN Scanner

Amprentele preliminare se realizează cu gips şi apoi se delimitează conturul viitoarei linguri individuale.

Se confecţionează modelul preliminar şi şabloanele de ocluzie.

Se determină o ocluzie centrică provizorie şi cu ajutorul ei se montează modelele preliminare în articulator.

Se confecţionează linguri individuale din aluminiu, prevăzute cu valuri de ocluzie.

Lingurile individuale sînt adaptate în cavitatea bucală şi se reverifică ocluzia centrică.

Se aplică pe suprafaţa lingurilor un strat de gutapercă Spreng şi bolnavul execută timp de aproximativ 8 minute toate mişcările de masticaţie şi fonaţie posibile.

Se controlează rezultatele obţinute, se îndepărtează excesul de gutapercă sau se adaugă unde este necesar, se reîncălzeşte la flacără suprafaţa amprentelor şi se repetă mişcările de masticaţie şi de fonaţie timp de aproximativ 10 minute.

Se fixează un ac înregistrator la amprenta superioară şi o plăcuţă de înregistrare la amprenta inferioară şi se procedează la înregistrarea grafică a poziţiei de ocluzie centrică şi a pantei condiliene cu ajutorul arcului facial.

Se cofrează amprentele, se toarnă modele şi se fixează în articulator.

Discuţia metodei. Mai completă decît metoda Green, tehnica Spreng păstrează însă aceleaşi avantaje şi dezavantaje.

De menţionat, însă, că mişcările de modelare sînt mult mai funcţionale şi apelează şi la fonaţie pentru a mări efectul de succiune. Gutaperca Spreng fiind mai mult timp plastică decît Kerr, pericolul supraextensiilor este mult diminuat.

Amprenta Kile

Îşi propune, în primul rînd, să nu deformeze ţesuturile moi care acoperă suprafaţa de sprijin.

Amprenta preliminară se ia cu o lingură universală şi cu un material termoplastic de tip Stents. Se fac mişcări largi de deschiderea gurii şi protracţii ale limbii. În timpul amprentării preliminare, amprenta este de nenumărate ori ridicată şi reaplicată cu presiune uşoară pe cîmpul protetic, pentru a evita cît mai mult posibil deformarea părţilor moi.

Amprenta este scoasă din gură, se îndepărtează excesele şi, prin încălziri succesive ale marginilor, se realizează modelarea marginală necesară.

Lingura individuală se confecţionează din acrilat şi este prevăzută cu valuri de ocluzie.

Se determină ocluzia centrică, urmărindu-se în acelaşi timp o refacere cît mai fizionomică a conturului buzelor şi obrajilor.

Amprentarea funcţională începe cu amprenta mandibulară, care se ia cu pastă Kildac (asemănătoare pastei de eugenat de zinc), lingura individuală superioară fiind introdusă goală. Pentru modelarea funcţională, bolnavul trebuie să aspire printr-un tub fin conţinutul unui pahar cu apă pe care o înghite. Din timp în timp face şi mişcarea de umezire a comisurilor.

Scanned with OKEN Scanner

Amprenta este scoasă, examinată, se îndepărtează excesele, se completează cu pastă și manevrele sînt reluate.

La fel se procedează și pentru amprenta superioară.

Discuția metodei. Merită, în primul rînd, a fi subliniată grija pentru a nu se deforma suprafața de sprijin a cîmpului protetic, deși întrebuințarea Stents-ului pentru amprenta preliminară nu poate exclude în totalitate acest risc.

Mișcările funcționale de bază sînt cele de deglutiție, de sugere și de protracție moderată a limbii (umezirea comisurilor). Aceste mișcări sînt în măsură să asigure și o grosime fizionomică a marginilor amprentelor și o foarte bună amprentare a zonei linguale. Dacă nu se iau precauții speciale, există riscul de a obține o amprentare defectuoasă a pungilor Fish și Eisenring.

Metoda Rouot

Este tot o metodă de amprentare cu gura închisă, care utilizează pasta de compoziție de tip Stents și Kerr. Se realizează amprente preliminare cu Stents, modele preliminare de gips dur pe care se confecționează linguri individuale de acrilat, care au ca particularități lipsa mînerelor și faptul că lingura superioară se confecționează la distanță de model (grosimea unei foi de ceară). Lingurile individuale sînt prevăzute cu borduri de ocluzie din Stents.

Se adaptează lingurile individuale ca să fie mai scurte cu 5 mm (?) decît zona de reflexie a mucoasei și apoi se trece la faza de amprentare.

Amprenta superioară urmărește într-un prim timp amprentarea suprafeței de sprijin și de-abia în al doilea timp, amprentarea periferiei pentru realizarea închiderii marginale.

Se aplică pe lingura individuală superioară un strat uniform de pastă Kerr, care se ramolește din nou în apă la 60°, după care se introduce în cavitatea bucală, urmărindu-se numai amprentarea suprafeței de sprijin, deci fără mișcări funcționale. Se scoate amprenta, se răcește, se usucă și apoi, cu o flacără liliputană, se reîncălzesc numai locurile corespunzătoare zonelor dure ale palatului și amprenta este reintrodusă în gură. După amprentarea suprafeței de sprijin se trece la amprentarea zonei periferice. În acest scop se determină ocluzia centrică, și, pentru a putea fi regăsită cu ușurință, se creează anumite repere pe suprafața valurilor de ocluzie. Se reduce Stents-ul de la periferia amprentei (cu excepția zonei distale) pentru a fi la distanță de zona de reflexie a mucoasei și apoi se aplică pe zone (anterioară, dreaptă și stîngă), succesiv, o pastă Kerr în baton și se trece la modelarea marginală. În tot acest timp, lingura individuală inferioară se găsește aplicată pe cîmpul protetic. Ca mișcări funcționale se utilizează mimarea sugerii și deglutiției. Se repetă operația pentru modelarea celor trei zone amintite. Se verifică adeziunea și succiunea, iar retușurile sînt făcute cu ajutorul unei paste Kerr cu punct de ramolire mai mic de 60° și apoi cu o ceară moale la temperatura cavității bucale.

Pentru amprentarea mandibulară se utilizează o tehnică puțin diferită. În primul rînd, lingura este intim adaptată pe suprafața de sprijin.

Scanned with OKEN Scanner

În al doilea rînd, de la început amprentarea mandibulară se face fragmentat pe cele trei zone (anterioară, dreaptă, stîngă). Se începe cu zona anterioară, reducîndu-se din lingură cu ajutorul unei pietre, un strat de 1 mm din faţa mucozală a lingurii corespunzătoare zonei linguale anterioare şi zonei labiale. Această degajare se face cu scopul ca presiunile în aceste zone să fie cît mai mici.

Se aplică pasta Kerr în locul acrilatului redus, fără a se urmări umplerea jgheabului lingurii. Introdusă în gură şi presată de valurile de ocluzie, pasta Kerr se întinde, acoperind uniform tot jgheabul lingurii, fără însă a exercita o presiune exagerată asupra muchiei crestei. Se răceşte amprenta şi se procedează în acelaşi mod şi pentru zona dreaptă şi stîngă.

După amprentarea suprafeţei de sprijin mandibulare, la fel ca la maxilar, se realizează şi se perfectează modelarea marginală.

Discuţia metodei. Din amănuntele de tehnică expuse rezultă că autorul este adeptul presiunii selective exercitate de Stents, fenomen, după părerea noastră, imposibil. Metoda îşi are o bună aplicare pentru maxilarele edentate cu retentivităţi anatomice mari; pentru maxilarele atrofiate este imposibil să reducem marginile lingurii individuale cu 5 mm, deoarece în aceste cazuri întreg versantul vestibular sau lingual nu are o înălţime de 5 mm. Chiar în cazurile extrem de favorabile, a lăsa un strat de 5 mm de pastă Kerr nesusţinut de lingură atrage pericolul ca, odată cu modelarea marginală pasta Kerr să se răsfrîngă, depărtîndu-se de cîmpul protetic, şi să asigure o închidere marginală insuficient de etanşă între faţa internă a amprentei şi periferia cîmpului protetic. Din această cauză, probabil, s-a simţit nevoia corectării anterioare cu o ceară adecvată.

O idee care trebuie însă reţinută este umplerea incompletă a jgheabului lingurii cu pastă Kerr, pentru a nu deforma regiunea corespunzătoare muchiei crestei.

Tehnica fonetică Devin

Ideea folosirii diferitelor teste fonetice în tratamentul edentaţie totale este foarte logică, deoarece, pentru om, funcţia cea mai caracteristică şi mai importantă a aparatului dentomaxilar este fonaţia.

Wrigt şi Weir au propus folosirea unor teste fonetice pentru a controla montarea dinţilor în faza de machetă şi în general caracteristicile fonetice ale viitoarelor proteze.

Este meritul lui R. Devin de a fi intuit şi apoi de a fi demonstrat valoarea practică a fonaţiei pentru modelarea marginală a amprentelor. Autorul a demonstrat că simpla conversaţie poate fi utilizată pentru modelarea marginală, cu condiţia ca să fie suficient prelungită pînă cînd intră în acţiune toate grupele musculare interesate în fonaţie. Pe baza studiilor fonetice, Devin a sistematizat această conversaţie şi a redus-o numai la emisiunea anumitor foneme (caracteristice limbii franceze) care pun în mişcare toată periferia cîmpului protetic. Pronunţarea acestor foneme trebuie făcută ferm şi cu claritate şi înainte de a se trece la amprentare trebuie făcute exerciţii cu bolnavul respectiv pentru a ne asigura întreaga lui colaborare.

Scanned with OKEN Scanner

Dat fiind că modelarea fonetică necesită un timp mai îndelungat de manevrare, trebuie folosit un material de amprentare care, prin timpul său de priză, să nu grăbească sau chiar să împiedice modelarea marginală. Astfel de materiale sînt materialele termoplastice la temperatura cavității bucale, preferința lui Devin îndreptîndu-se către Aheseal 15.

În raport cu preferințele practicianului, Devin a imaginat două metode de amprentare:

— amprentarea fonetică integrală;

— amprentarea fonetică semiintegrală.

Amprentarea fonetică integrală. Este recomandată pentru corectarea unor proteze a căror stabilitate și menținere sînt deficiente. Se exclud de la bun început protezele cu ocluzie și articulare greșite.

De asemenea, aceeași tehnică se poate aplica folosindu-se machetele unor proteze totale, confecționate pînă în această fază, pe baza unor amprente clasice. Fără îndoială că în acest caz baza machetelor va trebui să fie făcută dintr-un material indeformabil, la temperatura cavității bucale. Pentru o mai bună stabilitate și menținere a machetelor, ele pot fi prevăzute cu arcuri intermaxilare.

De obicei se începe cu amprenta inferioară, la care, în primul rînd, se aplică un strat de Adheseal 15 verde în zonele pasive Opotow (pungile jugale și regiunea sublinguală, exceptînd zona frenului lingual). Restul suprafeței amprentei este acoperit cu Adheseal roșu. Se aplică în gură și, după ce materialul devine suficient de plastic, iar bolnavul a făcut cîteva mișcări de deglutiție, se fac testele fonetice, fie sub forma emisiunii unor vocale și consoane, fie sub forma unor cuvinte special alese ca să conțină toate fonemele cu importanță deosebită în modelarea marginală.

După ce amprenta inferioară a fost realizată, ea este montată, în articulator împreună cu macheta superioară (sau reproducerea ei) și, după retușurile montării dinților, se realizează o proteză inferioară. Numai după ce proteza inferioară a fost terminată și adaptată în cavitatea bucală, se poate trece la amprentarea maxilarului edentat.

Tapisarea machetei protezei superioare (lingurii) se face la fel ca și pentru mandibulă. Adheseal verde în pungile jugale, Adheseal roșu pe restul suprafeței, după care se folosesc testele fonetice. După modelare se perfectează închiderea distală, adăugîndu-se Adheseal verde la acest nivel și pronunțîndu-se apoi fonemele A și O (pentru limba franceză).

Amprentarea fonetică semiintegrală. Amprenta preliminară de preferat se ia cu gips, pentru a nu deforma țesuturile suprafeței de sprijin.

Lingurile individuale se confecționează din acrilat și sînt prevăzute cu valuri de ocluzie. Se determină o corectă înălțime a ocluziei și se controlează cu ajutorul unei paste speciale (*disclosing wax*) dacă baza lingurii nu exercită suprapresiuni în anumite zone. Lingurile sînt astfel adaptate încît să fie în general cu 2 mm mai scurte decît linia de reflexie a mucoasei.

Amprentarea funcțională începe cu amprenta mandibulară, care se realizează la fel ca și la tehnica integrală. În prima fază, lingura garnisită cu Adheseal verde și roșu este menținută în cavitatea bucală timp de 3 minute, interval în care bolnavul face aproximativ zece deglutiții foarte rapide. După această fază se trece la aplicarea testelor fonetice. Aproxi-

Scanned with OKEN Scanner

mativ 50 de cuvinte bine alese, repetate de două ori, sînt suficiente pentru o modelare marginală corectă. Modelul inferior este turnat foarte repede, montat în articulator cu o cheie de gips care să redea poziția valului de ocluzie superior, după care lingura inferioară, eliberată de materialul termoplastic (Adheseal) este căptușită pe model cu pastă de eugenat de zinc și se trece la amprentarea superioară.

Amprentarea superioară repetă aceleași faze ca și cea inferioară.

Discuția metodei. Ideea folosirii fonației pentru modelarea marginală a amprentelor este foarte logică, deoarece, așa cum s-a mai spus, pentru om, funcția caracteristică a aparatului dentomaxilar este fonația și nu masticația.

Observația clinică demonstrează că prin metoda fonetică se obțin festonări marginale de mare finețe ale marginilor amprentelor, care nu se pot obține prin alte metode.

De obicei, menținerea protezelor confecționate după o amprentă fonetică se îmbunătățește după fiecare zi de purtare a protezei, bolnavul acuzînd din primele momente o netă senzație de confort.

Amprenta fonetică Hervé

Nu există deosebiri esențiale între tehnica Devin și cea folosită de Hervé.

Amprenta preliminară se ia cu alginat, deoarece ușurează delimitarea lingurilor individuale, care se face după tehnica Pedro Saizar (fig. 24, 25).

Superior : — se degajează complet frenurile ;
— se merge pînă în fundul pungii Eisenring :
— se înconjură tuberozitățile ;

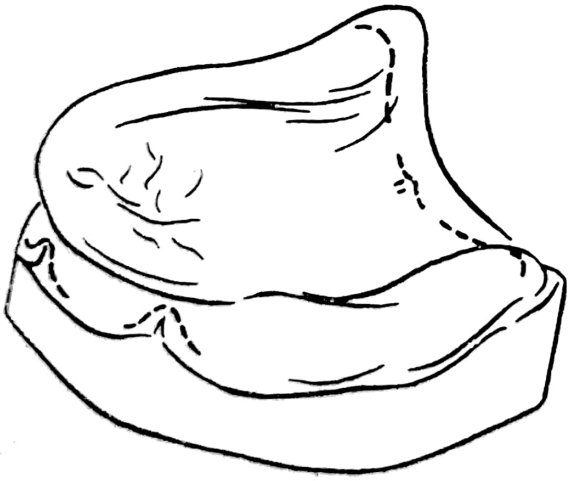

Fig. II.24. — Delimitarea lingurii individuale superioare (după P. Saizar).

Fig. II.25. — Delimitarea lingurii individuale inferioare (după P. Saizar).

— pornind de la inserția frenurilor, se trage o linie paralelă cu fundul de sac vestibular, dar cu 2 mm mai jos ;
— limita posterioară este cu 3 mm distal de foveele palatine.

Scanned with OKEN Scanner

Inferior : — linia de delimitare a lingurii ocoleşte frenurile la 1 mm de inserţia lor ;

— tuberculii piriformi se acoperă mai mult de jumătate ;

— se uneşte frenul median cu cele laterale cu o linie paralelă cu fundul de sac, dar la 2—3 mm mai sus ;

— lingual posterior, se trasează o linie paralelă cu linia milohioidiană, dar cu 3 mm mai jos ;

— lingual anterior, limita se tatonează în gură cu Kerr ;

— pentru zonele pungii Fish, ligamentul pterigomandibular, regiunea milohioidiană, limitele sînt tatonate cu ceară moale.

Pe baza acestor amprente preliminare se confecţionează proteze care să prezinte cît mai multe garanţii funcţionale şi la care să rămînă de perfectat numai închiderea marginală.

Protezele sînt purtate cîteva zile pentru a se face eventualele retuşuri şi apoi se trece la faza fonetică.

Amprenta fonetică se începe totdeauna cu proteza inferioară.

Se aplică Adheseal roşu pe suprafaţa mucozală a protezei şi, cu amîndouă protezele în gură, se duce timp de 7—12 minute o conversaţie cu bolnavul respectiv.

Se controlează eventualele zone de suprapresiune sau zonele în care pasta este insuficientă, se fac retuşurile necesare (îndepărtare sau adăugare de pastă) şi se repetă conversaţia.

Proteza inferioară este trimisă în laborator pentru terminare şi numai după aceasta se trece la completarea protezei superioare. În locul Adhesealului se preferă pentru amprenta superioară o pastă mai fluidă (Esde).

Discuţia metodei. Această tehnică ar trebui rezervată numai pentru căptuşirea protezelor cu care bolnavul s-a obişnuit şi la care retenţia a început să fie nesatisfăcătoare, deoarece în cazurile cu atrofie marcată este deosebit de greu să realizezi proteze „cu toate garanţiile funcţionale", aşa cum menţionează autorul, numai pe baza unor amprente preliminare. Protezele confecţionate după metoda „integrală" pot fi considerate proteze tranzitorii, care după o perioadă de 2—3 luni necesită o nouă căptuşire.

Amprenta după metoda J. Schreinemakers

În lucrarea sa „Logica în proteza totală", Schreinemakers sintetizează extrem de elocvent relaţia care trebuie să existe între morfologia şi funcţionalitatea aparatului dentomaxilar şi concepţia care trebuie să stea la baza realizării unei proteze totale.

Amprentele preliminare se realizează cu ajutorul unor linguri imaginate de autor şi comercializate sub denumirea Clan Tray. Lingurile mandibulare sînt caracteristice în zona linguală, unde urmăresc linia de inserţie a milohioidianului, avînd în consecinţă, în regiunea distală linguală, un versant foarte scurt.

Scanned with OKEN Scanner

Alegerea lingurilor universale se face cu uşurinţă cu ajutorul unui compas special, care măsoară distanţa dintre tuberculii piriformi pentru lingurile inferioare (fig. 26) sau dintre tuberozităţile maxilare.

Pentru amprentele preliminare, autorul are o preferinţă pentru alginat, care ar avea dubla calitate de a nu deforma ţesuturile suprafeţei de sprijin şi în acelaşi timp de a împinge funcţional periferia cîmpului protetic.

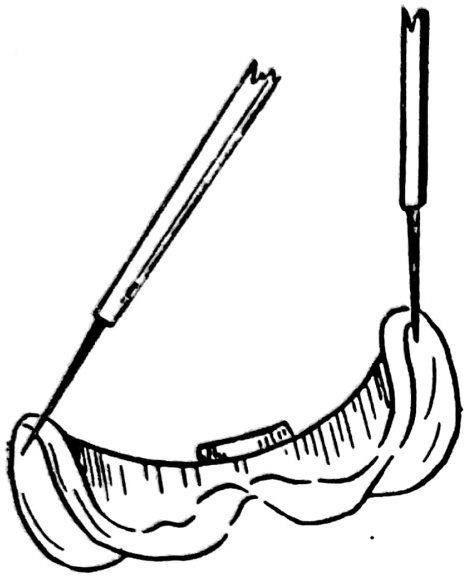

Fig. II.26. — Alegerea lingurii universale inferioare (după Schreinemakers).

Mişcările funcţionale recomandate pentru amprenta maxilară sînt : deschiderea largă a gurii şi coborîrea buzei superioare ; pentru amprenta mandibulară se recomandă modelarea manuală a periferiei vestibulare şi mişcări de protracţie şi de balansare ale limbii în dreapta şi stînga.

Neapărat, lingura universală inferioară nu trebuie să jeneze contracţia milohioidianului şi genioglosului, deoarece cheia delimitării lingurii individuale mandibulare este legată de zona linguală centrală (1,5 cm de o parte şi alta a liniei mediane).

Delimitarea lingurii individuale inferioare se face avîndu-se ca principiu faptul că, în general, limita linguală a lingurii este paralelă cu muchia crestei edentate.

Delimitarea lingurii individuale începe prin însemnarea pe amprenta preliminară a zonei linguale centrale aşa cum a ieşit din amprentarea cu alginat şi cu ajutorul unei linguri universale care nu a jenat contracţia genioglosului. Pornind de la limitele distale ale acestei zone se trasează o linie paralelă cu muchia crestei. Limita vestibulară se trasează mai scurtă cu 1 mm decît a rezultat din amprenta preliminară (fig. 27).

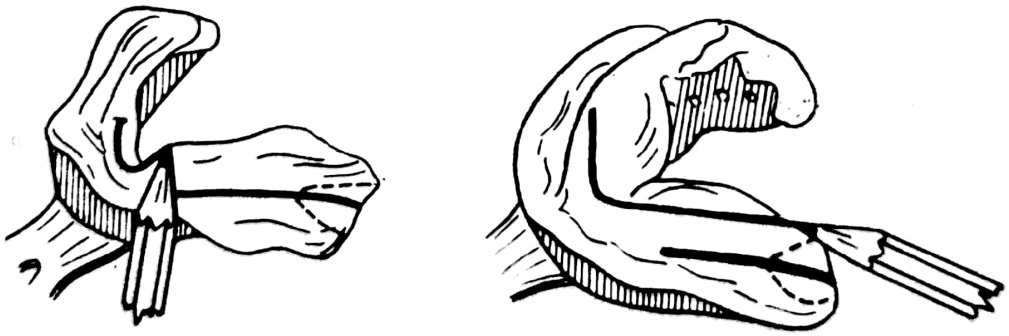

Fig. II.27. — Delimitarea lingurii individuale inferioare (după Schreinemakers).

După turnarea modelului preliminar şi confecţionarea lingurii, conform limitelor trasate pe amprentă, se îngroaşă lingura în regiunea linguală centrală (aproximativ 3 mm în zona mediană). Această îngroşare are scopul să asigure o cît mai bună etanşeitate a protezei în această

Scanned with OKEN Scanner

regiune şi pentru ca forţele exercitate de genioglos să se dispereseze pe o suprafaţă cît mai mare şi astfel să înlăture posibilitatea apariţiei unor decubite.

Modelul preliminar superior este gravat în zona distală (şanţ de 2 mm lărgime şi adîncime), pentru ca lingura individuală prevăzută cu o nervură corespunzătoare acestui şanţ să contribuie la o mai bună etanşeizare a protezei.

Lingurile individuale sînt prevăzute cu borduri de ocluzie care necesită o determinare prealabilă a unei dimensiuni verticale şi ocluzii centrice corecte.

Amprenta definitivă inferioară. Se controlează prin palpare, dacă marginea linguală nu depăşeşte linia milohioidiană şi prin inspecţie dacă în zona linguală centrală lingura are contact cu planşeul şi în repaus şi în mişcarea de protracţie a limbii. În general, se urmăreşte ca versantele linguale ale lingurii să fie simetrice. Se controlează apoi dacă lingura are succiune.

Amprenta definitivă se realizează cu Permlastic regular. Lingura superioară prevăzută cu bordură de ocluzie, dar fără material de amprentare, este şi ea introdusă în gură. Bolnavul este invitat să închidă gura şi dacă ocluzia este corectă este rugat să strîngă moderat şi să ţuguie buzele; în al doilea timp, deschide gura (medicul menţine amprenta) şi face mişcări de protracţie a limbii. Se scoate amprenta din gură, se retuşează eventualele zone de suprapresiune şi se acoperă din nou întreaga suprafaţă a amprentei cu Permlastic light bodied, repetîndu-se mişcările descrise.

Amprenta definitivă superioară. Amprenta inferioară este lăsată în gură şi lingura superioară este acoperită cu Permlastic light bodied. Bolnavul este invitat să strîngă moderat (se controlează ocluzia) şi să ţuguie buzele. Se controlează, şi, dacă este cazul, se adaugă un al doilea strat de Permlastic light bodied.

Discuţia metodei. Tehnica Schreinemakers se bazează pe cîteva principii care trebuie subliniate:

— delimitarea lingurilor ţine seama de morfologia şi funcţionalitatea muşchilor mobilizatori ai mandibulei şi de muşchii orofaciali;

— menţinerea protezei mandibulare se bazează, în primul rînd, pe succiune;

— imposibilitatea exercitării unor presiuni „selective" asupra suprafeţei de sprijin a cîmpului protetic, fără a se deforma nefuncţional mucoasa care acoperă această suprafaţă.

Cu toate meritele metodei, trebuie menţionate şi o serie de neajunsuri:

— aplicarea metodelor de amprentare cu gura închisă în toate cazurile, aşa cum s-a arătat în capitolul anterior, atrage o serie de neplăceri;

— executarea mişcării de protracţie maximă a limbii în toate cazurile, fără a ţine seama de poziţia de repaus a limbii, va duce de foarte multe ori la modelarea unui versant lingual al amprentei scurt şi deci la o lipsă de succiune a protezei mandibulare în repaus. Este bine cunoscut faptul că dacă o proteză mandibulară nu are nici în repaus o bună stabilitate şi menţinere, cu atît mai puţin va avea în timpul funcţionării;

Scanned with OKEN Scanner

— ideea de a îngroşa zona linguală centrală a lingurii mandibulare, utilă pentru o cît mai bună menţinere a protezei, considerăm că nu este bine să se facă arbitrar de 3 mm, ci prin tatonare, cu materiale termoplastice de tip Stents ;

— supraaprecierea rolului materialului de amprentare, fie el alginat sau elastomer de sinteză, nu face altceva decît să îndepărteze pe medic de la obiectivul esenţial ; adaptarea lingurii pînă la limita de reflexie a mucoasei ;

— delimitarea lingurii individuale numai pe datele furnizate de amprenta preliminară, poate duce la bune rezultate numai în cazurile cu retentivităţi anatomice bine exprimate şi cu limită de reflexie a mucoasei foarte netă. În toate celelalte cazuri, experienţa demonstrează că este necesară o foarte strînsă şi repetată confruntare a lingurii individuale cu cîmpul protetic, chiar dacă s-a făcut o minuţioasă delimitare a lingurii pe amprenta preliminară sau pe model.

Cu toate aceste reţineri, apreciem la adevărata ei valoare tehnica Schreinemakers, deoarece, în foarte largă măsură, aprecierile autorului se bazează pe date morfologice esenţiale.

Tehnica Lejoyeux

Autorul recomandă ca amprentarea să decurgă în cinci etape distincte : încercarea şi adaptarea lingurii ; verificarea lungimii marginilor şi eliberarea tuturor organelor periferice ; amprentarea suprafeţei de sprijin ; restaurarea statică ; restaurarea fonaţiei.

Lingurile individuale sînt prevăzute cu valuri de ocluzie şi deci trebuie înregistrată în prealabil o dimensiune verticală corectă şi relaţia centrică.

Pentru maxilar, amprentarea decurge în patru timpi.

Timpul I. Se verifică exactitatea marginilor şi se etanşeizează lingura. În acest scop se aplică pe marginile lingurii pasta de eugenat de zinc şi se fac următoarele mişcări : gura larg deschisă ; balansarea mandibulei ; suflat, fluierat, sugere ; surîs, rîs.

Se controlează eventualele zone de supraextensie, care se retuşează.

Timpul II. Se amprentează suprafaţa de sprijin. Se aplică pe toată suprafaţa lingurii pastă de eugenat de zinc şi bolnavul închide întîi gura, după care repetă testele precedente.

Timpul III. Rezolvă problemele estetice şi dinamice. În primul rînd se îndepărtează pasta de eugenat de zinc de pe marginile şi feţele anterioare ale lingurii şi se aplică un strat corespunzător de material bucoplastic (Carmenyl, Adheseal etc.).

Printr-un masaj al buzei superioare şi al obrajilor se caută restabilirea aspectului estetic al bolnavului, după care se repetă mişcările anterioare, insistîndu-se asupra balansării mandibulei.

Timpul IV. Bolnavul este invitat să citească un text ales sau se duce o conversaţie plăcută, căutîndu-se să se obţină o relaxare totală, care să meargă pînă la un rîs spontan.

Pentru mandibulă, se modelează valul de ocluzie în regiunea frontală şi a premolarilor, pentru a nu jena contracţia orbicularului şi a modio-

Scanned with OKEN Scanner

lusului. În acest scop, se utilizează diferite teste fonetice, după care se aplică testele Herbst pentru verificarea lingurii individuale.

Cu ajutorul materialelor termoplastice de tip Kerr, se caută extinderea lingurii în zonele vestibulară anterioară, vestibulară posterioară (punga Fish), zona sublinguală şi în zona milohioidiană şi retromolară. Amprentarea cîmpului protetic mandibular decurge tot în patru timpi.

Timpul I. Verificarea exactităţii marginilor se face la fel ca la maxilar, cu pastă de eugenat de zinc şi cu următoarele mişcări : gura larg deschisă ; înghiţirea salivei ; umezirea buzei ; gura închisă pînă la întărirea pastei.

Timpul II. Pentru amprentarea suprafeţei de sprijin se fac aceleaşi mişcări, însă la urmă, pînă la întărirea pastei, vîrful limbii se odihneşte pe valul de ocluzie.

Timpul III. Pentru problemele estetice şi dinamice se reduc marginile amprentei cu 1,5 mm şi se aplică materiale bucoplastice, făcîndu-se masaje ale obrajilor şi buzei inferioare, după care bolnavul face următoarele mişcări : deschiderea medie şi apoi largă a gurii ; vîrful limbii în regiunea retroincisivă superioară ; deglutiţii repetate ; umezirea buzei ; sugere şi fluierat.

Timpul IV. Problemele fonetice se rezolvă prin teste fonetice adecvate.

Discuţia metodei. Mult înrudită cu tehnica Herbst, de la care a preluat testele de verificare a lingurii mandibulare şi materialul bucoplastic (Adheseal) pentru perfectarea închiderii marginale, tehnice Lejoyeux este o metodă de amprentare mucodinamică, în care se combină metodele de amprentare cu gura închisă cu cele de amprentare cu gura deschisă şi chiar cu cele fonetice. Metoda, avînd un pronunţat caracter analitic, permite realizarea unor rezultate funcţionale bune. Merită a fi subliniată contribuţia autorului în modelarea valului de ocluzie inferior, în raport cu morfologia şi funcţionalitatea orbicularului şi a modiolusului. Dacă la acestea se mai adaugă şi plasarea judicioasă a valului în raport cu poziţia limbii, se obţin date extrem de preţioase pentru montarea dinţilor inferiori în poziţia cea mai avantajoasă pentru stabilitatea protezei.

Amprenta de deglutiţie Hromatka

Prin tehnica sa, Hromatka urmăreşte obţinerea unei proteze mandibulare extinse, în special în zona linguală (fig. 28). În acest fel, proteza va avea o bază mai largă, care permite musculaturii un sprijin mai bun pentru a-i asigura stabilitatea şi menţinerea.

Nu în toate cazurile se poate realiza o proteză după această tehnică. Pentru a ne putea decide, pacientul, cu gura uşor deschisă, trebuie să ducă vîrful limbii către faţa palatinală a dinţilor frontali superiori (proteza superioară trebuie să fie confecţionată în prealabil). Dacă în această poziţie a limbii apare un şanţ între creastă şi limbă, este posibil să se realizeze o proteză extinsă. Dacă însă glandele sublinguale se ridică peste nivelul crestelor, nu se poate realiza o amprentă de deglutiţie.

Amprenta preliminară se realizează cu o lingură universală, ca trebuie să cuprindă neapărat tuberculul piriform. Pentru verificarea acestei linguri, bolnavul închide gura pînă cînd creasta edentată superioară atinge degetele operatorului şi face mişcări de deglutiţie şi de umezire a roşului

Scanned with OKEN Scanner

buzei. Dacă în timpul acestor mişcări, bolnavul simte marginile lingurii, ele trebuie scurtate. Pentru perfectarea adaptării lingurii universale se aplică sublingual un rulou de ceară. La bolnavii cu planşeul bucal situat jos, care au creste înalte şi lingura universală a putut fi adaptată bine, autorul recomandă renunţarea la lingura individuală.

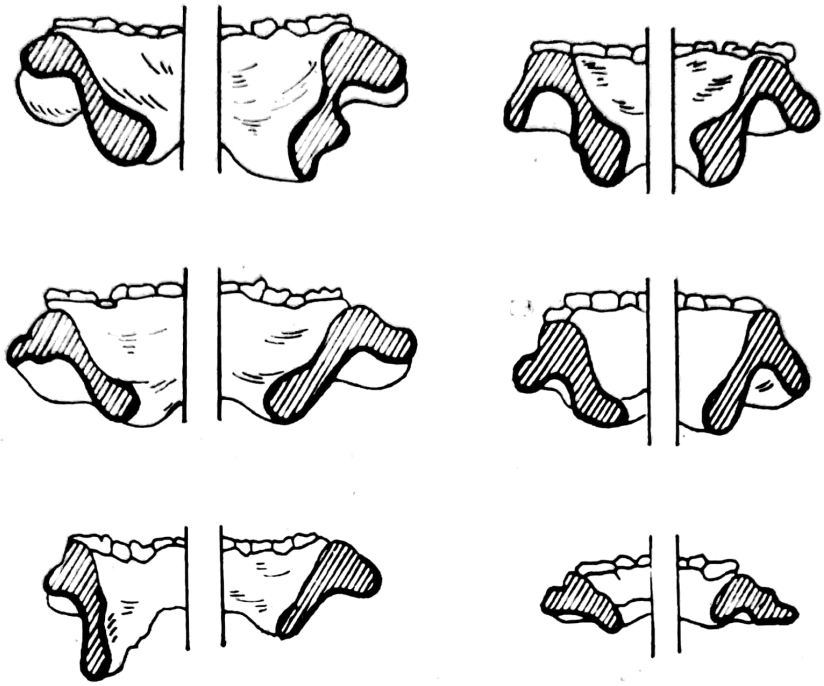

Fig. II.28. — Diferite posibilităţi de extindere sublinguală (după Hromatka).

Adaptarea lingurii individuale se face urmărind ca la mişcarea moderată a buzelor, obrajilor, precum şi la deschiderea gurii, lingura să nu fie mobilizată.

În timpul amprentării, capul bolnavului trebuie să fie vertical sau uşor aplecat înainte, pentru ca limba să nu cadă spre faringe şi să îngusteze spaţiul posterior.

Se umple lingura în exces cu gips, care trebuie să fie preparat subţire, şi se aplică pe cîmpul protetic în momentul în care nu mai curge din lingură. Bolnavul închide gura pînă cînd degetele care ţin lingura vin în contact cu maxilarul superior şi execută 2—3 deglutiţii, după care limba umezeşte buza inferioară cu o mişcare de la dreapta spre stînga.

Determinarea exactă a bazei protezei va fi făcută cu ajutorul bazei şabloanelor de ocluzie, care vor trebui să umple complet fundurile de sac ale modelului.

Marginile vestibulare ale şablonului inferior vor fi reduse pînă cînd acesta nu va mai fi mobilizat la mişcări uşoare ale buzelor şi obrajilor (executate de medic). În a doua etapă, se face mişcarea de deschidere a gurii şi mişcări moderate ale limbii.

Marginile şablonului astfel adaptat vor fi însemnate cu un creion pe modelul definitiv.

Scanned with OKEN Scanner

La modelarea machetei se va urmări ca versantul lingual să coboare aproape vertical în prelungirea feţelor orale ale dinţilor, pînă atinge planşeul, după care, în unghi de aproape 90° cu planul orizontal, se insinuează între faţa verticală a limbii şi planşeu.

În regiunea labială, proteza va fi concavă, pentru a menaja un spaţiu corespunzător orbicularului buzei inferioare.

Discuţia metodei. Protezele de extensiune Hromatka sînt indicate, aşa cum remarcă şi autorul, numai în cazuri favorabile de cîmp protetic mandibular. Din păcate, însă, peste 80% din cazurile care se prezintă pentru protezare, sînt nefavorabile. Chiar şi în aceste cazuri, însă, trebuie să existe tendinţa de a utiliza spaţiul lingual din dreptul premolarilor, deoarece aici există cele mai favorabile condiţii anatomice care permit o uşoară lărgire a bazei protezei.

Tehnica Marmor şi Herbertson

Se inspiră foarte mult din tehnica Hromatka, cu singura deosebire că recurge la alte amănunte de tehnică.

Amprenta preliminară, realizată cu paste termoplastice este transformată în lingură individuală prin desprinderea ei din lingura universală. Prin încălziri succesive, această amprentă-lingură este modelată marginal.

Pe faţa superioară a amprentei se aplică un val de ocluzie din Stents, care va fi modelat pe feţele lui laterale prin mişcări ale buzelor, obrajilor şi limbii. Se realizează în acest fel ceea ce autorii denumesc „un val de ocluzie funcţional".

După realizarea acestui val de ocluzie se trece la finisarea modelării marginale a amprentei.

Se ramoleşte zona marginală linguală de o singură parte, începînd de la linia mediană pînă în porţiunea distală, şi bolnavul face cu gura închisă cîteva mişcări de deglutiţie. Se repetă operaţia de partea cealaltă. Cînd porţiunea distală este foarte subţiată, se ramoleşte din nou această zonă şi se repetă mişcările de deglutiţie.

Finisarea modelării regiunii vestibulare se face tot prin mişcări de deglutiţie.

Amprenta finală se realizează cu această lingură, minuţios adaptată funcţional şi cu un tiocauciuc sau pastă siliconată. Pentru a îndepărta pericolul presiunii hidraulice exercitate de aceste paste siliconate „lingura" este perforată în şase sau opt locuri de-a lungul crestei.

În această fază, mişcările funcţionale sînt mai variate. În primul rînd, bolnavul umezeşte uşor buza inferioară, după care operatorul face uşoare rotaţii ale nodulului comisural.

În ultima fază, bolnavul face cu gura închisă 3—4 mişcări de deglutiţie la interval de 15 secunde, după care materialul este lăsat să facă priză.

Discuţia metodei. Întreaga metodă se bazează pe excelenta proprietate pe care o au materialele termoplastice de tip Stents, care permit o repetată modelare şi un control perfect al rezultatelor obţinute.

Este de remarcat faptul că autorii îmbină armonios avantajele amprentelor cu gura deschisă cu ale amprentelor cu gura închisă.

Scanned with OKEN Scanner

Spre deosebire de tehnica Hromatka, prin realizarea „şablonului de ocluzie funcţional", Marmor şi Herbertson permit bolnavului să facă o mişcare de deglutiţie normală, care, fără îndoială, se reflectă în modelarea marginală a amprentei.

Tehnica Shanahan

Recomandă atît amprentele mucostatice, cît şi pe cele mucodinamice, în funcţie de analiza a trei factori:

— poziţia limbii la deschiderea gurii;
— starea crestei şi a ţesuturilor înconjurătoare;
— prezenţa sau absenţa spaţiilor sublinguale.

Cînd creasta este mult atrofiată, nu sînt indicate amprentele mucostatice.

Poziţia limbii. Dacă limba are o poziţie anterioară şi se sprijină pe vîrful crestei cînd bolnavul deschide gura, este o situaţie favorabilă, deoarece se obţine o excelentă închidere marginală.

Dacă limba se retrage cînd bolnavul deschide gura, numai prin exerciţii de gimnastică ale limbii se va putea obţine o închidere marginală satisfăcătoare.

Starea crestei şi a ţesuturilor. Datorită iritaţiilor provocate de o proteză rău concepută, mucoasa care acoperă cîmpul protetic este iritată, hiperplaziată, osul putînd suferi un proces de resorbţie. Înaintea amprentării pentru construcţia unei noi proteze este absolut necesar ca bolnavul să nu poarte un timp protezele vechi sau acestea să fie remediate ocluzal sau căptuşite cu un material adecvat, ca să permită ţesuturilor să revină la starea normală.

Spaţiile linguale sînt analizate pentru a decide eventuala extensiune a protezei (spaţiul sublingual anterior, lateral şi nişa linguală retromolară).

Amprenta preliminară se realizează cu o lingură universală care să cuprindă nişa linguală retromolară, să depăşească creasta milohioidiană, dar să nu jeneze contracţia muşchiului genioglos. Acestei linguri i se adaugă marginal ceară bucoplastică (Surgident, Periphery Wax), care este modelată în gură prin mişcări de sugere şi deglutiţie. Ca material se foloseşte alginatul de consistenţă fluidă.

Lingura individuală se confecţionează din acrilat şi este prevăzută cu un val de ocluzie tot de acrilat, care trebuie adaptat la suprafaţa ocluzală a protezei superioare confecţionate anterior. Ca material de amprentare finală este folosit Hidro-Cast. Se ia o primă amprentă care se lasă pe cîmpul protetic 3—4 minute, după care bolnavul face mişcări de sugere şi de deglutiţie şi după 10 minute se scoate amprenta din gură şi se controlează.

Se scurtează lingura, dacă este cazul, şi se readaugă Hidro-Cast, se îndepărtează excesul de material cu un cuţit ascuţit şi bolnavul poartă această amprentă 48 de ore. După trecerea acestui interval de timp se retuşează eventualele zone dureroase şi se pensulează suprafaţa mucozală a amprentei cu un lac special, restituindu-se bolnavului pentru a o purta încă 6—12 ore.

Scanned with OKEN Scanner

Discuția metodei. Prin lipsa indicațiilor privind adaptarea lingurii individuale se demonstrează că reușita amprentării este lăsată numai în seama excelentelor proprietăți pe care le are materialul Hidro-Cast, indicat, în primul rînd, pentru amprentarea cu proteze care trebuie rebazate. De altfel, întreaga tehnică Shanahan pornește de la această idee, folosind în locul vechilor proteze, linguri individuale cu valuri de ocluzie din acrilat. Așa cum am arătat, însă, nici un material de amprentare nu poate suplini corecta adaptare a lingurii individuale.

Tehnica Boucher

Recomandă numai amprenta cu gura deschisă, deoarece, cu toate precauțiile luate, amprentele cu gura închisă sub presiune masticatoare deplasează și deformează țesuturile.

Amprenta preliminară mandibulară. Se utilizează o lingură universală mai largă cu 5 mm și Stents negru, urmărindu-se obținerea unei amprente preliminare supraextinse, care să reliefeze toate reperele anatomice. După amprentarea suprafeței de sprijin, amprenta bine răcită este desprinsă de lingură și întărită cu sîrmă. Se studiază reperele anatomice și, cu gura semideschisă limba ușor ridicată, se transpune pe amprentă distanța de la mijlocul crestei la linia de reflexie a mucoasei.

Marginile linguale, labiale și bucale sînt scurtate apoi cu 2 mm față de linia de reflexie a mucoasei.

Prin adăugarea de Kerr roșu sînt tatonate funcțional zonele de extensiune a protezei; în orice caz nu se vor depăși linia oblică externă și porțiunea ecuatorială a liniei oblice interne. Pentru modelare se folosesc mișcări active și pasive:

— pentru regiunea vestibulară molară, bolnavul suge degetul operatorului, deget așezat în dreptul premolarilor;

— zona ligamentului alveolobucal se modelează prin tracțiuni ale obrazului și buzei în afară, înainte și înapoi;

— pentru marginea labială se ridică ușor buza inferioară și se mișcă într-o parte și în cealaltă;

— pentru zona lingual anterioară, limba este împinsă spre palat;

— pentru zona lingual molară, limba este proiectată anterior;

— pentru zona lingual distală, limba este proiectată cît mai mult anterior;

— pentru regiunea tuberculului piriform, bolnavul deschide gura larg, împinge limba anterior și apoi închide gura, operatorul opunîndu-se acestei mișcări, pentru a se contracta cît mai mult mușchii ridicători și în special maseterul, care va forma o scobitură la unghiul distovestibular al marginii vestibulare a tuberculului piriform.

Lingura individuală se confecționează din acrilat, la distanță de zonele care nu trebuie presate, fiind prevăzute cu mîner și butoane de presiune (în punctul cel mai decliv al crestei).

Marginile lingurii trebuie să aibă o grosime de cel puțin 3 mm și chiar mai groasă lingual, iar mînerul trebuie plasat în poziția pe care o vor avea viitorii dinți frontali.

Scanned with OKEN Scanner

Amprenta finală se ia cu pastă de eugenat de zinc.

Gura fiind numai pe jumătate deschisă, lingura se aplică întîi posterior. După 15 secunde, bolnavul face cîteva mişcări de deglutiţie şi 15 secunde suge degetul operatorului. Deschide larg gura şi o ţine aşa 15 secunde, după care atinge cu vîrful limbii buza superioară şi stă în această poziţie 15 secunde.

Amprenta este controlată şi toate zonele unde lingura apare sînt retuşate cu o freză, după care pasta de eugenat de zinc este îndepărtată, cu excepţia marginii vestibulare bucale anterioare şi zonei tuberculului piriform. Se acoperă întreaga suprafaţă a lingurii cu o nouă cantitate de pastă şi se repetă amprentarea cu respectarea mişcărilor descrise.

Amprenta preliminară maxilară, se realizează tot cu materialele termoplastice. După o primă amprentare, se desprinde amprenta de lingură, se scurtează marginile cu 2 mm sub linia de reflexie a mucoasei şi se subţiază pentru a nu avea o grosime mai mare de 2 mm. Distal, amprenta trebuie să depăşească cu 2 mm linia „Ah". Pentru o închidere mai etanşă se mai adaugă un strat de Kerr verde, cam de 4 mm lăţime. Pentru amprenta finală, se foloseşte tot pasta de eugenat de zinc.

Discuţia metodei. Ca majoritatea autorilor, Boucher acorda prea puţină atenţie amprentei maxilare. Lipsa unor indicaţii privind adaptarea lingurii individuale este suplinită de o minuţioasă adaptare marginală a amprentei preliminare. Combinarea mişcărilor active cu cele pasive este justificată de întrebuinţarea materialelor de tip Stents şi este practicată numai la amprentarea preliminară; pentru amprentarea finală se folosesc numai mişcări funcţionale făcute de bolnav.

Tehnica Herbst

Fr. Herbst, a avut primul ideea de a folosi pentru amprentare un material ceros, care să rămînă plastic atîta timp cît medicul doreşte. Un astfel de material permite o înregistrare extrem de amplă a tuturor mişcărilor periferiei cîmpului protetic.

Încă din faza de amprentare preliminară, care nu are nimic deosebit, se urmăreşte să nu se deformeze ţesuturile moi care acoperă crestele edentate.

Lingurile individuale, confecţionate din plăci de bază speciale, sînt intim adaptate pe model pînă la limita de reflexie a mucoasei însemnată de medic.

Controlul adaptării lingurilor individuale în cavitatea bucală se face în raport cu diferite mişcări funcţionale schematizate în 6 mişcări — test pentru mandibulă şi 4 mişcări-test pentru maxilar.

Mişcările-test şi zonele lor de acţiune pentru mandibulă sînt următoarele (fig. 29):

— deschiderea largă a gurii, dacă lingura se deplasează, se reduce în regiunea vestibulară distal (maseterină) (a);

— umezirea buzelor; la nevoie, se reduce lingura la nivelul pungii sublinguale posterioare (b);

Scanned with OKEN Scanner

— aplicarea alternativă a vîrfului limbii pe mucoasa jugală înapoia comisurilor; lingura se reduce la nivelul glandelor sublinguale (c);

— vîrful limbii caută să atingă vîrful nasului; dacă este cazul, lingura se reduce la zona frenului lingual (d);

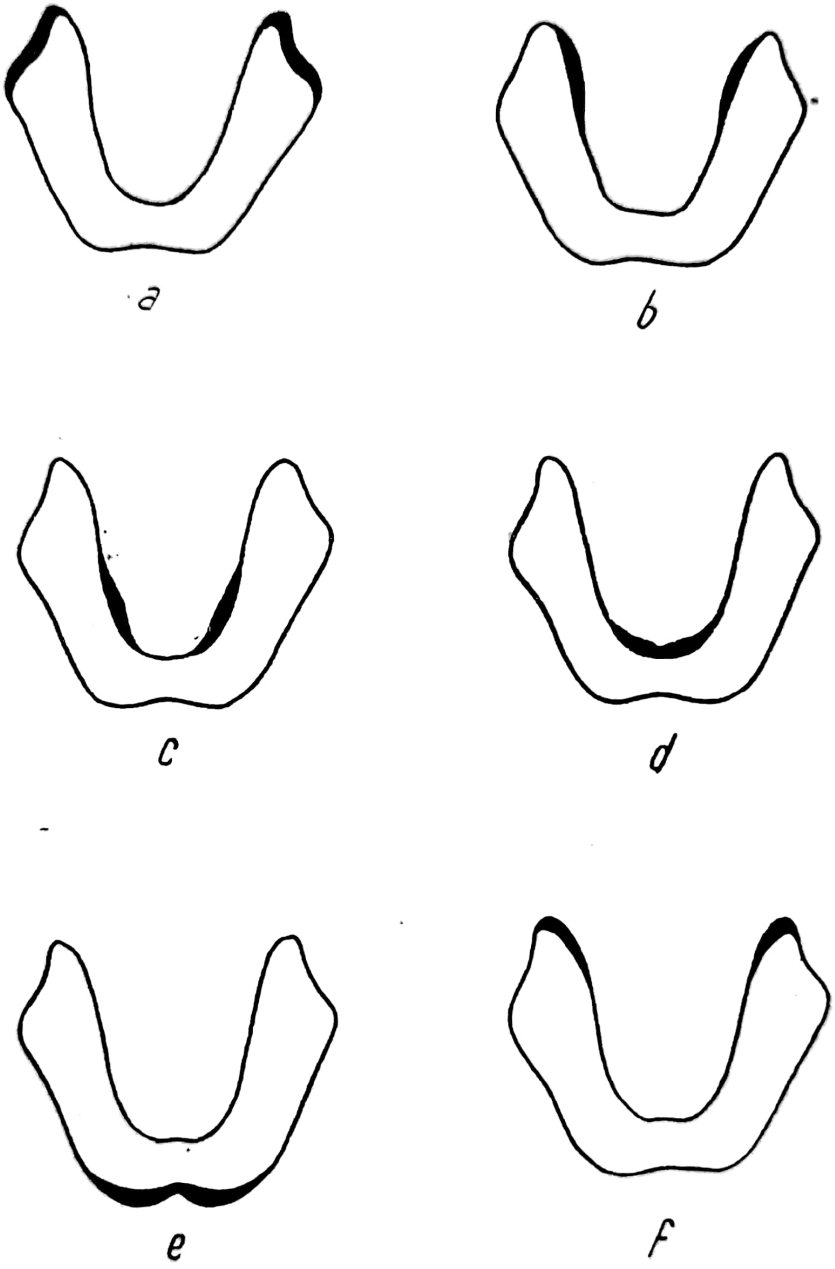

Fig. II.29. — Schema adaptării lingurii individuale mandibulare (după Herbst).

— se mimează fluieratul, se suge mînerul unui instrument; deplasarea lingurii poate fi cauzată de zona labială incisivo-canină (e);

— deglutiția are valoare numai în timpul amprentării, ca mișcare pentru modelarea marginală (f).

Scanned with OKEN Scanner

Mişcările-test pentru maxilar sînt (fig. 30):

— deschiderea lentă a gurii pînă la maximum; dacă lingura cade, se retuşează zona vestibulară din dreptul celui de al doilea molar, pînă la tuberozitate (fig. 30 a,b,);

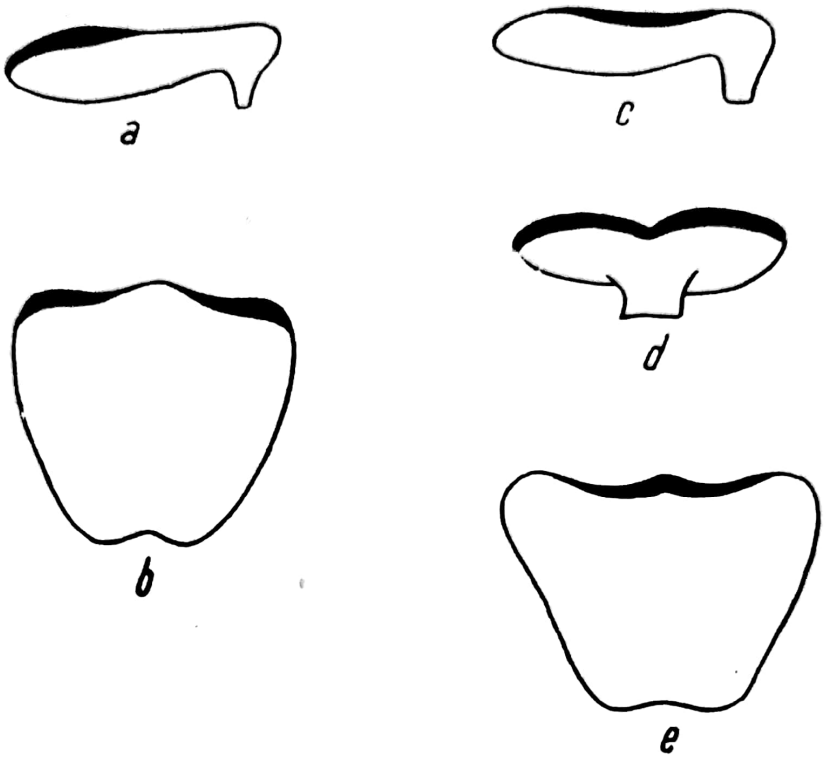

Fig. II.30. — Schema adaptării lingurii individuale maxilare (după Herbst).

— se mimează un surîs forţat, cu intenţia de a trage comisurile înapoi; dacă este nevoie, se retuşează marginea lingurii în regiunea molarului prim şi a premolarilor (fig. 30 c);

— se mimează fluieratul, sugerea, iar retuşurile se fac în zona incisivo-canină (fig. 30 d);

— bolnavul tuşeşte; dacă lingura cade, se retuşează la nivelul liniei Ah (fig. 30 e).

Autorul recomandă ca aceste teste să fie executate în ordinea descrisă, lent şi de repetate ori.

Înainte de a se trece la amprentarea propriu-zisă, se perfectează adaptarea marginală a lingurilor individuale.

Pentru lingura mandibulară se adaugă un rulou semilunar de Subrofix (material asemănător cu Adheseal, dar cu punct de ramolire mai ridicat) în regiunea frenului lingual pe o distanţă de 4—5 cm şi cu o grosime de aproximativ 8 mm. Pentru modelarea acestui rulou, bolnavul face mişcarea de protracţie a limbii anterior, la dreapta şi la stînga.

Pentru lingura maxilară, Subrofixul se adaugă în regiunea închiderii posterioare, pe faţa mucozală a lingurii şi pe o lărgime de aproximativ 4 mm.

Amprenta definitivă se ia cu Adheseal 15 verde şi roşu.

Adheseal-ul verde are o plasticitate mai redusă şi se aplică pe lingură cu o pensulă în regiunile în care se speră la o extensiune funcţională, repetîndu-se testele menţionate. După aceasta, se acoperă întreaga suprafaţă a lingurii cu Adheseal roşu, se aplică în gură şi se menţine aproximativ 30 de secunde, pînă cînd se obţine plasticitatea maximă, după care se reiau testele. O atenţie deosebită trebuie acordată răcirii perfecte a amprentei înainte de a fi scoasă din gură, pentru a elimina orice posibilitate de deformare.

La controlul amprentei, dacă se constată că lingura presează în anumite zone, va fi retuşată sau dacă Adheseal-ul este nemodelat, se adaugă material şi se reintroduce în gură.

Discuţia metodei. Tehnica Herbst are două mari calităţi : în primul rînd că sintetizează magistral mişcările funcţionale cheie care determină modelarea periferiei amprentei ; în al doilea rînd, datorită calităţii materialului Adheseal, (buco-plastic) practic, nu există amprentă rebut.

Spre deosebire de alte materiale care redau cu maximum de fidelitate toate anfractuozităţile cîmpului protetic, Adheseal omite micile asperităţi, conferind suprafeţei mucozale a protezei o netezime şi un luciu care, pe lîngă că favorizează apariţia fenomenului de succiune şi adeziune, asigură o senzaţie mare de confort.

Metoda Ex3N Gold (Tracksdorf)

Se caracterizează, ca şi metodele Herbst şi Devin, prin faptul că utilizează materiale bucoplastice (plastice la temperatura cavităţii bucale).

Pentru amprenta preliminară se utilizează linguri universale speciale de metal şi un material de amprentare albastru, denumit H.M. termoplastic la temperatura de 35—37°.

Pentru amprenta definitivă, care se realizează cu „gura deschisă", se folosesc plăci de bază speciale, groase de 3 mm şi o substanţă de amprentare galbenă.

Amprenta mandibulară. Lingura individuală trebuie să fie mai scurtă cu 2 mm decît linia de reflexie a mucoasei, ea avînd numai rolul de a putea menţine materialul de amprentare în cavitatea bucală. Pentru mai multă siguranţă, lingura din placă de bază se întăreşte cu o sîrmă îngropată în material de-a lungul crestei.

Adaptarea lingurii individuale se controlează prin 5 teste, care se vor folosi şi pentru modelarea marginală (fig. 31) :

— deschiderea şi închiderea gurii, pentru regiunea vestibulară distală (maseterină) (fig. 31 a);

— umezirea roşului buzei inferioare şi superioare şi deglutiţia pentru zona linguală posterioară (fig. 31 b);

— aplicarea vîrfului limbii pe mucoasa obrazului imediat înapoia comisurilor, pentru regiunea glandei sublinguale (fig. 31 c);

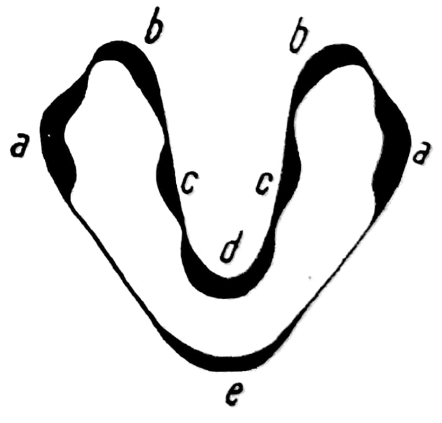

Fig. 11.31. — Schema adaptării lingurii individuale mandibulare după tehnica Ex3N Gold.

— încercarea de a atinge vîrful nasului cu limba, pentru regiunea frenului lingual (fig. 31 d);

— mimarea fluieratului sau sugerea mînerului unei oglinzi pentru zona vestibulară labială de la un canin la celălalt (fig. 31 e).

Toate mişcările se fac cu blîndeţe, deoarece altfel se reduce posibilitatea de extensiune funcţională a protezei. Dacă lingura se mobilizează la unul din teste, reducerea se va face conform schemei descrise.

După adaptarea şi controlul lingurii individuale se aplică pe suprafaţa acesteia, cu ajutorul unei pensule, un strat uniform de Ex3N galben în grosime de 3—4 mm. În trei zone, stratul de material trebuie să fie mai gros : în regiunea frenului lingual ; în regiunea linguală laterală ; în toată regiunea marginală externă.

Lingura şi materialul de amprentare se răcesc bine înainte de a fi introduse în gură. După aplicarea pe cîmpul protetic, lingura este menţinută fără presiune timp de 1 minut, pentru ca materialul de amprentă să devină plastic, după care se fac mişcările-test. Fiecare test se repetă timp de 1—2 minute. După terminarea testelor se răceşte bine amprenta (2—3 minute), se scoate, se controlează şi se retuşează :

— în zonele în care apare marginea lingurii, aceasta se retuşează cu o freză mare şi se replică Ex3N galben ;

— în zonele unde materialul are încreţituri, ceea ce trădează o lipsă de modelare din cauză că materialul a fost în cantitate mică, se adaugă Ex3N galben.

După retuşuri se repetă testele, se răceşte bine şi se toarnă modelul imediat.

Amprenta maxilară se realizează după aceeaşi tehnică, cu singura deosebire că există numai două teste :

— deschiderea şi închiderea gurii ;

— mişcări de mimică, sugere şi deglutiţie.

Discuţia metodei. Materialul de amprentare are excelente calităţi bucoplastice, însă, deoarece lingura este mai scurtă decît linia de reflexie a mucoasei, există pericolul ca în momentul scoaterii amprentei din cavitatea bucală (cu toată răcirea), marginile să fie deformate.

Amprenta fiziologică completă Barone

Amprenta preliminară se realizează cu linguri universale perforate şi cu alginat. În primul rînd, lingura universală este completată marginal cu ceară bucoplastică şi este modelată la mişcări de închidere şi de deschidere a gurii şi mişcări ale buzelor, obrajilor şi limbii. Pentru controlul lingurii universale mandibulare, se recomandă următoarele teste :

— dacă lingura se mişcă la protruzia limbii, se scurtează lingual distal la nivelul nişei linguale retromolare ;

— dacă lingura este mobilizată la mişcarea de umezirea comisurilor, se scurtează în regiunea linguală corespunzătoare molarilor ;

— dacă lingura se ridică atunci cînd limba este ridicată în sus, se scurtează în regiunea linguală anterioară ;

— dacă, în repaus, se ridică anterior, porţiunea labială este prea lungă ;

Scanned with OKEN Scanner

— dacă lingura se ridică în repaus dinspre posterior, porţiunea vestibulară laterală este prea lungă ;

— dacă lingura se ridică în repaus în întregime, atît porţiunea labială cît şi cea vestibulară laterală sînt prea lungi ;

— dacă lingura se ridică în repaus dinspre posterior şi rotează, se scurtează în regiunea muşchiului maseter.

Adaptarea lingurii individuale. Aceste criterii sînt valabile şi pentru controlul adaptării lingurii individuale mandibulare.

Pentru perfectarea adaptării lingurii, se utilizează Kerr verde aplicat marginal.

Pentru maxilar, adăugarea de Kerr verde se face în ordinea următoare :

— vestibular lateral de o parte şi de alta ;

— labial (vestibular anterior) ;

— porţiunea posterioară palatinală.

După fiecare aplicare de Kerr, bolnavul închide şi deschide gura, balansează mandibula şi suge degetul medicului aplicat pe regiunea palatinală anterioară a lingurii.

Pentru lingura individuală mandibulară se recomandă următoarea ordine de remarginare cu Kerr :

— zonele bucale (vestibulare laterale) de o parte şi de alta ;

— zona labială ;

— zona linguală anterioară ;

— zona linguală laterală (molară) ;

— zona marginală distală şi spaţiul nişei retromolare.

După fiecare adăugire de Kerr, bolnavul mişcă limba de la o comisură la alta şi suge degetele operatorului.

Amprenta finală utilizează ca material tiocauciucurile şi pastele siliconate. Numai dacă limba are o tonicitate slabă se recomandă pasta de eugenat de zinc, care este mai uşor de modelat.

Pentru modelarea amprentei se fac aceleaşi mişcări ca în timpul modelării marginale cu Kerr.

Discuţia metodei. Este o metodă de lucru corectă, inspirată parţial după tehnica Herbst. Este de reţinut recomandarea utilizării unui material de amprentare mai fluid (pasta de eugenat de zinc), cînd limba are tonicitate slabă, întrucît utilizarea unor materiale mai vîscoase ar crea pericolul unor supraextensii linguale.

Tehnica Samuel

„Retenţia, stabilitatea, sprijinul, estetica şi conservarea crestei" sînt obiectivele majore ale amprentării în edentaţia totală.

Ţinînd seama de aceste obiective, autorul a căutat să precizeze o tehnică de amprentare raţională, lipsită de manevre complicate şi care, cu mici variaţii, să dea satisfacţie în toate cazurile.

Amprenta mandibulară. Lingura universală trebuie să fie suficient de lungă pentru a acoperi nişa linguală retromolară, să depăşească linia milohioidiană şi să fie suficient de largă pentru ca Stents-ul cu care se ia amprenta preliminară să aibă o grosime de 2—3 mm.

În mod intenţionat se realizează o amprentă preliminară supraextinsă, care, apoi, prin încălziri marginale succesive, este adaptată la mişcări funcţionale. Amprenta preliminară este radiată în toate zonele care trebuie despovărate sau care sînt retentive.

Lingura individuală confecţionată din acrilat va veni la distanţă de zonele care nu trebuie presate şi va fi prevăzută pe faţa mucozală cu două mici şuviţe de ceară paralele cu muchia crestei, cu scopul ca la presiunea din timpul amprentării, muchia crestei să nu fie cîtuşi de puţin presată. Mînerul lingurii trebuie să fie foarte scurt şi lat.

Adaptarea lingurii individuale se face întîi prin inspecţie, urmărindu-se :

— lingual, abia să atingă planşeul bucal ;
— să se extindă în nişa linguală retromilohioidiană ;
— să ocolească bridele şi frenurile.

După această adaptare se adaugă la periferia lingurii Kerr gri şi bolnavul face mişcări de protracţie a limbii şi de ducerea vîrfului ei într-un obraz şi apoi în celălalt.

Sublingual se adaugă un rulou de Kerr roşu, iar bolnavul face mişcarea de umezire a roşului buzelor.

Amprenta finală se realizează cu o pastă de eugenat de zinc, bolnavul repetînd mişcările anterioare. Periferia vestibulară este modelată de operator prin tracţiuni ale buzelor şi obrajilor.

Amprenta maxilară. Lingura universală trebuie să cuprindă uniform cîmpul protetic şi să permită ca materialul de amprentare (Kerr alb) să aibă o grosime de aproximativ 4 mm.

Delimitarea distală se face cînd bolnavul pronunţă fonema „Ah".

După amprentare, excesele de material se reduc cu ajutorul unui cuţit ascuţit, iar zonele care trebuie despovărate se radiază.

Lingura individuală se confecţionează din placă de bază întărită cu sîrmă şi perforată în centrul bolţii palatine.

Cu ajutorul Kerr-ului gri se realizează o adaptare marginală sub influenţa mişcărilor făcute de operator, precum şi de balansare a mandibulei. Kerr-ul se adaugă şi în zona distală pentru a asigura o mai bună etanşeizare.

Amprenta finală poate utiliza orice material care după priză este rigid (gips, pastă de eugenat de zinc). Mişcări active de deschidere-închidere, de balansare a mandibulei sînt asociate cu tracţiuni ale buzelor şi obrajilor.

Discuţia metodei. Se caută combinarea selectivă a avantajelor oferite de materialele termoplastice de tip Kerr corectate cu gips sau pastă de eugenat de zinc ; modelări active sînt asociate cu mişcări executate de operator.

Adaptarea lingurii individuale este lăsată numai pe seama materialelor termoplastice, ceea ce, în cazurile cu creste foarte resorbite, duce sigur la realizarea unor supraextensii nedorite.

Metoda cuprinde însă şi rezolvă toate problemele importante ale amprentării.

Scanned with OKEN Scanner

Tehnica Arthur George

Este interesantă mai ales prin observaţiile de ordin general pe care le face autorul şi care dovedesc o bogată experienţă clinică.

Autorul este de părere că orice material dă aceleaşi rezultate bune dacă este astfel manipulat încît să nu deformeze ţesuturile cîmpului protetic. O amprentă preliminară care a deformat ţesuturile va duce la confecţionarea unei linguri individuale, care nu va fi „cu nimic mai bună decît o lingură universală".

Amprenta preliminară se realizează cu linguri universale minuţios completate şi adaptate marginal cu ceară plastică la temperatura cavităţii bucale.

Lingura individuală, scurtată cu aproximativ 2 mm faţă de limita de reflexie a mucoasei, este completată marginal cu materiale termoplastice de tipul „*utility wax*", urmărindu-se să redea atît mobilitatea periferiei cîmpului protetic, cît şi lăţimea funcţională a fundului de sac.

În timpul amprentării se fac mişcări de închidere şi deschidere a gurii, balansări ale mandibulei pentru ca apofiza coronoidă şi muşchiul temporal să modeleze lăţimea fundului de sac la nivelul punctelor Eisenring.

Pentru modelarea periferiei linguale, limba împinge un deget ţinut pe buze; în acest fel se pune în evidenţă în special zona linguală distală.

Discuţia metodei. Fără a da prea multe amănunte, autorul punctează principalele elemente ale tehnicii de amprentare:

— să nu deformeze ţesuturile;

— să scoată în evidenţă periferia cîmpului protetic atît marginal, cît şi pe faţa externă a amprentei;

— să se facă mişcări funcţionale active.

Fără a aduce o contribuţie originală, tehnica Arthur George permite realizarea unor amprente funcţionale corecte.

Amprenta Wild (ventilabdruck)

Este o metodă obişnuită de amprentare care foloseşte gutaperca neagră pentru redarea jocului formaţiunilor de la periferia cîmpului protetic maxilar, obţinîndu-se o bună închidere marginală (de ventil).

Pe un model preliminar se confecţionează o lingură distanţată cu 0,8 mm de toată suprafaţa modelului. Se taie fîşii de gutapercă late de 2 cm şi groase de 1 mm, care se lipesc marginal pe faţa mucozală a lingurii, de aşa manieră ca, fără să se urmărească umplerea în totalitate a jgheabului lingurii, şuviţa de gutapercă să prelungească marginile cu 6—8 mm. La linia Ah se aplică o şuviţă de gutapercă de aproximativ 3 mm lăţime.

Astfel completată, lingura este introdusă în apă caldă la 65°, după care este modelată marginal prin mişcări active şi masaje ale buzelor şi obrajilor. În acelaşi timp cu modelarea marginală se obţine şi o amprentare a crestelor, deoarece gutaperca a căptuşit şi jgheabul lingurii.

Amprenta finală se realizează cu o pastă de eugenat de zinc (pastă Kelly, Luralite etc.).

Discuţia metodei. Tehnica se bazează pe excelentele proprietăţi plastice pe care le are gutaperca. Cu toată grija ca să nu se aplice gutapercă pe

Scanned with OKEN Scanner

toată suprafaţa mucozală a lingurii, există pericolul ca atunci cînd cîmpul protetic este moale, acesta să fie deformat. Gutaperca mai are dezavantajul că, oricît ar fi de bine răcită, la scoaterea din gură se poate deforma.

Tehnica Munz

Este o tehnică foarte interesantă, prin care se obţin proteze maxilare răscroite palatinal, dar care au totuşi o bună închidere marginală.

Amprenta preliminară se realizează cu gips sau alginat, urmărindu-se depăşirea intenţionată a zonei de reflexie a mucoasei.

Lingura individuală, foarte intim adaptată pe model, se confecţionează din acrilat transparent.

Adaptarea lingurii individuale se face la mişcări executate de medic (tracţiuni ale buzelor şi obrajilor), observîndu-se prin transparenţa lingurii limitele de reflexie a mucoasei, care sînt însemnate cu un creion.

Lingura se răscroieşte palatinal după o limită care în regiunea anterioară trece posterior de rugile palatinale, dar anterior de torus, dacă există, iar în regiunile laterale marginea lingurii se opreşte în regiunile de maximă rezilienţă ale bolţii.

Prin presarea lingurii pe cîmpul protetic se observă zonele ischemice, care de asemenea sînt însemnate cu creionul, după care se retuşează faţa mucozală pînă cînd lingura presează uniform toată suprafaţa de sprijin.

Pe toată periferia lingurii se aplică un rulou de Kerr roşu şi se fac mişcări active şi pasive ale buzelor şi obrajilor. Pasta Kerr care pătrunde pe suprafaţa mucozală, este îndepărtată cu grijă.

Lingura se consideră adaptată cînd se menţine perfect datorită fenomenului de succiune.

Amprenta definitivă se realizează cu pastă de eugenat de zinc sub presiune moderată. Cînd pasta devine mai vîscoasă se fac mişcări pasive şi active ale buzelor şi obrajilor.

După aceeaşi tehnică se obţin şi amprentele mandibulare.

Discuţia metodei. Aceste proteze răscroite palatinal sînt indicate în cîmpuri protetice potrivite sau moi, cu bolţi palatine adînci sau medii şi neapărat cu retentivităţi anatomice bune.

Pînă la însuşirea perfectă a metodei, ea poate fi încercată la purtătorii vechi de proteze, la care menţinerea protezelor se bazează în special pe tonicitatea musculară.

Metoda Kemeny

În concepţia lui Kemeny, numai proteza maxilară trebuie să aibă închidere marginală. Din acest considerent, proteza mandibulară se confecţionează pe baza unei amprente preliminare cu gips.

Amprenta superioară. Recomandă numai lingurile universale din setul său, pe care le completează marginal, dacă este cazul, cu materiale termoplastice.

Capul bolnavului trebuie să fie mult aplecat în faţă, gura să fie deschisă la maximum, gipsul de consistenţă smîntînoasă, acestea sînt condiţii obligatorii pentru obţinerea unei amprente corecte.

Scanned with OKEN Scanner

Pentru modelarea marginală recomandă rotaţii ale nodului comisural.

Amprenta definitivă se realizează tot cu gips şi cu o lingură confecţionată din compoziţii termoplastice.

La nivelul pungii Eisenring urmăreşte obţinerea unei închideri externe numai dacă lăţimea fundului de sac nu este prea exagerată.

Amprenta mandibulară se realizează cu linguri universale tip Kemeny, care, pentru mandibulă, sînt de trei tipuri :

— tipul I, indicate pentru creste înalte pe toată întinderea sau cel puţin frontal ;

— tipul III, pentru creste edentate resorbite ;

— tipul II, pentru situaţii intermediare.

Lingurile universale trebuie să acopere tuberculul piriform şi să depăşească creasta milohioidiană. Numai în 5% din cazuri, lingurile universale nu corespund şi este nevoie să se confecţioneze linguri individuale.

Înainte de amprentare se însemnează cu un creion chimic inserţia frenului lingual, bridele laterale, graniţele tuberculului piriform şi limita distală a crestei milohioidiene.

În timpul amprentării, capul bolnavului este mult lăsat pe spate, încît vîrful bărbiei să fie mult mai sus decît fruntea. În acest fel, limba închide complet istmul faringian, planşeul bucal este coborît, regiunea sublinguală este eliberată şi astfel se pot amprenta în întregime spaţiile retromolare şi inframilohioidiene.

Lingura, umplută bine cu gips, este întîi împinsă şi aplicată distal şi apoi frontal. Gura fiind uşor întredeschisă, bolnavul mişcă limba de la o comisură la alta.

La verificarea amprentei se însemnează limitele frenurilor, crestele interne şi externe şi apofizele genii.

Pe baza acestor limite desenate de medic se confecţionează proteza.

Discuţia metodei. Tehnica Kemeny pentru amprentarea cîmpului protetic mandibular reprezintă o etapă istorică de mult depăşită. Este greu de negat că, avînd o mare experienţă clinică, nu s-ar putea realiza proteza mandibulară numai pe baza unei amprente preliminare cu gips, mai ales cînd cîmpul protetic este favorabil. În concepţia actuală, cînd şi proteza mandibulară trebuie să aibă o cît mai bună închidere marginală, tehnica Kemeny nu mai poate duce la rezultate satisfăcătoare.

Tehnica Merkeley

Recomandă folosirea gipsului ca material de amprentare preliminar şi definitiv, deoarece acesta înlătură pericolul supraextensiilor şi al deformării cîmpului protetic.

Amprenta preliminară se realizează cu o lingură universală, care trebuie să îndeplinească următoarele condiţii :

— să nu urce pe ramura ascendentă şi pe inserţia buccinatorului ;

— să nu întindă obrajii ;

— să nu împiedice mişcările limbii ;

— mînerul să fie îndoit în sus pentru a permite mişcările buzei ;

— să fie prevăzută cu butoni de presiune (din Stents) la nivelul primului molar.

Scanned with OKEN Scanner

Pentru modelarea marginală se recomandă următoarele mişcări:
— ţuguierea şi retragerea buzelor prin pronunţarea expresiei „*proo-wiss*". Mişcarea se face de 4—5 ori;
— limba este proiectată şi ţinută pe loc între ramurile V-ului format de degetele operatorului care menţin lingura în cavitatea bucală.

Înainte de amprentare se fac exerciţii pînă cînd bolnavul înţelege şi execută perfect mişcările cerute.

Cu creion chimic se însemnează în cavitatea bucală zonele care vor trebui despovărate.

Gipsul preparat fără accelerator va fi de consistenţă fluidă, nu în cantitate mare, adăugîndu-se însă mai mult în nişa şi spaţiul lingual şi chiar în punga Fish, dacă buccinatorul are un tonus scăzut.

După amprentare se întăresc urmele de creion chimic care s-au transpus pe amprentă şi aceste zone se radiază înainte de turnarea modelului preliminar. În acest fel, lingura individuală va fi confecţionată la distanţă de zonele care trebuie despovărate.

Lingura individuală se mai distanţează de model şi de-a lungul versantului lingual, pentru a uşura cît mai mult scurgerea materialului. Distanţarea se face aplicînd pe model o hîrtie de azbest în zona interesată.

Mînerul lingurii trebuie să permită mişcarea liberă a buzelor şi să fie concav pe partea linguală.

Lingura de acrilat se adaptează în cavitatea bucală prin inspecţie şi în orice caz la distanţă de zona de reflexie a mucoasei.

În zona distală linguală, începînd de la nivelul primului molar, se aplică un rulou de Stents sau Kerr şi bolnavul presează puternic cu vîrful limbii pe porţiunea concavă a mînerului. Se aplică butoni de presiune, iar pentru a ajuta şi mai mult refluarea materialului de amprentă se perforează lingura în special pe versantul lingual.

Pentru modelarea amprentei definitive se fac aceleaşi mişcări ca în timpul amprentării preliminare, în plus făcîndu-se numai mişcarea de presare cu faţa dorsală a limbii pe palatul dur, ca în prima fază a deglutiţiei sau ca atunci cînd se pronunţă cuvîntul „*hush*".

Discuţia metodei. Tehnica Merkeley este o tehnică mucostatică modificată şi combinată cu elemente ale amprentei fonetice.

Întrebuinţarea gipsului ca material pentru amprentarea preliminară, cît şi pentru cea definitivă reflectă concepţia autorului care nu acordă nici o importanţă materialului de amprentare, în afară de calitatea de a nu deforma cîmpul protetic.

Lipsa oricărei indicaţii referitoare la criteriile de adaptare a lingurii individuale micşorează valoarea metodei.

Tehnica Klein Ira

Scopul amprentei este să asigure retenţia şi stabilitatea protezei şi în acelaşi timp să conserve ţesuturile de sprijin şi să dea un confort maxim.

Retenţia protezei se bazează pe o închidere periferică pe o suprafaţă cît mai mare.

Stabilitatea protezei depinde şi de felul în care sînt transmise presiunile asupra suprafeţei de sprijin, ale cărei ţesuturi nu trebuie deformate.

Scanned with OKEN Scanner

Amprenta preliminară se realizează cu o lingură universală şi cu o compoziţie termoplastică de tip Stents. Această primă amprentă este corectată, redusă şi modelată prin încălziri succesive, atît în zona suprafeţei de sprijin, cît şi marginal. Pentru o cît mai bună redare a zonei de succiune, amprentarea periferiei se realizează cu o compoziţie termoplastică de tip Kerr cu punct de ramolire mai coborît.

Amprenta preliminară trebuie să cuprindă nişa linguală (retromolară) şi cît mai mult din spaţiul sublingual.

Pentru modelarea zonei vestibulare distale, bolnavul este invitat să închidă gura în timp ce operatorul, ţinînd amprenta, se opune acestei manevre. În acest fel, muşchiul maseter întîmpinînd rezistenţă, va modela corespunzător zona sa de interferenţă cu marginea amprentei.

Zona vestibulară laterală se modelează prin mişcarea de sugere a obrajilor, iar pentru regiunea labială, bolnavul este invitat să mimeze sugerea unui lichid cu ajutorul unui pai.

Modelarea zonei linguale este realizată prin protruzia, balansarea limbii şi împingerea ei către bolta palatină.

Lingura individuală superioară se confecţionează din două plăci de bază, iar cea inferioară din acrilat transparent. După adaptare, lingurile sînt perforate în regiunea mediană a palatului, pentru a micşora presiunea hidraulică exercitată de materialul de amprentare.

Amprenta finală se realizează cu pastă de eugenat de zinc, cu care autorul a obţinut cele mai bune rezultate, dar nu este nici împotriva altor materiale.

Autorul face o menţiune specială pentru maxilarele care prezintă o mucoasă hiperplazică. Cînd intervenţia chirurgicală este refuzată, amprenta preliminară se ia tot cu paste termoplastice de tip Stents, însă înainte de turnarea modelului preliminar se reduce din amprentă, corespunzător zonei interesate, un strat de 3—4 mm. În acest fel, lingura individuală va fi confecţionată la distanţă de această zonă. În plus, lingura va fi şi perforată la acest nivel.

În cazul crestelor mandibulare cu resorbţie osoasă accentuată, din care practic nu a mai rămas decît o coardă fibroasă (creasta balantă), după realizarea amprentei preliminare se reduc din amprentă 3—4 mm în toată zona corespunzătoare crestei. Lingura individuală va fi deci, şi în acest caz, confecţionată la distanţă de creastă şi de asemenea va fi perforată pentru îndepărtarea oricărei presiuni nedorite în timpul amprentării.

Cînd creasta este resorbită şi acoperită de o mucoasă subţire, dureroasă la presiune, cu o creastă milohioidiană ascuţită, se radiază amprenta ca în situaţia precedentă, iar pe model se foliază linia oblică internă. În acest fel vor fi ferite de presiuni toate zonele dureroase ale cîmpului protetic.

Discuţia metodei. Trebuie subliniată deosebita preocupare a autorului pentru a nu deforma suprafaţa de sprijin. În acelaşi timp se remarcă o lipsă totală de indicaţii în adaptarea şi controlul bucal al lingurii individuale. Este drept că amprenta preliminară, prin corectările şi modelările marginale făcute, este transformată într-o veritabilă amprentă funcţională, însă, şi în aceste condiţii, sînt necesare criterii de verificare a lingurii individuale.

Scanned with OKEN Scanner

Tehnica Kerr

Prin această tehnică se caută a se combina avantajele oferite în amprentare de cele trei materiale clasice: paste termoplastice, gips şi pastă de eugenat de zinc. Este recomandată în special pentru amprente mandibulare.

Amprenta preliminară. Lingura universală se alege puţin mai largă şi se vaselinează. Se aplică Kerr maron şi se ia o amprentă care urmăreşte redarea cu exactitate a suprafeţei de sprijin. Se răceşte bine, se detaşează amprenta de lingură şi i se ataşează întăriturі de sîrmă şi mîner. Prin inspecţie, se apreciază limita de reflexie a mucoasei şi se retuşează corespunzător această amprentă devenită lingură. Se reîncălzeşte suprafaţa mucozală a amprentei cu ajutorul unei flăcări dirijate şi se aplică din nou, exercitîndu-se o uşoară presiune. În acest mod se finisează amprenta suprafeţei de sprijin, după care, prin încălziri limitate, se modelează toată periferia, făcîndu-se mişcări de amplitudine maximă.

Lingura este umplută cu gips şi cînd acesta îşi pierde luciul este introdus în gură. Zona linguală este modelată prin mişcările limbii, iar zona vestibulară prin tracţiuni ale buzelor şi obrajilor executate de medic.

Se confecţionează o lingură individuală din acrilat prevăzută cu mîner şi butoane de presiune, ale cărei margini, cu excepţia zonei distale linguale, sînt scurtate cu 1 mm.

Amprenta finală se ia cu pastă de eugenat de zinc, modelarea vestibulară făcîndu-se prin masaje ale operatorului, iar zona linguală prin proiecţia limbii către creasta edentată superioară.

Discuţia metodei. Această tehnică caută să rezolve dificultăţile legate de adaptarea lingurii individuale prin trei amprente preliminare: amprenta iniţială cu Kerr şi lingura universală, corectarea marginală a amprentei cu Kerr şi supraamprenta cu gips. Metoda este utilă în special începătorilor, care reuşesc greu să depisteze zonele în care trebuie retuşată lingura individuală.

Metoda Marguerite

Este, după spusele autorului, o tehnică de amprentare „anatomo-fiziologică", în sensul că are ca scop să modeleze suprafaţa mucozală a protezelor de aşa manieră încît elementele mobile de la periferia cîmpului protetic să poată asigura „aderenţă" optimă, fără a altera integritatea ţesuturilor cu care vine în contact.

Amprentele preliminare se realizează cu paste termoplastice tip Stents, fiind recomandat şi gipsul, dacă lingura universală este completată cu materiale termoplastice.

Modelele preliminare sînt foliate în toate zonele retentive şi apoi suprafaţa modelului este acoperită (foliată) cu o hîrtie sugativă.

Lingurile individuale se confecţionează preferabil din placă de bază şi la distanţă de model. Pe suprafaţa mucozală a lingurii se pun benzi de ceară pentru a împiedica înfundarea în timpul amprentării (lingura fiind la distanţă de model). Aceste benzi de ceară au avantajul că ajută şi la centrarea lingurii şi dau o grosime uniformă materialului de amprentare.

Scanned with OKEN Scanner

Adaptarea lingurilor individuale se face prin inspecţie, în raport cu profilul inserţiilor şi bridelor musculare.

Se îngroaşă marginile lingurilor, adăugîndu-se pe faţa lor externă o şuviţă de ceară de 2—3 mm lăţime, în scopul asigurării unei cît mai bune închideri marginale.

Amprenta finală se poate lua cu orice material, autorul recomandînd gipsul sau pasta de eugenat de zinc. În timpul amprentării, bolnavul face numai mişcări de deschidere şi închidere a gurii şi de deglutiţie.

Discuţia metodei. În prezentarea metodei, R. Marguerite face o serie de aprecieri extrem de interesante, dar care, din păcate, nu sînt fructificate în metoda sa de amprentare. Astfel, autorul afirmă, pe bună dreptate, că „realizarea raţională şi adaptarea riguros precisă a lingurilor individuale constituie condiţiile majore pentru succesul tratamentului". Din tehnica sa, însă, nu se pot desprinde metodele prin care se poate realiza această adaptare precisă.

Mişcările pentru modelarea marginală le considerăm de asemenea insuficiente, deoarece numai deglutiţia singură nu poate asigura un modelaj lingual satisfăcător.

Grija pentru necomprimarea suprafeţei de sprijin, reflectată în distanţarea lingurii individuale de model, credem că se poate realiza mai funcţional prin metoda Pedro Saizar, deoarece benzile de ceară aplicate de tehnica Marguerite pe suprafaţa mucosală a lingurii sînt tot atîtea zone în care există pericolul de suprapresiune.

Tehnica Pedro Saizar

Fără a fi categoric, Pedro Saizar recomandă trei tipuri de amprente funcţionale :

— amprentă funcţională cu Stents, cînd urmăreşte să împingă („reflueze") ţesuturile suprafeţei de sprijin ;

— amprentă funcţională cu eugenat de zinc, cînd trebuie obţinută o reproducere foarte fidelă a suprafeţei mucoasei, fără altă deformaţie decît cea determinată de vîscozitatea pastei de eugenat de zinc ;

— amprentă combinată, întîi cu Stents şi apoi cu pastă de eugenat de zinc, cînd rezultatele obţinute prin amprenta funcţională cu Stents nu sînt satisfăcătoare.

Pentru toate metodele, autorul indică numai linguri individuale acrilice.

a) Amprenta funcţională cu Stents. Amprenta preliminară cu Stents urmăreşte — în special la cea mandibulară — să se obţină o suprafaţă maximă a cîmpului protetic, cu extensiuni în toate zonele posibile.

Lingura individuală se confecţionează la distanţă de toată suprafaţa de sprijin a cîmpului protetic, cu excepţia zonei care asigură închiderea marginală. În acest scop, pe modelul preliminar se adaptează întîi o foaie de ceară în zona care trebuie să fie distanţată de model, peste care se modelează o placă de pastă de acrilat autopolimerizabil. După întărire, lingura de acrilat se desprinde împreună cu placa de ceară care a foliat modelul preliminar. Manevrarea lingurii şi adaptarea ei se fac împreună

Scanned with OKEN Scanner

cu căptuşirea de ceară, care se va scoate numai în momentul în care trebuie aplicat Stents-ul.

După adaptarea lingurii individuale se aplică un strat uniform de Stents bine ramolit şi se introduce în cavitatea bucală, acordîndu-se într-un prim timp atenţie numai suprafeţei de sprijin.

În această fază se controlează :

— distribuţia uniformă a Stents-ului pe toată suprafaţa lingurii ;

— amprenta să se înfunde uniform ;

— amprenta să fie corect centrată ;

— să fie imprimate toate detaliile mucoasei.

În a doua fază, se îndepărtează excesul de Stents de pe feţele exterioare ale amprentei, lăsîndu-se o grosime de numai 2—3 mm, după care, prin încălziri parţiale, se face modelarea marginală.

Pentru realizarea unei bune închideri marginale, operatorul trage de obraji în jos şi în afară pentru amprenta superioară, în sus şi în afară pentru amprenta mandibulară.

În plus, pentru amprenta mandibulară, prin protracţii ale limbii şi ridicarea ei către palat, se face modelarea marginală linguală începînd din zona linguală posterioară către cea anterioară.

b) Amprenta funcţională cu pastă de eugenat de zinc. Este tot o amprentă cu gura deschisă, recomandată de autor, aşa cum s-a menţionat, pentru cazurile în care mucoasa nu trebuie deformată.

Amprenta preliminară se realizează cu o lingură standard şi cu alginat.

Lingura individuală se confecţionează din acrilat în contact intim cu modelul şi trebuie să îndeplinească următoarele condiţii :

— să intre şi să poată fi scoasă cu uşurinţă fără a leza mucoasa ;

— să se întindă pînă în zona palatului moale, pentru cea superioară, sau să cuprindă cele două treimi anterioare ale tuberculului piriform, pentru cea mandibulară ;

— să nu basculeze ;

— să nu se desprindă de cîmpul protetic cînd părţile moi sînt întinse orizontal (buzele şi obrajii) ;

— să atingă planşeul bucal, dar fără să se mobilizeze la mişcările limbii.

După ce s-a realizat această adaptare, se aplică marginal Stents (godiva) şi se fac aceleaşi mişcări menţionate la amprenta funcţională cu Stents.

Se aplică pasta de eugenat de zinc, se centrează şi se aşteaptă aproximativ 1 minut, după care medicul repetă tracţiunile de obraji şi de buze. După întărirea completă a pastei, se reduc grosimile exagerate şi prelungirile posterioare cu ajutorul unui cuţit bine ascuţit.

c) Amprenta funcţională combinată. Este rezervată cazurilor în care amprenta funcţională cu Stents nu are o suficientă retenţie (adeziune, succiune).

În această situaţie se scurtează în bizou marginile amprentei de Stents şi se aplică peste toată amprenta un strat subţire de pastă de eugenat de zinc, cu care se ia o nouă amprentă.

Discuţia metodei. Pedro Saizar, fiind un partizan al amprentelor cu Stents, recomandă amprentarea cu gura deschisă şi o modelare marginală făcută cu mişcări executate de medic. În acelaşi timp, însă, în lucrarea sa „*Prótesis a placa*" descrie destul de larg şi amprentele cu gura închisă fără însă a se desprinde că este partizanul lor.

Dacă, în general, criticăm metodele de amprentare la care modelarea marginală se face numai prin intervenţia directă a medicului (tracţiuni şi masaje), la amprentarea funcţională cu Stents, din cauza vîscozităţii materialului, este imposibil de obţinut o modelare marginală fără intervenţia activă şi directă a medicului. Fără o cunoaştere perfectă a calităţilor Stents-ului cu care se lucrează este imposibil de îndepărtat pericolul supraextensiilor.

Tehnica Lutz Kobes

Deşi autorul se referă numai la amprenta mandibulară menţionăm această tehnică pentru reflecţiile deosebit de interesante care o însoţesc.

Amprenta preliminară se realizează cu gips, într-o lingură Ehrike, puţin modificată la nivelul maseterului, unde este mai răscroită. Acestor linguri li se adaugă în regiunea sublinguală un rulou de ceară neagră moale, pentru a obţine o redare mai bună a spaţiului sub- şi paralingual. Lingura umplută cu gips va fi introdusă în gură numai cînd suprafaţa gipsului devine uşor mată. În acest moment, el are o vîscozitate optimă pentru a se extinde funcţional în „spaţiile amusculare". Limba se menţine relaxată, cu vîrful pe mînerul lingurii.

În timpul amprentării se permite numai mişcarea de deschidere şi închidere a gurii şi 2—3 mişcări de deglutiţie.

După turnarea modelului, el se fasonează de aşa manieră, încît creasta edentată corespunzătoare incisivilor centrali, premolarului II şi molarului I să fie paralelă cu planul mesei. Se înconjură tuberculul piriform cu o linie care coboară apoi de-a lungul fundului de sac vestibular. Lingual distal, limita lingurii este dată de creasta milohioidiană.

Lingura individuală se confecţionează din două plăci de bază întărite cu sîrmă şi cu un mîner tot din placă de bază, modelat astfel încît să poată fi ţinut cu trei degete; în dreptul premolarilor se modelează butoni de presiune.

Adaptarea lingurii se face de aşa manieră, încît să prezinte răscroiri largi care să permită mobilitatea totală a muşchilor şi ligamentelor. Lingura trebuie să prezinte stabilitate în timpul mişcărilor normale de deschidere şi de închidere a gurii.

Pentru verificarea adaptării se ia o amprentă cu pastă siliconată, bolnavul fiind invitat să facă mişcări exagerate de deschidere a gurii, de protracţie a limbii, de ţuguiere a buzelor şi de deglutiţie. Acolo unde lingura apare prin material, se retuşează cu o freză, întîi în zona de sprijin şi apoi marginal. Se îndepărtează apoi tot stratul de silicon, deoarece el a servit numai pentru verificarea lingurii, şi se pregăteşte lingura pentru

Scanned with OKEN Scanner

amprentarea definitivă. În acest scop se aplică în jgheabul lingurii o fîşie de Guraform sau ceară moale de lăţime egală cu creasta. În regiunea tuberculului piriform se aplică o grosime dublă.

În regiunea sublinguală, de la 6 la 6, se adaugă un rulou de Subrofix sau Kerr. După modelarea ruloului se acoperă toată suprafaţa mucosală a lingurii cu un material bucoplastic, se introduce în gură şi se fac următoarele 5 mişcări funcţionale :

— deschiderea şi închiderea gurii ;
— deglutiţie cu capul aplecat înainte ;
— umezirea buzei superioare cu gura semideschisă ;
— vîrful limbii este pus alternativ în punga jugală dreaptă şi stîngă ;
— ţuguierea buzelor.

Aceste mişcări se vor face timp de 12 minute şi moderat, nu exagerat, ca în timpul amprentării cu pastă siliconată.

Discuţia metodei. Lutz, la fel ca şi Singer, acordă lingurii individuale rolul preponderent în realizarea unei amprente funcţionale exacte. Spre deosebire de Singer, care neglijează complet rolul succiunii şi adeziunii în stabilitatea şi menţinerea protezei, Lutz caută să obţină şi o bună succiune a protezei inferioare. Este de remarcat că la adaptarea şi controlul lingurii individuale se fac mişcări funcţionale exagerate, pentru ca lingura să lase libertate totală formaţiunilor mobile de la periferia cîmpului protetic, în timp ce la modelarea amprentei definitive se fac mişcări moderate. În acest fel, diferenţa de lungime a lingurii este completată de materialul de amprentare.

Metoda Muco-Seal

În prezent, tehnica lui Slack este mai puţin răspîndită, dar în momentul cînd a fost publicată (1948) a cunoscut o foarte largă popularitate, deoarece era total diferită de concepţiile de pînă atunci, care realizau proteze mandibulare foarte înguste, cu suprafaţă de sprijin foarte strîmtă, care abia acoperea muchia crestei alveolare.

În contradicţie cu aceste metode, care astăzi ni se par cu totul de neînţeles după numai 25 de ani, prin metoda Muco-Seal se obţineau proteze cu o suprafaţă de sprijin foarte largă, care se bazau în menţinerea pe succiune şi tonicitate musculară şi care căutau să deformeze cît mai puţin suprafaţa de sprijin.

Amprenta preliminară se realizează cu Muco-Seal, urmîndu-se în principal ca periferia cîmpului protetic să fie în repaus.

Lingura individuală confecţionată din placă de bază la distanţă de model (1 mm) este adaptată în cavitatea bucală pentru a lăsa loc liber tuturor formaţiunilor de la periferia cîmpului protetic ; cu această ocazie se fixează şi un mîner cît mai mic, care să nu jeneze mişcările buzelor.

Adaptarea lingurii maxilare nu comportă nici un fel de discuţii. Lingurii individuale mandibulare i se adaugă un rulou de Kerr verde, sau Xantigen Bayer negru, lat cam de 6 mm şi bolnavul îl modelează punînd limba pe mînerul lingurii. Cînd modelarea este corectă, în această poziţie a limbii apare un fenomen de succiune foarte puternic.

Scanned with OKEN Scanner

Amprenta definitivă. Suprafaţa mucosală a lingurilor se pensulează cu un lac adeziv, după care se garnisesc cu Muco-Seal de consistenţă cremoasă. Toată musculatura trebuie să fie în repaus, iar lingura să fie foarte puţin apăsată pe cîmpul protetic. Sub influenţa temperaturii cavităţii bucale, materialul devine mai fluid şi se mulează fără presiune pe suprafaţa cîmpului protetic. După 45 de secunde, materialul face priză completă. Se scoate amprenta, se controlează şi, dacă este cazul, se poate adăuga din nou Muco-Seal şi se reintroduce în gură. După terminarea amprentării se pensulează suprafaţa amprentei cu „Muco-Seal glaze", se aşteaptă 3 minute, după care se introduce în gură pentru 30 de secunde. Această operaţie se face în scopul desfiinţării asperităţilor de pe amprentă, pentru obţinerea unei proteze cu o suprafaţă netedă şi lucioasă.

La terminarea protezei, aceasta este adaptată marginal în cavitatea bucală (prin şlefuiri) pe baza unor indicaţii nu prea precise, ceea ce a determinat în bună parte abandonarea acestei metode.

Aceste şlefuiri, numite de autori „tăieturi", privesc în special porţiunea vestibulară a protezei şi regiunea distală linguală.

Şlefuirea I faringiană. Se duce o linie perpendiculară pe muchia crestei, la 1 mm de limita distală (tuberculul piriform) a protezei. Se prelungeşte această linie pe versantul lingual într-un unghi de 90° sau mai mic faţă de planul de ocluzie (fig. 32).

Toată porţiunea de proteză distal de această linie se reduce, deoarece ea a rezultat din surplusul de material de amprentă care a curs în porţiunea bucofaringiană. Cînd tuberculul piriform este foarte oblic, unghiul de tăiere este cu mult mai mic de 90°, încît porţiunea linguală a protezei, în această zonă, devine aproape paralelă cu creasta.

Şlefuirea a II-a milohioidiană. Se marchează pe marginea linguală a protezei-limită dintre premolarul II şi molarul I. De la acest reper se însemnează către distal linia corespunzătoare crestei milohioidiene (fig. 33).

Toată porţiunea care este sub creasta oblică internă se reduce.

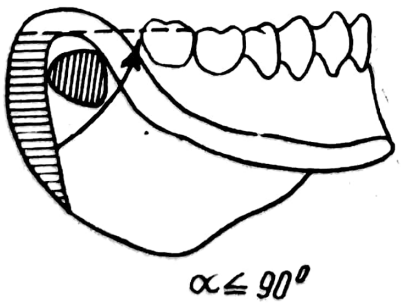

Fig. 11.32. — Şlefuirea faringiană = 90° sau mai puţin (după Peutsch).

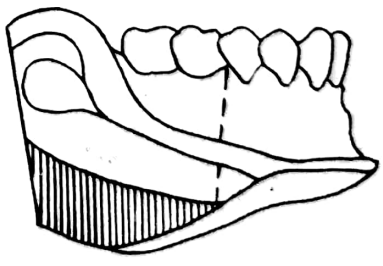

Fig. 11.33. — Şlefuirea milohioidiană (după Peutsch).

Dacă creasta este foarte atrofiată, punctul de reper anterior rămîne acelaşi, însă linia se trage către distal, astfel ca să ajungă pe versantul lingual la 2 mm de tuberculul piriform. Cînd există certitudinea că materia-

Scanned with OKEN Scanner

lul de amprentă nu a curs peste linia milohioidiană, şlefuirea a II-a nu se mai practică.

Şlefuirea a III-a maseterină. Primul punct de reper îl formează tot graniţa dintre premolarul II şi molarul I, dar de data aceasta pe versantul vestibular al protezei. Acest punct se uneşte printr-o linie cu cel mai depărtat punct al protezei după tuberculul piriform. Tot ce depăşeşte această limită se reduce, reprezentînd degajarea necesară muşchilor maseter şi buccinator (fig. 34).

Şlefuirea a IV-a labială. Se unesc cu o linie punctele anterioare ale şlefuirii a III-a de o parte şi de alta şi se reduce marginea protezei (fig. 35).

Şlefuirea a V-a. Urmăreşte uniformizarea grosimii marginilor şi netezirea lor de aşa manieră, încît direcţia marginilor să facă un unghi de 90° cu faţa internă a protezei (fig. 36).

Discuţia metodei. Tehnica Muco-Seal iniţiată de Slack şi modificată de Peutsch, este indicată în atrofiile foarte mari ale crestei mandibulare însoţite de o atonie musculară care să permită o extensiune a bazei protezei. Adăugarea ruloului sublingual tot în scopul extensiunii protezei nu se poate face în cazurile în care planşeul este foarte dur sau cînd inserţia genioglosului este foarte tonică.

Metoda şi-a avut importanţa ei prin faptul că a atras atenţia asupra pericolului presiunilor asupra cîmpului protetic în timpul amprentării şi prin faptul că a marcat trecerea de la concepţia protezelor mandibulare limitate strict la perimetrul suprafeţei de sprijin, către protezele care căutau să se extindă în toate spaţiile perimandibulare.

În egală măsură s-a atras atenţia că protezele a căror suprafaţă mucoasă este netedă şi lucioasă sînt mai bine tolerate şi fenomenul de succiune este mai puternic.

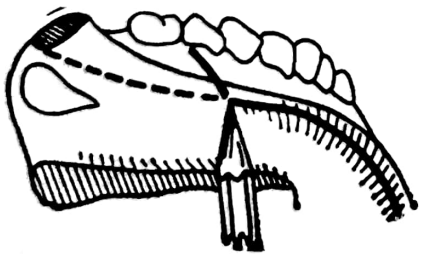

ig. II.34. —Şlefuirea maseterină (după Peutsch).

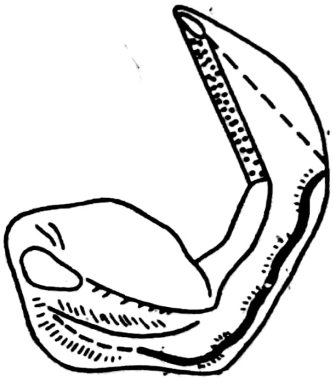

Fig. II.35. — Şlefuirea labială (după Peutsch).

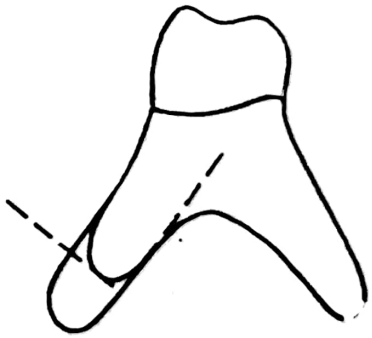

Fig. II.36.—Şlefuirea marginală (după Peutsch).

Metoda Opotow

Poate fi apreciată ca o metodă mucostatică modificată.

Amprenta preliminară superioară se realizează cu lingură perforată, pe care se aplică o fişie de ceară la nivelul închiderii distale şi două„dopuri" de ceară în regiunea primilor molari. Se controlează dacă lingura nu

jenează părţile moi şi se prepară o pastă de alginat (Gelset). Amprenta este menţinută uşor în gură şi se masează cu blîndeţe obrajii şi buzele bolnavului, pentru a se obţine o grosime funcţională a fundurilor de sac.

Amprenta preliminară inferioară se realizează după aceleaşi principii, „dopurile" de ceară punîndu-se la nivelul primilor premolari şi al celui de al doilea molar. Se controlează ca lingura să nu preseze periferia cîmpului protetic şi tuberculul piriform. În timpul amprentării (cu alginat) bolnavul ţine vîrful limbii ridicat spre palat.

Lingura individuală superioară se confecţionează din acrilat, după ce, în prealabil, modelul preliminar a fost „foliat" cu o placă de bază. În acest fel, lingura superioară este distanţată de model. Placa de bază care a foliat modelul este folosită în timpul amprentării mandibulare ca reper pentru limbă, lipindu-se în centrul lingurii (pe faţa externă) un cilindru de ceară de 2 cm lungime şi 6 mm diametru, pe care apoi se va sprijini vîrful limbii. Lingura individuală mandibulară se confecţionează în contact cu modelul.

Adaptarea lingurilor individuale se face prin inspecţie, urmărindu-se ca toate inserţiile musculare să fie larg eliberate.

Amprentele definitive se realizează în doi timpi :

— într-un prim timp se aplică pasta Opotow (tip eugenat de zinc) pe marginile amprentei, inclusiv zona distală, pentru amprentarea periferiei ;

— în al doilea timp se umple întreaga lingură prin amprentarea zonei de sprijin şi pentru finisarea zonei de succiune. În timpul amprentării se fac masaje pe buze şi obraji ; pentru cea inferioară, vîrful limbii este ţinut pe cilindrul de ceară lipit de placa de bază superioară, care se foloseşte numai în acest scop.

Discuţia metodei. Considerăm metoda Opotow ca făcînd parte din metodele mucostatice, deoarece se pune accentul pe evitarea presiunilor asupra cîmpului protetic, se utilizează un material de amprentare fluid şi se evită mişcarea de deschidere largă a gurii.

Se poate critica la această metodă poziţia nefirească în care este menţinută limba în timpul amprentării, ceea ce determină o modelare nefuncţională a versantului lingual cel puţin în regiunea centrală.

Metoda Singer

Este de asemenea o metodă mucostatică modificată, autorul considerînd că pentru stabilitatea unei proteze este mai importantă montarea dinţilor, decît baza protezei.

Amprentele preliminare se realizează cu linguri universale de aluminiu perforate. Lingura se scurtează pînă cînd rămîne stabilă la deschiderea largă a gurii şi la mişcarea de ridicare a limbii către palat. Se aplică opritori de înfundare („dopuri") de ceară, unul în regiunea canină şi cîte unul în regiunile molare. Se aplică lingura în gură şi se presează pentru ca „dopurile" de ceară să se modeleze în contact cu cîmpul protetic. Aceste „dopuri" vor uşura ulterior centrarea lingurii şi vor permite, de asemenea, evitarea oricărei presiuni asupra suprafeţei de sprijin. Ca material de amprentare se foloseşte alginatul fluid.

Scanned with OKEN Scanner

Amprentele definitive se realizează cu linguri de acrilat, care se scurtează pînă cînd sînt stabile la toate mişcările funcţionale maxime ale obrajilor şi limbii. După ce s-a realizat această adaptare, se mai reduce periferia vestibulară a lingurii mandibulare cu 1 mm şi se adaugă în loc „pastă periferică Opotow".

Se introduce în gură, se apasă şi se controlează dacă nu cumva marginile lingurii au apărut prin material. În caz afirmativ, se reduc şi se repetă operaţia, controlînd din nou.

Amprenta maxilară nu mai comportă nici o operaţie suplimentară, însă pentru amprenta mandibulară se lipeşte un reper în centrul bolţii lingurii superioare (bilă de ceară) pe care se va sprijini vîrful limbii în timpul amprentei.

Ca material pentru amprenta definitivă se recomandă paste de eugenat de zinc tip Opotow, S.S. White, Kelly, Luralite, Adheseal sau $E_{x3}N$.

Ca mişcări funcţionale se fac : mişcarea de deschidere a gurii şi ducerea vîrfului limbii pe reperul fixat pe lingura maxilară.

Discuţia metodei. Singer este de părere că numai o amprentă care este modelată la mişcări maxime are gabaritul pe care îl poate ocupa o proteză în cavitatea bucală. Dacă se caută împingerea ţesuturilor (proteza de extensie), sau vor apare decubitusuri, dacă împingerea este exagerată, sau proteza va avea o mare instabilitate. Aceste afirmaţii au o oarecare bază de adevăr, însă practica demonstrează că dacă împingerea ţesuturilor este făcută funcţional şi treptat (cu materiale de tip Coe-Comfort sau Hidrocast) protezele de extensiune sînt bine tolerate şi în plus au şi stabilitate şi menţinere mult superioare.

Protezele mandibulare confecţionate după metoda Singer, după cum recunoaşte chiar autorul, ajung la o lăţime de 3—4 mm. Ca urmare a acestui gabarit redus, se încarcă exagerat suprafaţa de sprijin. Stabilitatea şi mai ales menţinerea prin succiune sînt foarte slabe, numai tonicitatea musculară putînd să contribuie (după acomodare) la menţinerea şi stabilitatea protezei. În plus, proteza este foarte fragilă şi se fracturează cu uşurinţă.

Metoda ar putea fi indicată atunci cînd suprafaţa de sprijin este foarte bună (creste late, înalte, rotunjite) şi cînd avem toate condiţiile să dorim şi noi şi bolnavul o proteză cu gabarit cît mai redus. În aceste cazuri, însă, orice metodă de amprentare duce la obţinerea de rezultate bune.

Scanned with OKEN Scanner

CAPITOLUL AL VI-LEA

CONCEPŢIA NOASTRĂ ÎN AMPRENTAREA MAXILARELOR EDENTATE TOTAL

Deşi în capitolele anterioare am exprimat în permanenţă poziţia noastră faţă de diferitele principii, criterii şi metode de amprentare, credem utilă o sinteză a criticilor aduse, coroborate cu elementele de anatomie funcţională şi experienţa clinicii noastre şi concretizate într-o metodă de amprentare mucodinamică. Subliniem încă de la început că nu există o metodă de amprentare infailibilă, care, aplicată fără discernămînt, să dea rezultate total satisfăcătoare în orice situaţie clinică. Sînt însă cîteva principii ce caracterizează metoda de amprentare folosită şi care trebuie respectate indiferent de situaţia clinică prezentată de bolnav.

1. PRINCIPII ÎN AMPRENTAREA CÎMPULUI PROTETIC EDENTAT TOTAL

Examenul clinic

În primul rînd, înainte de a trece la operaţia amprentării, cît şi în cursul tuturor fazelor ei, este necesar un examen clinic atent al cîmpului protetic, pentru a se putea depista cît mai complet toate elementele morfofuncţionale cu efect favorabil sau nefavorabil pentru menţinerea şi stabilitatea protezelor.

În cadrul acestui examen clinic se vor urmări în mod special depistarea limitelor funcţionale ale cîmpului protetic, forma şi calitatea substratului osos, calitatea mucoasei din zona de sprijin şi din zona de succiune, eventualele particularităţi anatomice şi funcţionale ale cîmpului protetic respectiv.

a) *Depistarea* limitelor funcţionale ale cîmpului protetic se face pentru a descoperi linia de reflexie a mucoasei, adică zona în care mucoasa care acoperă versantele crestelor începe să se îndepărteze de os, din cauza fibrelor musculare care se inserează la periferia cîmpului protetic. Este

Scanned with OKEN Scanner

operaţia cea mai importantă de care depinde menţinerea şi stabilitatea viitoarei proteze, dar totodată şi cea mai puţin precisă, deoarece cu toate încercările de sistematizare, criteriile conţin o doză mare de subiectivitate faţă de care numai experienţa clinică a practicianului poate aduce argumentele hotărîtoare.

Inspecţia, în acest scop, este totdeauna coroborată cu o serie de mişcări selective, care să mobilizeze pe zone periferia cîmpului protetic. Pentru o şi mai sigură determinare sînt necesare de obicei tatonări cu diferite materiale plastice şi termoplastice, care este bine însă să fie rezervate numai anumitor zone mai dificile ale cîmpului protetic.

Forma bazei şi festonarea marginală a unei proteze depind de concepţia de amprentare, de mişcările folosite pentru mobilizarea periferiei, de materialul de amprentare întrebuinţat.

Cu cît mişcările folosite pentru mobilizarea periferiei vor fi mai reduse şi materialul de amprentare mai vîscos, cu atît baza protezei va fi mai mare.

Iată deci o primă serie de elemente, pe care medicul trebuie să le combine în mod fericit pentru a obţine o proteză cu o bună menţinere şi stabilitate.

b) *Forma şi calitatea substratului osos* sînt importante pentru a aprecia gradul de atrofie a cîmpului protetic, de care va depinde direct transmiterea presiunilor masticatoare şi posibilităţile de refacere a fizionomiei. În acelaşi timp, însă, de substratul osos depinde stabilitatea şi menţinerea protezei.

Examenul clinic al substratului osos va trebui să precizeze ce reliefuri osoase pot fi folosite pentru retenţia protezei (creste, tuberozităţi), pînă la ce limite osoase se poate întinde baza protezei (creste oblice, apofize genii), asupra căror zone vor trebui exercitate presiuni mai reduse (torus, exostoze), precum şi eventualitatea unor corectări chirurgicale.

c) *Calitatea mucoasei* din zona de sprijin permite un prim prognostic asupra menţinerii şi stabilităţii protezei, dar în acelaşi timp determină alegerea materialului de amprentă, precum şi a unor elemente de tehnică (presiuni, distanţarea lingurii etc.).

Menţinerea protezei

Se va urmări totdeauna realizarea unei închideri marginale cît mai perfecte, obţinută prin etanşeizarea protezei atît între faţa ei internă şi mucoasa pasiv mobilă, cît şi între faţa externă a protezei şi mucoasa fundului de sac jugal şi lingual. Din acest punct de vedere ne deosebim de concepţiile care consideră că se poate obţine o închidere marginală perfectă numai printr-o etanşeizare între faţa internă a protezei şi mucoasa pasiv mobilă. În sprijinul concepţiei noastre pledează o serie de argumente, împărtăşite de altfel şi de alţi autori : închiderea marginală este mai slabă în toate zonele în care nu se poate realiza etanşeizarea şi pe faţa externă a protezei (închiderea distală la proteza superioară). Un alt exemplu este oferit de protezele care au o succiune bună pînă în momentul cînd mucoasa jugală sau labială se îndepărtează de proteză. Din acest moment,

Scanned with OKEN Scanner

proteza se desprinde cu uşurinţă, ceea ce dovedeşte că în asemenea cazuri s-a realizat o închidere marginală bună numai între faţa externă a protezei şi mucoasa jugală sau labială.

Tot în problema închiderii marginale, logica demonstrează şi practica ne convinge, că o bună etanşeizare a unui vas în care urmează să se facă o presiune negativă se poate obţine în două feluri : fie cu o garnitură mică şi o presiune mare pe această garnitură, fie cu o garnitură de suprafaţă mare şi o presiune mai mică. Deoarece asupra garniturii de mucoasă care asigură etanşeizarea protezei nu putem exercita presiuni mari, este logic să utilizăm o zonă cît mai întinsă de mucoasă pentru a obţine acelaşi grad de etanşeizare la presiuni mai mici.

Etanşeizarea şi fenomenul de succiune sînt necesare şi pentru proteza mandibulară, cu singura deosebire că, din cauza marii mobilităţi a mucoasei de la periferia cîmpului protetic, în special a mucoasei din zona linguală, etanşeizarea se poate pierde cu mai multă uşurinţă. Din această cauză, la proteza mandibulară, fenomenul de succiune apare numai în anumite momente, pe care bolnavul le sesizează şi le favorizează prin contractura musculaturii orofaciale sau linguale, uneori reuşind în acest fel să permanentizeze fenomenul de succiune. Aşadar, pentru proteza mandibulară trebuie să se obţină succiune cel puţin în anumite poziţii, care pot fi verificate prin mişcări pe care le-am denumit „teste de succiune".

Alegerea materialului de amprentare

Calitatea substratului mucos, aşa cum s-a mai arătat, determină alegerea materialului de amprentare şi a unor amănunte de tehnică. Cînd cîmpul protetic este acoperit de o mucoasă dură, aderentă, care se întinde şi pe versantele crestelor, iar zona de mucoasă pasiv mobilă este foarte îngustă, recomandăm materiale de consistenţă crescută, Stents sau paste siliconate, capabile să exercite o presiune mai mare asupra cîmpului şi să asigure în acest fel etanşeizarea printr-o cît mai intimă aplicare a protezei pe suprafaţa de sprijin a cîmpului protetic. Cînd cîmpul protetic este acoperit de o mucoasă puţin aderentă la planul osos şi mai ales deplasabilă orizontal, trebuie ales un material cît mai fluid (pastă de eugenat de zinc, gips, alginat), care nu deformează cîmpul protetic. Ca amănunt de tehnică, este de reţinut că, după ce s-a realizat centrarea şi modelarea marginală, presiunea asupra lingurii trebuie să înceteze, iar pentru menţinerea amprentei pînă la priza materialului să se folosească o presiune cît mai mică posibil. În acest fel, chiar dacă presiunea hidraulică dezvoltată de materialul de amprentare a deformat puţin mucoasa, după încetarea acestei presiuni, mucoasa revine cu uşurinţă — datorită elasticităţii ei — la poziţia iniţială de repaus şi este amprentată în această poziţie. În sfîrşit, cînd cîmpul protetic prezintă o mucoasă normală, este indiferent cu ce fel de material se face amprentarea.

De aceste recomandări trebuie să se ţină seama atît pentru amprentarea preliminară, cît şi pentru cea finală.

Ce este esenţial : lingura, materialul sau metoda de amprentare?

Cu rezervele făcute la punctul precedent asupra materialului de amprentare, considerăm că esenţial pentru rezultatul amprentării este felul în care a fost confecţionată şi adaptată lingura individuală.

Scanned with OKEN Scanner

O dată terminată adaptarea lingurii, ea reprezintă deja baza viitoarei proteze, materialul şi metoda de amprentare contribuind numai la finisarea acestei baze. Utilizate necorespunzător, materialul şi metoda de amprentare pot să falsifice toate rezultatele bune pe care potenţial le permitea lingura individuală.

Recomandări privind amprentarea preliminară

Deşi — aşa cum s-a subliniat — amprenta preliminară nu poate realiza toate obiectivele urmărite de amprentare, totuşi trebuie să se ţină seama că de această fază iniţială depinde succesul amprentării finale. Pe baza unei amprente preliminare incorecte nu se poate realiza o lingură individuală corectă şi cu atît mai puţin o amprentă finală corectă.

Alegerea lingurii universale este dictată de relieful osos (forma arcadei şi înălţimea crestelor). Cu toate că s-au imaginat diferite forme de linguri universale, adeseori, în practică, cu greu se poate alege o lingură potrivită. Indiferent care ar fi situaţia, există însă condiţii la care nu se poate renunţa :

— lingura universală nu trebuie să jeneze nici contracţia genioglosului şi nici contracţia milohioidianului. Din cauza homotropiei dintre aceşti doi muşchi, o jenă (lingura prea lungă) în contracţia unui muşchi atrage o jenă şi în contracţia celuilalt muşchi, iar rezultatul va fi o amprentă preliminară care nu va reda corect zona linguală a cîmpului protetic (Schreinemakers). Dacă pentru zona vestibulară a cîmpului protetic maxilar şi mandibular se poate depista cu uşurinţă — prin inspecţie — limita de reflexie a mucoasei (limita lingurii individuale) şi să se însemneze pe amprentă sau pe model, pentru zona linguală, aceasta este practic imposibil, dacă lingura universală nu a permis modelarea ei corectă ;

— lingura universală nu trebuie să fie exagerat de largă (peste 4—5 mm), deoarece va împinge părţile moi şi va falsifica limita de reflexie a mucoasei (fig. 37) ;

— lingura universală nu trebuie să preseze exagerat anumite zone ale suprafeţei de sprijin, deoarece aceleaşi deformări vor fi exercitate şi de lingura individuală (fig. 38—40).

Dacă lingura universală este prea scurtă în anumite zone (fig. 41, 42), ea poate fi prelungită cu materiale termoplastice de tip Stents, placă de bază sau chiar cu acrilat autopolimerizabil.

Dacă lingura are însă margini prea lungi, se poate opri înfundarea ei prin dopuri de ceară puse în regiunea laterală (zona cea mai declivă) a crestei şi în regiunea frontală).

Cînd jgheabul lingurii universale este necorespunzător cu forma reliefului osos şi eventual şi marginile lingurii sînt prea scurte, este indicată tehnica descrisă de Kerr, Nagle şi anume :

— se alege o lingură universală mai largă cu 3—5 mm, se vaselinează şi se ia o amprentă cu Stents a cîmpului protetic ;

— se desprinde amprenta din lingură, se întăreşte cu o sîrmă şi i se pune mîner, după care, prin încălzire marginală repetată, se adaptează la periferia cîmpului protetic ;

Scanned with OKEN Scanner

— cu această amprentă adaptată se ia o nouă amprentă cu un material fluid (gips, alginat, pastă de eugenat de zinc), obținîndu-se o excelentă amprentă preliminară.

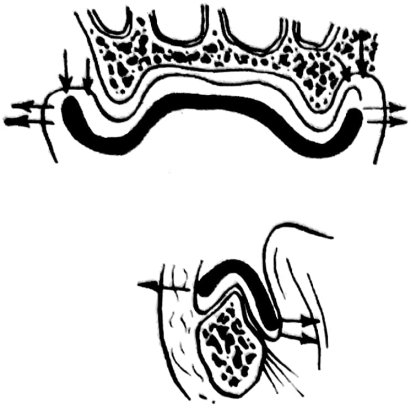

Fig. II.37. — Linguri universale prea largi.

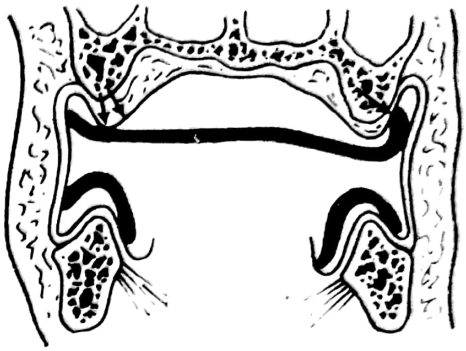

Fig. II.38. — Lingură universală care presează necorespunzător cîmpul protetic.

Fig. II.39. — Lingura presează exagerat zona de închidere distală la maxilar.

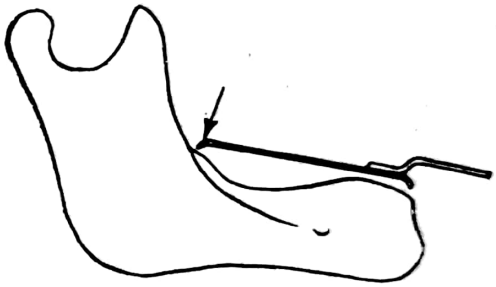

Fig. II.40. — Lingura presează exagerat zona tuberculului piriform.

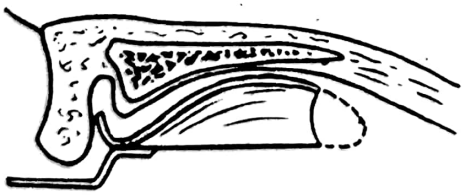

Fig. II.41. — Lingura maxilară scurtă distal.

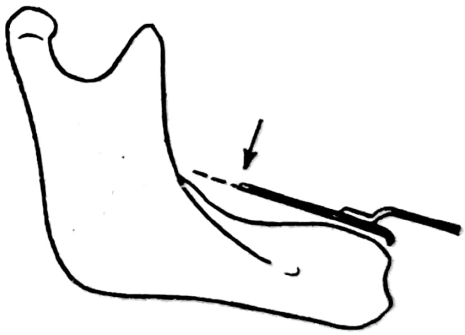

Fig. II.42. — Lingura mandibulară scurtă distal.

Nu este nici o greșeală ca pentru amprentele preliminare să se folosească vechile proteze purtate de bolnav. În prealabil, însă, se vor controla dacă nu traumatizează suprafața de sprijin; marginile prea lungi sau prea scurte se vor șlefui sau se vor completa cu Stents sau acrilat autopolimerizabil.

Scanned with OKEN Scanner

Alegerea materialului de amprentare se face după calitatea mucoasei care acoperă cîmpul protetic, ţinîndu-se seama de principiul că niciodată mucoasa nu trebuie deformată.

Tehnica de amprentare preliminară caracterizată prin mişcările necesare pentru modelarea marginală şi poziţia capului bolnavului, trebuie să fie cît mai asemănătoare cu tehnica amprentării finale.

Faza de amprentare preliminară trebuie să se încheie cu marcarea limitelor lingurii individuale şi, bineînţeles, cu indicaţiile privitoare la confecţionarea ei. Marcarea limitelor o va face numai medicul, deoarece atunci cînd, în unele zone ale amprentei, limita este neclară, numai el poate să examineze cavitatea bucală şi să precizeze situaţia reală.

Cînd anumite mici zone ale cîmpului protetic trebuie despovărate, se radiază un strat corespunzător din faţa mucozală a amprentei preliminare şi în acest fel lingura individuală va veni la distanţă şi va menaja zonele interesate.

În cazurile în care, din cauza lipsei unei linguri universale sau în situaţii extrem de dificile (resorbţie mare), ne dăm seama că nu putem realiza o amprentă preliminară care să corespundă obiectivelor arătate, vom considera prima lingură individuală drept o lingură universală, cu care ulterior vom putea lua o amprentă preliminară corectă.

După turnarea modelului preliminar se întăresc limitele cîmpului protetic, se desfiinţează retentivităţile crestei şi tuberozităţilor maxilare şi se foliază regiunile care nu trebuie să suporte presiuni.

Recomandări privind confecţionarea şi adaptarea lingurii individuale

Desigur că cea mai bună lingură individuală este cea de acrilat, deoarece poate fi adaptată perfect pe model, este rigidă chiar în dimensiuni reduse şi permite amprentarea cu orice material, inclusiv cu cele termoplastice. Totuşi, la maxilar — cînd nu se utilizează materiale termoplastice — recomandăm (din considerente economice) confecţionarea unei linguri individuale de acrilat numai în cazurile de resorbţie foarte marcată a crestelor. Pentru mandibulă, rareori ne putem lipsi de avantajele oferite de o lingură individuală din acrilat.

Confecţionarea lingurii individuale mai comportă unele discuţii în legătură cu contactul dintre lingură şi cîmpul protetic, mînerul ei şi grosimea marginilor. Dat fiind că urmărim totdeauna realizarea unei succiuni cît mai puternice, lingura individuală trebuie să fie confecţionată în contact cît mai intim cu întreaga suprafaţă a cîmpului protetic (lingură nedistanţată). Totuşi, atunci cînd amprenta finală se realizează cu materiale vîscoase de tip Stents sau atunci cînd anumite zone (proeminenţe osoase, creste balante) nu trebuie să fie presate, recomandăm la fel ca Pedro Saizar distanţarea lingurii individuale de cîmpul protetic, dar nu în totalitatea ei. Cînd se întrebuinţează Stents — acesta fiind prea vîscos — este bine ca pentru a nu exercita o presiune prea mare asupra zonei de sprijin, lingura să fie la acest nivel distanţată (1—1,5 mm), pentru ca Stents-ul să aibă o grosime mai mare. Totuşi, şi în aceste cazuri, lingura va fi intim adaptată în zona de succiune de la periferia cîmpului protetic. Pentru asemenea cazuri este deosebit de utilă confecţionarea lingurii după tehnica Pedro Saizar.

Scanned with OKEN Scanner

În cazul proeminenţelor osoase (torus palatin etc.), acoperite de obicei cu o mucoasă subţire, lingura nu trebuie să se aplice intim, ci la o distanţă de aproximativ 1 mm. Realizarea acestui spaţiu se poate face fie prin folierea modelului preliminar, fie prin radierea lingurii la acel nivel, dacă este suficient de groasă. În cazul crestelor balante, în afară de distanţarea lingurii în zona respectivă, este indicată şi găurirea lingurii cu freza în dreptul acelor zone. În acest fel — în afară de obţinerea unei grosimi mai mari a materialului de amprentare, se obţine şi refluarea cu uşurinţă a materialului prin orificiile astfel create şi se evită deformarea mucoasei.

Este necesară o menţiune specială în legătură cu confecţionarea mînerului. În principiu, mînerul lingurii individuale trebuie să aibă dimensiuni, formă şi poziţie care să nu împiedice acţiunea muşchilor orbiculari şi ai limbii şi să permită manevrarea lingurii cu uşurinţă. Pentru aceste considerente este bine ca mînerul să fie totdeauna confecţionat din Stents sau Kerr, pentru ca medicul să-i poată modifica poziţia în raport cu situaţia clinică respectivă. Pentru lingura maxilară, mînerul trebuie să fie situat vertical şi exact pe linia mediană, ca să nu împiedice coborîrea comodă a buzei superioare. Mînerul lingurii mandibulare, în afară de situarea lui pe linia mediană, trebuie plasat exact în poziţia pe care o vor avea dinţii frontali inferiori, deci să nu împingă vestibular buza inferioară, dar nici să nu fie prea oralizat, ceea ce ar falsifica mişcările normale ale limbii. Deosebit de importantă este şi înălţimea mînerului lingurii mandibulare (la nivelul superior al buzei inferioare), deoarece mişcarea de protecţie a limbii — esenţială pentru succiunea protezei mandibulare — este diferită, în raport cu obstacolul anterior pe care îl întîlneşte. Grosimea marginilor lingurii individuale este bine să fie iniţial de aproximativ 1,5 mm. Pe baza examinării centimetru cu centimetru a lărgimii fundului de sac, medicul va aprecia dacă este cazul să fie îngroşată suplimentar (în pungile Fish şi Eisenring) sau — mai rar — să fie subţiată (în zona vestibulară frontală). Cea mai corectă îngroşare a marginilor se face cu acelaşi material din care este confecţionată şi lingura individuală, deoarece materialele termoplastice obişnuite în grosime de peste 2 mm se deformează şi pe de o parte nu mai dau o imagine reală a cîmpului protetic, iar pe de altă parte, nu mai permit ca amprenta finală să fie realizată tot cu materiale termoplastice.

Lingura mandibulară va fi prevăzută cu butoni de presiune situaţi în regiunea premolarilor sau în regiunea cea mai declivă a crestei, cînd aceasta este foarte concavă. În lipsa butonilor de presiune există pericolul de a deforma marginile amprentei, de a nu exercita o presiune uniformă în timpul amprentării şi de a împinge prea mult către exterior musculatura obrazului.

2. ADAPTAREA LINGURII INDIVIDUALE

Sînt numeroase metodele şi indicaţiile referitoare la adaptarea lingurii individuale. Nici una, însă, nu poate înlocui depistarea — prin examen clinic atent — a limitei de reflexie a mucoasei şi a funcţionalităţii diferite-

Scanned with OKEN Scanner

lor formaţiuni mobile de la periferia cîmpului protetic. Dacă amprenta preliminară şi delimitarea lingurii au fost corecte, adaptarea lingurii necesită foarte puţine retuşuri.

Examenul clinic al maxilarului în vederea adaptării lingurii individuale. Acest examen făcut în scopul depistării cu mare precizie a limitei de reflexie urmăreşte în special anumite elemente :

— *Spaţiul retrozigomatic.* Dat fiind poziţia posterioară a acestui sector, inspecţia lui se poate face cel mai bine cînd gura este semideschisă. Adaptarea lingurii, în afară de scurtarea ei pînă la nivelul fundului de sac, urmăreşte şi îngroşarea marginilor ei în raport cu lăţimea fundului de sac.

— *Spaţiul vestibular lateral.* După ce a fost ocolită apofiza zigomatoalveolară, fundul de sac este mai înalt pînă la nivelul frenului bucal superior care trebuie ocolit pe la baza sa. Punerea în evidenţă a inserţiei acestui fren se face prin tracţiuni orizontale ale obrazului.

— *Spaţiul labial.* De obicei, singura formaţiune a acestei zone este frenul labial superior, care trebuie complet eliberat.Tracţiunea orizontală a buzei şi puţin în jos îl pune perfect în evidenţă. Pentru depistarea zonei de reflexie a mucoasei nu este indicat să se facă tracţiuni puternice ale buzei, ci mai bine o uşoară îndepărtare orizontală a buzei asociată cu răsfrîngerea ei.

— *Limita distală* se delimitează începînd cu depistarea şanţurilor pterigomaxilare. Uneori, cînd tuberozitatea este atrofiată, aceste şanţuri sînt umplute cu un ţesut conjunctivogrăsos şi numai palparea cu latul unei sonde sau spatule bucale îl pune în evidenţă. Al doilea element care se precizează sînt foveele palatine sau, în lipsa lor, spina nazală posterioară. Între şanţul pterigomaxilar şi limita mediană, linia de închidere distală formează de cele mai multe ori un arc de cerc cu convexitatea către anterior. Punînd bolnavul să facă manevra Valsalva sau să pronunţe fonema „Ah", se observă că mucoasa palatului formează o serie de cute ; cea mai profundă, dintre cute este limita medie pînă la care se poate întinde proteza. Cu ajutorul unui fuloar sferic se palpează zona anterioară şi posterioară acestei limite, pentru a constata dacă există posibilitatea de înfundare a marginilor protezei. Cînd vălul palatin în repaus are o poziţie orizontală sau uşor oblică, se poate depista o zonă mai lată de închidere. Cînd bolta palatină este plată, dură, sau vălul palatin are o poziţie de repaus oblică, se va obţine numai o linie de închidere.

Limita distală însemnată cu creion chimic se transpune pe lingură şi de pe lingură pe model. Pentru a asigura o mai bună etanşeizare a lingurii la acest nivel, fie că se va radia modelul preliminar, corespunzător cu rezilienţa zonei şi se va completa lingura individuală, fie că se va adăuga pe faţa mucozală a lingurii o cantitate de material termoplastic şi se va modela direct în gură. Indiferent care procedeu se adoptă, lingura trebuie din nou controlată şi dacă succiunea nu se îmbunătăţeşte se renunţă la încercarea de a presa mai mult lingura în zona distală, revenindu-se la situaţia iniţială.

După ce lingura a fost adaptată pe baza datelor culese prin inspecţie, depistarea eventualelor zone în care este încă lungă, se poate face folosind testele Herbst.

Scanned with OKEN Scanner

La proba finală, lingura nu trebuie să poată fi depărtată de pe cîmpul protetic la mişcările moderate ale buzei şi obrajilor, făcute de bolnav.

Numai după ce s-a verificat succiunea lingurii se pot practica găurile pentru despovărare, fie una singură în centrul lingurii, fie şi în alte zone.

Examenul clinic al mandibulei în vederea adaptării lingurii individuale se face tot pe zone, urmărind aceleaşi obiective ca şi la maxilar :

— *Zona tuberculului piriform* : închiderea şi deschiderea gurii şi mai ales poziţia semideschisă, marchează cu suficientă precizie limita de inserţie a ligamentului pterigomandibular. Porţiunea vestibulară (maseterină) a acestei zone trebuie examinată cu atenţie în timpul mişcării de închidere. Pentru a pune şi mai bine în evidenţă marginea anterioară a maseterului şi plica pe care o face în vestibul, în timpul mişcării de închidere, operatorul, cu două degete aplicate pe creastă, se opune acestei mişcări, obligînd maseterul să se contracte mai puternic. În zona linguală corespunzătoare tuberculului piriform, limita lingurii este dată de linia oblică internă. Marginea distolinguală a lingurii este de obicei oblică spre anterior, făcînd un unghi cu planul orizontal de 70—80° sau chiar mai mic, cînd creasta edentată este foarte atrofiată.

Dacă în timpul mişcării de deglutiţie sau de protracţie a limbii, această margine nu este percepută de bolnav, înseamnă că lingura nu este lungă ; dacă nu este însă prea scurtă, se va tatona ulterior cu material termoplastic.

— *Zona vestibulară laterală* : limita este uşor de observat cînd se fac tracţiuni orizontale ale obrazului. Mai ales în atrofiile foarte marcate ale crestei edentate nu se vor face tracţiuni verticale ale obrazului, deoarece în aceste cazuri nefavorabile, fibre musculare din buccinator şi chiar din milohioidian ajung şi se unesc, proteza trebuind totuşi să se sprijine pe ele. Dacă se face mişcarea de tracţiune verticală, se va ajunge la concluzia că nu există nici un spaţiu pentru aplicat proteza. Deci, numai tracţiune orizontală moderată.

— *Zona labială* : fundul de sac la acest nivel este dificil de examinat, deoarece, dacă se încearcă tracţiunea orizontală a buzei inferioare, se modifică complet nefuncţional acest spaţiu. Singura mişcare permisă este uşoara răsfrîngere a buzei, atît cît să permită inspecţia fundului de sac. În atrofiile mari ale crestei, lungimea lingurii va fi tatonată tot cu materiale termoplastice.

— *Zona linguală laterală* : limita se poate deduce mai mult prin palpare (linia oblică) şi prin mişcările moderate ale limbii către obraz. Dacă există o depresiune la nivelul fundului de sac — foseta linguală — lingura se va insinua în această pungă. Cînd glanda sublinguală herniază paste creastă, versantul lingual al lingurii se va insinua între creastă şi glandă.

— *Zona linguală centrală* : se va urmări ca lingura să atingă planşeul în poziţia de repaus a limbii şi să nu fie mobilizată la mişcări blînde de umezire a roşului buzei. Dacă în urma retuşurilor s-a pierdut contactul cu planşeul în repaus, se reduce şi mai mult amplitudinea mişcărilor limbii.

Scanned with OKEN Scanner

După ce s-a făcut acest examen, iar lingura a fost adaptată pe baza datelor culese prin inspecţie, se pot aplica testele Herbst, cu singura modificare că testul de protracţie a limbii, în ceea ce priveşte amplitudinea, se face în raport cu poziţia de repaus a limbii. Tot acum este bine să se examineze înălţimea celor două versante linguale ale lingurii, pentru a se vedea dacă sînt egale. Dacă nu sînt egale, se va face un nou control în cavitatea bucală, deoarece în majoritatea cazurilor între cele două versante există o perfectă simetrie. Rezultatul final al acestor faze trebuie să fie maximum de stabilitate posibilă a lingurii individuale.

Dată fiind greutatea de a se obţine închiderea marginală a protezei mandibulare, trebuie să se acorde o atenţie specială în acele zone ale cîmpului protetic unde există fibre musculare sau ligamente care se inserează perpendicular pe periferia cîmpului protetic şi anume : zona tuberculului piriform sau zona linguală centrală şi cea vestibulară frontală. Pentru realizarea unei cît mai bune închideri în aceste zone se pot folosi materiale termoplastice de tip Stents sau Kerr. Se atrage atenţia că aceste materiale termoplastice se adaugă nu atît pentru a extinde lingura, ci pentru a perfecta închiderea marginală. După modelarea materialului termoplastic, eficacitatea etanşeizării se va controla cu testul de succiune respectiv.

Realizarea închiderii marginale la zonele cheie

Zona tuberculului piriform (fig. 43). Caracteristica acestei zone se poate reliefa în următoarele aspecte :

— închiderea marginală în zona centrală a tuberculului nu se poate asigura numai prin compresiunea adecvată a acestei zone ;

— în zona linguală a tuberculului piriform există mai totdeauna o mucoasă glisantă, care în stare de repaus formează o bridă longitudinală paralelă cu creasta. Această mucoasă glisantă trebuie întinsă şi împinsă către periferia cîmpului protetic din două motive : dacă nu va fi întinsă, ci amprentată în poziţia de repaus, brida de mucoasă va fi permenent presată între două corpuri dure — relieful osos şi baza protezei — declanşînd dureri şi instabilitatea protezei ; dacă va fi împinsă către periferia cîmpului protetic, fenomenele descrise mai sus nu vor mai apărea, dar „brida" de mucoasă „plasată" la periferia cîmpului protetic va forma o bună garnitură pentru realizarea închiderii marginale.

Pentru a rezolva aceste probleme se procedează în felul următor : pe faţa mucozală a lingurii individuale, în zonele tuberculului piriform, se aplică un strat de aproximativ 1—2 mm grosime de Kerr, Stents, Ceroform sau un alt material termoplastic similar. Se ramoleşte corespunzător şi se aplică lingura în cavitatea bucală, se presează uniform şi concomitent ambele zone şi bolnavul face de cîteva ori mişcarea de deschidere maximă a gurii.

Se încălzeşte apoi numai porţiunea vestibulară de o singură parte, se introduce lingura în cavitatea bucală, bolnavul deschide gura la maximum (pentru buccinator) şi o închide, operatorul opunîndu-se acestei mişcări (pentru maseter).

Pentru porţiunea linguală se ramoleşte Kerr-ul de ambele părţi şi bolnavul face mişcarea de deglutiţie şi de protracţie a limbii.

Scanned with OKEN Scanner

Bineînţeles, după fiecare modelare se răceşte bine materialul termoplastic. La control se poate constata că apare marginea lingurii şi atunci se reduce din ea, sau Kerr-ul este insuficient modelat şi atunci se mai adaugă material.

În stadiul final, marginile de Kerr trebuie să fie netede şi să existe o trecere lină către suprafaţa lingurii.

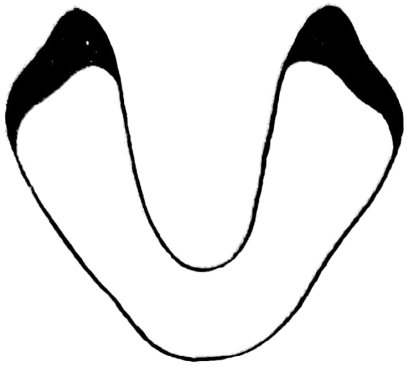

Fig. II.43. — Zona închiderii marginale la tuberculul piriform.

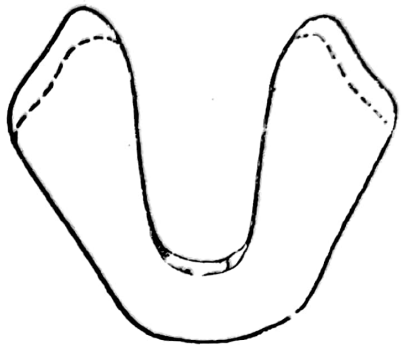

Fig. II.44. — Zona închiderii marginale lingual central.

Dacă tuberculul piriform se prezintă ca o masă gelatinoasă mobilă în toate sensurile se va renunţa la închiderea suplimentară cu Kerr.

Controlul rezultatelor obţinute se va face prin testele de succiune care vor fi descrise ulterior.

Zona lingual㠄 centrală (fig. 44). Caracteristica acestei zone o constituie, aşa cum s-a mai arătat, marea mobilitate a genioglosului, care creează greutăţi în realizarea unei închideri marginale în poziţia de repaus a limbii şi în mişcările ei anterioare, în al doilea rînd, la acest nivel există forţe mari, care se exercită la marginea lingurii.

Din aceste cauze, marginea lingurii în regiunea mediană trebuie să aibă o grosime iniţială de 2—3 mm (Schreinemakers) şi să se subţieze treptat către periferia zonei, unde va avea o grosime de aproximativ 1,5 mm.

Lingura individuală realizată cu o grosime corespunzătoare în această zonă, se controlează dacă în poziţie de repaus atinge mucoasa planşeului bucal şi dacă la mişcările de protracţie a limbii nu se mobilizează. Reamintim că, în general, chiar dacă limba are o poziţie anterioară, se limitează mişcarea de protracţie a limbii la mişcarea de umezire a roşului buzei inferioare.

Dacă lingura respectă aceste condiţii, ceea ce rar se întîmplă, nu mai este nevoie de nici o închidere marginală suplimentară în această zonă.

Pentru perfectarea închiderii marginale se ramoleşte un rulou semilunar de Kerr (sau alt material similar) de aproximativ 3 cm lungime şi se lipeşte bine în continuarea marginii lingurii în zona amintită. Kerr-ul trebuie să aibă o perfectă continuitate cu faţa mucosală a lingurii, să se piardă pe nesimţite la periferia zonei şi să nu aibă nici o cută. Se ramoleşte

Scanned with OKEN Scanner

bine, se aplică lingura în cavitatea bucală, se menţine bine în poziţie şi bolnavul face mişcarea de umezire a buzei de la o comisură la cealaltă şi apoi duce uşor vîrful limbii într-un obraz şi în celălalt.

Se răceşte bine şi se controlează dacă s-a îmbunătăţit succiunea. În cazul unui rezultat negativ, se controlează dacă lingura are contact cu mucoasa planşeului în poziţie de repaus. De obicei, se constată că nu există contact şi se repetă operaţia, limitîndu-se mişcarea de protracţie a limbii la atingerea feţei orale a mînerului lingurii. Numai după ce s-a constatat o îmbunătăţire în succiune se poate trece la finisarea adaptării în zona vestibulară frontală.

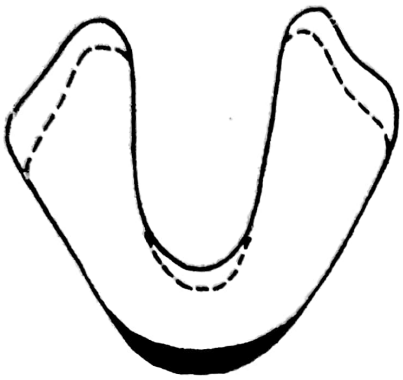

Fig. 11.45. — Zona închiderii marginale labial.

Zona vestibulară frontală (fig. 45). Caracteristica acestei zone constă din faptul că este greu să se sesizeze prin inspecţie limita cîmpului protetic. Tracţiunea buzei pentru inferioare a pune în evidenţă această limită modifică nefuncţional periferia cîmpului protetic. Din această cauză, lingura va fi scurtată pentru a avea stabilitate numai în mişcarea de răsfrîngere a buzei inferioare. Mişcarea de ţuguiere a buzelor sau de fluierat, recomandată de Herbst şi de alţi autori, este de asemenea bună, cu observaţia că la această mişcare lingura poate fi mobilizată şi de brida laterală vestibulară formată de triunghiularul buzei inferioare.

Trebuie controlată încă o dată şi mobilitatea lingurii cauzată de o poziţie prea vestibulară a mînerului ei, mai ales cînd orbicularul este tonic.

Fundul de sac la acest nivel este în general îngust, situaţie pe care trebuie s-o reflecte şi versantul vestibular al lingurii, altfel lingura va fi instabilă, nu din cauza lungimii, ci din cauza grosimii.

După ce lingura este corect adaptată, se adaugă la marginea ei un strat subţire de material termoplastic nu mai gros de 1 mm şi se fac următoarele mişcări funcţionale :

— gura larg deschisă ;

— masaje făcute de operator prin intermediul tegumentelor, asupra marginii lingurii, care să urmărească împingerea buzei inferioare în sus (deci răsfrîngerea ei), combinate cu mişcări rotatorii. Aceste mişcări de modelare prin masaj la nivelul marginii lingurii au avantajul că realizează o închidere marginală atît între faţa mucozală a lingurii, cît şi între faţa ei externă şi mucoasa labială. Se controlează din nou dacă succiunea s-a îmbunătăţit faţă de situaţia anterioară.

Nu este contraindicat ca în celelalte zone ale cîmpului protetic (vestibular şi lingual lateral) să se încerce o îmbunătăţire a închiderii marginale, cu condiţia ca întîi să se realizeze o bună închidere în cele trei zone-cheie, iar materialul termoplastic adăugat în celelalte zone să aibă eventual o temperatură de ramolire mai scăzută decît a celui adăugat în zonele-cheie, pentru a nu risca alterarea închiderii marginale deja obţinută.

Scanned with OKEN Scanner

Pentru modelarea zonei vestibulare laterale se recomandă deschiderea largă a gurii, rotaţii ale nodului comisural şi masaje ale marginii lingurii prin intermediul obrajilor; pentru zona linguală laterală, ducerea limbii către un obraz şi apoi către celălalt.

Teste pentru verificarea succiunii lingurii individuale mandibulare

Pentru lingura individuală mandibulară sînt necesare teste speciale, deoarece — spre deosebire de lingura maxilară, unde valoarea succiunii se poate verifica prin mişcări făcute de bolnav sau agăţînd cu policele marginea lingurii — la amprenta inferioară succiunea se verifică numai prin presiuni şi tracţiuni aplicate la nivelul mînerului lingurii individuale.

Testul 1. Verificarea închiderii marginale la nivelul turberculului piriform se face aplicînd o presiune orizontală pe mînerul lingurii în sens orovestibular. Dacă după aplicarea materialului termoplastic şi modelarea lui la nivelul tuberculului piriform s-a realizat o închidere distală bună, lingura se va desprinde mai greu sau va apărea chiar zgomotul caracteristic desprinderii unei proteze care are succiune.

Testul 2. Se face aplicînd pe mînerul lingurii presiuni orizontale vestibuloorale. Prin acest test se verifică etanşeitatea închiderii marginale în marginea centrală linguală. Succiunea este însă mult mai bună dacă totodată s-a realizat şi o corectă închidere la nivelul tuberculului piriform şi la nivelul zonei vestibulare frontale.

Testul se face după ce s-a modelat şuviţa de Kerr în regiunea lungualâ centrală, mai întîi cu limba în poziţia de repaus. Dacă lingura se desprinde cu greutate, aceasta denotă o bună închidere marginală în poziţia de repaus a planşeului. Cînd lingura se desprinde cu multă uşurinţă, pacientul este invitat să ducă vîrful limbii către baza mînerului lingurii.

Dacă în această poziţie, lingura se desprinde cu greutate sau chiar de loc, înseamnă că numai în poziţia de repaus a limbii nu există închidere marginală din cauza unei protracţii prea anterioare a limbii în cursul modelajului funcţional. În acest caz se reface şuviţa de Kerr din zona linguală centrală şi se remodelează, avîndu-se grijă să se reducă proiecţia anterioară a limbii. După modelare şi răcire se controlează din nou. În general, după 1—2 tatonări, se obţine rezultatul dorit.

Dacă în poziţia de repaus a limbii apare succiune, dar în cursul protracţiei limbii lingura se ridică, sînt posibile două cauze :

— sau Kerr-ul nu a fost suficient de ramolit în momentul modelării;

— sau bolnavul a făcut în timpul modelării o mişcare prea moderată de protecţie a limbii, iar în timpul aplicării testului face o mişcare prea exagerată. Şi într-un caz şi în celălalt se refece şuviţa de Kerr, avîndu-se grijă ca ea să fie bine ramolită, iar gradul de proiecţie anterioară a limbii să concorde cu poziţia ei de repaus.

După ce s-a verificat închiderea linguală centrală se reverifică testul 1, care de data aceasta trebuie să dea rezultate mai bune decît prima dată.

Scanned with OKEN Scanner

Testul 3 are ca obiect o verificare de ansamblu a închiderii marginale a lingurii. Pentru a-l putea aplica în bune condiţii, este recomandabil ca mînerul lingurii să aibă o perforaţie vestibulooralâ. Se porneşte de la momentul apariţiei fenomenului de succiune provocat de aplicarea testului 2. Împingerea vestibulooralâ se transformă în tracţiune verticală. În cazurile favorabile este aproape imposibil să se îndepărteze lingura de pe cîmpul protetic. În cazurile de atrofii marcate, desprinderea se face cu greutate. Acest test serveşte pentru a aprecia dacă amprenta funcţională urmează să fie considerată ca amprentă funcţională definitivă sau numai ca o amprentă preliminară provizorie, bună a se confecţiona pe baza ei o nouă lingură individuală, pe care se vor face doar mici retuşuri de închidere marginală.

Este foarte important de subliniat că aplicarea acestor teste se face numai în ordinea descrisă şi că se porneşte totdeauna de la o manevră obligatorie, apăsarea lingurii pe cîmpul protetic. Această apăsare exprimă excesul de salivă dintre lingură şi cîmpul protetic şi înfundă puţin marginile lingurii în ţesuturile moi de la periferia cîmpului protetic. Tendinţa de revenire, caracteristică ţesuturilor de la periferia cîmpului protetic, declanşează apariţia fenomenului de succiune, a cărei intensitate creşte în raport direct cu valoarea forţelor care tind să desprindă proteza de pe cîmpul protetic. Fără îndoială că, la anumite mişcări, închiderea marginală se poate pierde, însă, bolnavul făcînd din nou mişcarea de deglutiţie şi apăsînd proteza pe cîmpul protetic declanşează din nou fenomenul de succiune.

Pe măsură ce bolnavul se obişnuieşte cu proteza respectivă, momentele de succiune devin din ce în ce mai lungi, putîndu-se transforma într-o succiune permanentă. Prin modificarea cîmpului protetic (atrofie), succiunea se poate pierde. În astfel de situaţii este necesar ca baza protezei să fie pusă în concordanţă cu noua situaţie a cîmpului protetic prin căptuşiri marginale sau totale.

Testul 4. S-a menţionat necesitatea de a se obţine o bună închidere marginală atît între faţa mucozală a protezei şi cîmpul protetic, cît şi între faţa externă a protezei şi mucoasa jugală sau labială. Această închidere între faţa externă a protezei şi mucoasă prezintă o deosebită importanţă, mai ales în zona vestibulară frontală, unde închiderea marginală între faţa mucozală a protezei şi periferia cîmpului protetic este aproape totdeauna deficitară. Pentru a verifica dacă în această zonă s-a realizat închiderea atît pe faţa externă, cît şi pe faţa internă a lingurii, se aplică testul 2, iar în timpul cît lingura nu se desprinde datorită fenomenului de succiune, se trage buza inferioară pentru a se îndepărta mucoasa labială de pe faţa externă a lingurii. Dacă fenomenul de succiune nu dispare, înseamnă că există o bună închidere între faţa mucozală a lingurii şi periferia cîmpului protetic (închidere internă). Dacă lingura se desprinde sub efectul tracţiunii buzei inferioare, este o dovadă evidentă ca în această zonă s-a realizat o închidere marginală numai între faţa externă a lingurii şi mucoasa labială.

Scanned with OKEN Scanner

3. RECOMANDĂRI PRIVIND AMPRENTAREA FINALĂ

Dacă adaptarea lingurilor individuale s-a făcut conştiincios, rolul materialului pentru amprentarea finală se rezumă numai la finisarea adaptării lingurii individuale. De aceea, cantitatea de material folosită în acest scop trebuie să fie foarte mică (1,5 mm grosime), dar să acopere toată suprafaţa mucozală a lingurii, inclusiv feţele externe, deoarece aceste feţe participă atît la realizarea închiderii marginale, cît şi la rezolvarea problemelor de fizionomie şi fonaţie. Dacă se pune o cantitate prea mare de material de amprentare sau de o consistenţă necorespunzătoare, se poate strica întreaga adaptare a lingurii, deoarece împingerea ţesuturilor cu un material prea abundent sau de consistenţă mare duce la realizarea unor margini nefuncţionale ale amprentei.

Ca materiale de amprentare finală a maxilarului preferăm gipsul şi pasta de eugenat de zinc, pentru calităţile lor de reproducere fidelă, iar pentru mandibulă, pasta de eugenat de zinc şi materialele bucoplastice (Rezinoplast, Adheseal). Pastele termoplastice de tip Stents, tiocauciucurile, siliconii vor fi rezervate numai cîmpurilor protetice dure.

Înainte de amprentare trebuie să i se explice bolnavului toate operaţiile care urmează şi în ce constă colaborarea ce i se cere.

În timpul amprentării, capul bolnavului, bine fixat pe tetieră, va avea o poziţie aproape verticală, neforţată, urmărind ca întreaga musculatură perimandibulară să fie cît mai relaxată.

Amprenta finală trebuie să decurgă în trei etape, fiecare cu un anumit obiectiv, şi anume :

— *Timpul I, sprijin-adeziune* : în această etapă se face centrarea exactă a lingurii şi presarea moderată a amprentei pe cîmpul protetic, urmată de mici perioade de relaxare pentru a permite ţesuturilor să revină în poziţia de repaus.

— *Timpul II, închidere marginală* : în această etapă se mobilizează periferia cîmpului protetic prin aceleaşi mişcări ca la adaptarea lingurii individuale. Se va avea în vedere ca amplitudinea acestor mişcări să fie cel puţin la fel ca la adaptarea lingurii. Dacă amplitudinea este mai mare, nu se produce nici un inconvenient, deoarece lingura limitează ca un „corset" aceste mişcări. Cînd se aplică testele Herbst pentru modelarea marginală, trebuie să se aibă în vedere că aceste teste trebuie repetate dacă materialul (pasta de eugenat de zinc) este încă foarte plastic după ultimul test, deoarece astfel materialul „se lasă" şi se strică cea mai mare parte a modelării. Dacă se întrebuinţează materiale bucoplastice, se va prelungi durata fiecărui test 10—15 secunde, pentru a permite materialului (mai vîscos) să se modeleze. Cînd se realizează o amprentă fonetică şi se utilizează un material bucoplastic, în afară de mişcarea de deschidere largă a gurii, surîs şi protracţia limbii, se dă bolnavului să citească cu glas tare un text, dar nu mai mult de 5 minute, după care se controlează modelarea marginală. În locurile unde lingura apare prin material, se retuşează.

— *Timpul III, tonicitate musculară-fizionomie-fonaţie* : rareori se poate separa această etapă de cea precedentă. Este recomandabil ca în timp ce se execută mişcările de modelare marginală din timpul

Scanned with OKEN Scanner

II, operatorul să facă şi masaje rotatorii pe tegumentele de la nivelul marginilor amprentei. Aceste masaje se fac cu o intensitate variabilă, în raport cu vîscozitatea materialului, realizîndu-se în acest fel grosimea adecvată a marginilor viitoarei proteze. Deci se fac mai întîi mişcările de modelare marginală şi apoi, separat, masajele rotatorii, există riscul ca prin masaj să se împingă iarăşi surplusul de material în fundurile de sac şi să se strice modelarea marginală. De aceea, este mai bine ca timpurile II şi III să se îmbine armonios. Este recomandabil ca masajele să fie mai insistente în zona frontală vestibulară maxilară — pentru a rezolva în special problemele de fizionomie— şi în zona frontală mandibulară, pentru a rezolva în special problema închiderii marginale şi pe faţa externă a protezei.

Controlul amprentei finale se poate face complet numai dacă amprenta a fost luată cu Stents sau elastomeri de sinteză, deoarece aceste materiale — fiind practic nedeformabile — permit tracţiunile şi apăsările necesare pentru controlul succiunii. Controlul amprentei începe totdeauna cu problemele legate de timpul III şi continuă în ordinea inversă a timpilor descrişi în modul următor :

— *Controlul timpului III* : înainte de scoaterea amprentei se controlează încă o dată aspectul fizionomic, iar dacă lingurile sînt prevăzute cu borduri de ocluzie se pot face şi probe fonetice.

— *Controlul timpului II* : se urmăresc marginile amprentei şi dacă lingura apare descoperită sau cu neregularităţi — ceea ce denotă a modelare insuficientă — se reia amprenta de la început sau se adaugă, dacă, bineînţeles, este posibil. Amprenta este corectă, chiar dacă apare materialul cu care s-a realizat închiderea marginală în zonele-cheie.

Grosimea marginilor amprentei trebuie să corespundă lărgimii fundului de sac. Controlul acestei corespondenţe este de o importanţă covîrşitoare pentru menţinerea viitoarei proteze şi trebuie făcut cu multă conştiinciozitate.

Uneori, în zona linguală a tuberculului piriform apar prelungiri ale materialului mult dincolo de limita lingurii, mai ales cînd mişcările de modelare au luat sfîrşit în timp ce materialul era încă fluid. Aceste prelungiri se pot retuşa cu o lamă, dacă materialul este rigid, sau doar se scurtează uşor, atît cît să nu împiedice turnarea modelului şi se retuşează ulterior cînd proteza este gata. În orice caz, se recontrolează, dacă nu nu cumva lingura a fost prea scurtă sau prea subţire, la acest nivel, situaţie în care se retuşează lingura şi se repetă amprentarea.

— *Controlul timpului I* : orice neregularitate a zonei de sprijin ne obligă să verificăm din nou corespondentul ei din cavitatea bucală. Micile bule de aer cu diametrul de 2—3 mm vor fi retuşate cu atenţie. Pe amprentele luate cu materiale bucoplastice, aceste bule se vor retuşa ulterior pe model, sau — mai corect — se va repeta amprenta. Dacă lingura apare în zona de sprijin, pe porţiuni mai mari de 5 mm, se vor radia din lingură aceste porţiuni, se va adăuga material de amprentare şi se va repeta amprenta, dacă materialul nu permite reintroducerea lui în cavitatea bucală. Centrarea incorectă a lingurii impune neapărat repetarea amprentei.

Scanned with OKEN Scanner

Faza de amprentare finală, care încheie un important capitol în tratamentul edentatului total, trebuie să se termine cu cîteva indicații în legătură cu transportul amprentei în laborator și confecționarea modelului definitiv.

Foarte multe amprente se deteriorează din cauza transportului sau a păstrării necorespunzătoare în laborator. Transportul trebuie să se facă în cutii, în care amprenta trebuie așezată cu fața în sus. O dată ajunsă în laborator, amprenta trebuie turnată cît mai urgent, deoarece unele materiale (alginate, bucoplastice) se deformează ireversibil.

În indicațiile privitoare la turnarea modelului va trebui să se insiste ca tehnicianul să reproducă pe model cît mai mult din fața vestibulară și linguală a amprentei. Acest lucru este uneori foarte dificil, mai ales cînd lingura individuală este de acrilat. Totuși, trebuie să se reproducă totdeauna cel puțin 2—3 mm, chiar cu riscul fracturării marginii vestibulare a modelului în unele zone; fragmentele fracturate se vor păstra și se vor lipi la locul lor în momentul în care se pregătește macheta pentru ambalare.

În încheiere, subliniem că fără o cunoaștere atentă a morfologiei funcționale a cîmpului protetic, fără o imagine clară a obiectivelor amprentării și a metodelor prin care aceste obiective se pot realiza și fără o conștiinciozitate dusă pînă la limitele pedanteriei, nu se poate realiza o amprentare corectă a cîmpului protetic edentat total.

Scanned with OKEN Scanner

DETERMINAREA OCLUZIEI

Determinarea ocluziei este una dintre fazele clinice dificile în tratamentul edentaţiei totale, deoarece lipsesc criterii perfect obiective pentru culegerea datelor care ar permite stabilirea rapoartelor funcţionale optime între crestele edentate şi furnizarea unor elemente, care să ofere tehnicianului dentar posibilitatea să realizeze în laborator o proteză cît mai individualizată.

Deşi intrată în practică sub denumirea curentă de „determinarea ocluziei", această fază necesită stabilirea unor numeroase elemente fără de care nu se poate concepe realizarea unui tratament corect. Oricare ar fi metodele prin care se stabilesc aceste elemente există o serie de etape comune care se pot schematiza astfel:

— determinarea nivelului şi orientării planului de ocluzie;
— determinarea dimensiunii verticale a etajului inferior al feţei;
— determinarea relaţiei centrice;
— stabilirea indicaţiilor în vederea alegerii şi montării dinţilor artificiali.

1. DETERMINAREA NIVELULUI ŞI ORIENTĂRII PLANULUI DE OCLUZIE

În poziţia de ocluzie centrică, dinţii celor două arcade se întîlnesc între ei într-un plan curb — mai mult sau mai puţin accentuat — atît în sens sagital, cît şi în sens transversal. Datorită cuspidării dinţilor laterali şi supraocuziei dinţilor frontali, acest plan curb este reliefat, reliefurile exprimînd angrenajul interdentar (fig. 46). Müller (1925) a denumit ansamblul acestor reliefuri complexe de ocluzie, iar noi îl denumim generic, relief ocluzal. Deoarece curba şi reliefarea lui variază de la individ la individ şi de la o vîrstă la alta, acest plan nu a putut fi folosit în practica stomatologică ca reper în confecţionarea protezelor totale, motiv pentru care s-a imaginat un alt plan, care, la dentat, se obţine aşezînd două rigle pe

Scanned with OKEN Scanner

extremităţile curburilor sagitale, reprezentate de cuspizii ultimilor molari şi vîrfurile celor doi canini inferiori.

Cele două rigle determină un plan orizontal care a fost denumit plan de ocluzie sau plan de masticaţie. Acest plan nu este, bineînţeles, un plan ocluzal real, ci un plan ocluzal convenţional, de referinţă. La mandibulă, planul ocluzal real se găseşte sub nivelul planului ocluzal convenţional, din cauza curburii sagitale de ocluzie, accentuată de curbura tansversală de ocluzie. În momentul cînd dinţii celor două arcade dentare oclud în ocluzie centrică, planul ocluzal real al dinţilor superiori depăşeşte planul convenţional.

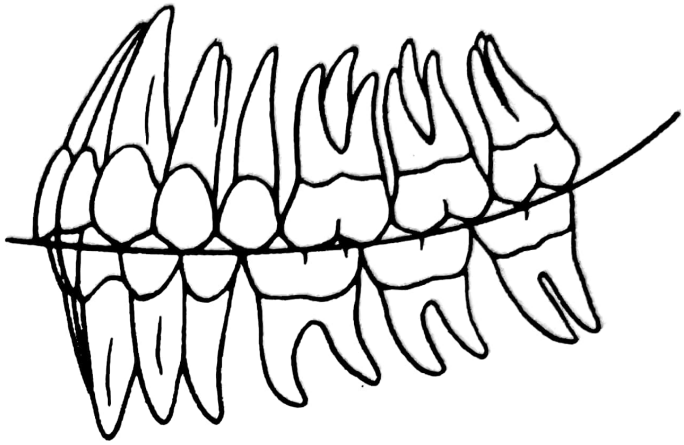

Fig. II.46. — Planul de ocluzie cu curbura sagitală.

În literatura de specialitate, mult timp nu s-a făcut o deosebire între planul ocluzal real şi planul convenţional de ocluzie, ambele fiind desemnate cu aceeaşi denumire: plan de masticaţie sau de ocluzie (Thomes, 1880 ; Bonwill, 1887). Această denumire unică a dat naştere multor confuzii care n-au fost sesizate. Pentru a fi eliminate confuziile dintre planul real şi planul convenţional de ocluzie, Hanau (1923) a propus ca planul convenţional să fie denumit plan de orientare ocluzală.

Planul convenţional de ocluzie prezintă o mare valoare practică în stomatologia ortopedică, deoarece se află într-o relaţie bine determinată cu relieful ocluzal şi cu craniul. S-a stabilit că în regiunea frontală a arcadelor dentare, acest plan se află la 1—2 mm sub marginea liberă a buzei superioare, în poziţia de repaus a mandibulei, şi este paralel cu linia bipupilară, cînd individul priveşte spre infinit. S-a demontrat apoi, că în regiunea laterală planul de orientare ocluzală este paralel cu planul care se obţine unind aripile nasului cu centrele conductelor auditive externe, denumit planul Camper sau planul protetic. Planul protetic este situat deasupra planului de orientare ocluzală, în medie cu 2 cm şi corespunde planului care uneşte comisura bucală cu treimea superioară a tuberculului piriform. După noile cercetări, aceste două planuri pot fi convergente sau divergente distal, în funcţie de profilul facial al individului (R. Hartono, 1967) (fig. 47).

Şabloanele de ocluzie. Pentru determinarea nivelului şi a orientării planului de ocluzie, ca de altfel şi pentru fazele următoare, sînt necesare şabloane de ocluzie care materializează schematic atît baza, cît şi arcadele viitoarei proteze. Cu ajutorul lor se depistează şi se înregistrează datele necesare montării corecte a dinţilor artificiali.

Deşi există multe sisteme de confecţionare a şabloanelor, cel mai corect ar fi să se confecţioneze întîi bazele definitive ale protezei (direct pe modelul funcţional) pe care să se fixeze borduri de ocluzie din Stents.

Scanned with OKEN Scanner

Şabloanele astfel confecţionate au o foarte bună stabilitate şi nu prezintă pericolul deformării lor în timpul manevrelor ulterioare, mai ales în timpul înregistrărilor grafice ale pantei articulare sau a relaţiei centrice. Suficient de rezistente sînt şi şabloanele confecţionate din plăci de polistiren cu valuri de ocluzie din Stents.

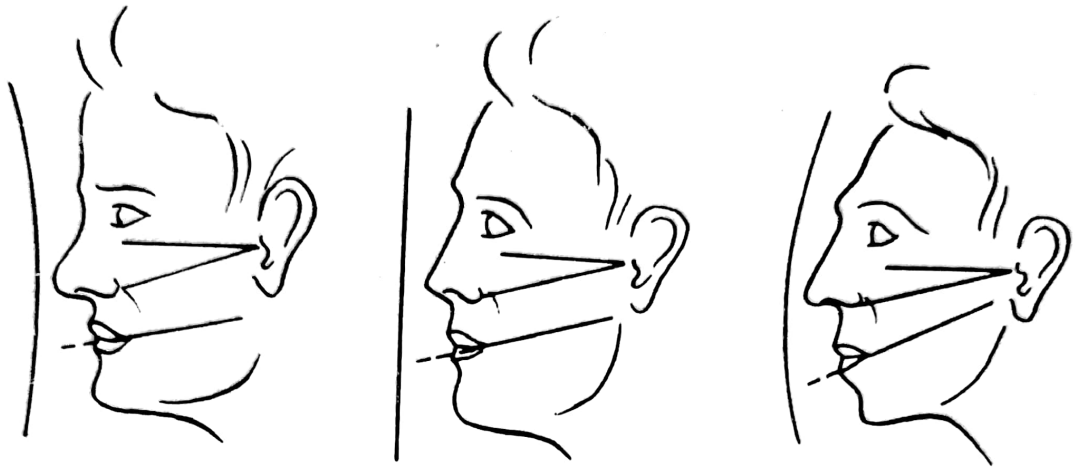

Fig. II.47. — Direcţia planului de ocluzie în funcţie de profilul bolnavului.

În practica curentă se utilizează însă şabloane confecţionate din plăci de bază termoplastice, cu valuri de ocluzie din ceară roz de modelat, situaţie în care — pentru a elimina unele surse frecvente de erori — este bine să se reţină următoarele reguli generale :

— baza şablonului trebuie să fie foarte bine adaptată pe model, pentru a avea o bună stabilitate şi menţinere ;

— înainte de orice manoperă, şablonul trebuie bine răcit, însă numai pe model ;

— orice manevră de retuşare a bazei şablonului sau a bordurilor de ocluzie, se va face numai cu şablonul aplicat pe model (niciodată ţinut în mînă), deoarece altfel se poate deforma.

Oricare ar fi materialul din care este confecţionat şablonul, în primul rînd se spală bine şi se probează în cavitatea bucală, pentru a se constata dacă se adaptează perfect pe cîmpul protetic şi dacă are o stabilitate care să nu permită bascularea sau eventual aşezarea lui în mai multe poziţii.

Pentru controlul stabilităţii, şablonul superior bine răcit (pe model) se aplică pe maxilarul edentat şi se verifică, prin presiuni alternative în regiunea laterală a bordurilor, dacă are tendinţa de basculare. În caz afirmativ, se va cerceta dacă bordurile de ocluzie sînt montate corect pe creastă, mijlocul lăţimii lor trebuind să coincidă cu mijlocul crestei (fig. 48).

Dacă este cazul, se va face corectura necesară dezlipind bordurile de bază şi lipindu-le din nou în poziţie corectă. Dacă bascularea se produce datorită unei lăţimi exagerate a bordurii în sens vestibulooral, cu ajutorul unei spatule de ceară încălzită, se reduce excesul.

Scanned with OKEN Scanner

După ce s-a făcut controlul stabilității șablonului superior, se controlează dacă curbura vestibulară a bordurii de ocluzie în regiunea frontală (de la o comisură bucală la cealaltă) redă fizionomia normală a buzei superioare.

Se verifică apoi dacă marginea inferioară a bordurii de ocluzie depășește cu 1—2 mm marginea inferioară a buzei superioare (gradul de vizibilitate a dinților naturali), atunci cînd bolnavul stă cu gura ușor întredeschisă, așa cum este obligat de altfel să stea, cînd operatorul menține șablonul la locul lui cu ajutorul unui deget aplicat pe regiunea palatină a șablonului superior.

Gradul de vizibilitate (1—2 mm) se micșorează la bolnavii mai în vîrstă, la care tonicitatea țesuturilor s-a pierdut sau, dimpotrivă, se mărește la bolnavii mai tineri.

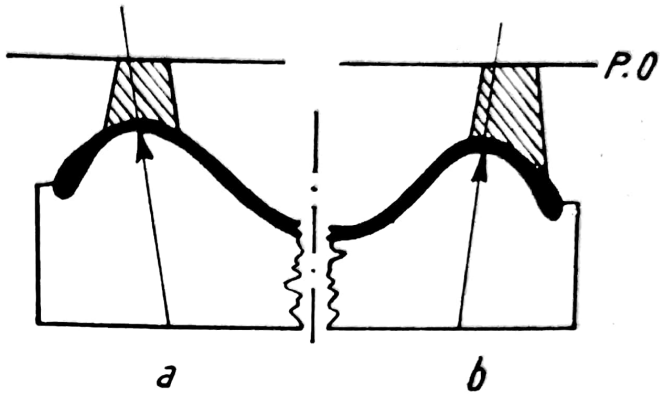

Fig. II.48. — Valuri de ocluzie : *a* — corect confecționate ; *b* — incorect confecționate.

De obicei, cînd vin din laborator bordurile de ocluzie sînt mai înalte și atunci cu ajutorul unei spatule, se trasează o linie pe bordura șablonului superior la nivelul ales în raport cu marginea liberă a buzei superioare și cît mai paralelă cu linia bipupilară. La bolnavii în vîrstă peste 60 de ani, frontal bordura se scurtează pînă la nivelul marginii inferioare a buzei sau chiar sub nivelul buzei, dacă tonicitatea țesuturilor este foarte redusă.

Se scoate șablonul din gură, se repune pe model, se răcește și apoi cu ajutorul unei spatule de modelat bine ascuțită sau cu ajutorul unui bisturiu se reduce din valul de ocluzie pînă la limita trasată anterior.

Se repune șablonul în gură, se controlează înălțimea bordurii de ocluzie în raport cu limita amintită și cu ajutorul unei rigle metalice (fig. 49) aplicată pe fața ocluzală a bordurii în regiunea frontală sau cu ajutorul planului lui Fox (fig. 50) se controlează dacă valul de ocluzie este paralel cu linia bipupilară.

Pentru a ușura aprecierea paralelismului este necesar ca un ajutor să mențină o altă riglă în planul bipupilar atunci cînd bolnavul are privirea acomodată la infinit și poziția capului este verticală. Cele două rigle trebuie să fie paralele ; dacă nu sînt paralele, se reduce sau se adaugă ceară sau Stents.

Se face un ultim control, după care apoi se verifică dacă șablonul introdus în gură reface reliefurile normale ale feței, colaborînd cu bolnavul care se examinează din față și din profil, cu ajutorul unei oglinzi.

Se poate constata cu această ocazie că este necesară adăugarea de ceară pe versantul vestibular al bordurii de ocluzie sau chiar pe versantul vestibular al bazei șablonului.

Scanned with OKEN Scanner

În alte cazuri, pentru realizarea efectului fizionomic cerut, este necesară reducerea în sens vestibulooral a valului de ocluzie.

După ce s-au făcut aceste manopere este posibil ca din cauza modificării curburii vestibulare, bordura de ocluzie să nu mai depășească cu 1—2 mm (sau depășește cu mai mult) marginea inferioară a buzei superioare, motiv pentru care sînt necesare retușurile respective.

Fig. II.49.—Direcția planului de ocluzie în regiunea frontală.

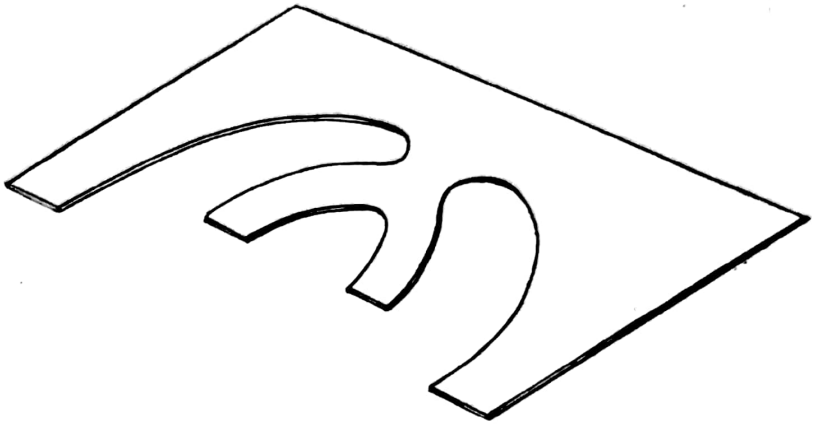

Fig. II.50. — Planul lui Fox.

Este indicat să se realizeze o modelare a bordurii inferioare corespunzătoare atît fizionomiei cît și funcționalității orbicularului buzei inferioare.

Variante. Uneori, din cauza unei pareze faciale sau a altor cauze care determină ca marginea inferioară a buzei superioare să nu fie paralelă cu linia bipupilară, este necesar în scop fizionomic ca planul de ocluzie în regiunea frontală să nu mai fie paralel cu linia bipupilară, ci în raport cu situația creată, să fie înclinat către dreapta sau stînga, pentru a deveni paralel cu marginea inferioară a buzei superioare. Toate aceste modificări vor fi făcute în strînsă colaborare cu bolnavul.

În general, dar mai ales în aceste situații, este foarte bine ca valul de ocluzie să se confecționeze dintr-o ceară de culoare albă-gălbuie, pe care operatorul a schițat chiar conturul viitorilor dinți artificiali.

Se poate constata în acest fel mult mai corect restabilirea fizionomiei pe care o va reda viitoarea proteză, deoarece ceara roz și Stents-ul, din cauza culorii mai închise, induc în eroare, realizîndu-se de obicei un grad prea mare de vizibilitate a viitorilor dinți artificiali.

După stabilirea înălțimii planului de ocluzie și a direcției lui în regiunea frontală, se stabilește direcția și înălțimea acestuia în regiunea laterală, în raport cu linia auriculonazală (planul lui Camper).

În acest scop, în primul rînd se materializează cu ajutorul unei rigle flexibile sau creion dermatograf linia care pleacă de la mijlocul tragusului la marginea inferioară a aripii nasului sau, mai corect, la spina nazală anterioară. Linia flexibilă trebuie să depășească anterior profilul feței cu 3—4 cm (fig. 51).

Scanned with OKEN Scanner

Se reduce sau se adaugă ceară în regiunea laterală a bordurilor de ocluzie, pînă cînd faţa ocluzală a bordurii devine paralelă (sau uşor convergentă distal) cu linia auriculonazală.

Controlul se poate face, şablonul fiind aşezat pe cîmpul protetic, prin aplicarea unei rigle metalice pe faţa ocluzală a bordurii de ocluzie şi observînd dacă această riglă este paralelă (sau uşor convergentă distal) cu rigla flexibilă care determină linia auriculonazală.

De obicei, această determinare se face întîi în dreapta şi apoi la fel pe partea stîngă. Planul lui Fox permite controlul simultan pe ambele părţi şi cu mai multă siguranţă.

Se mai poate proceda şi în felul următor : după ce s-a făcut determinarea de partea dreaptă se răceşte bine (pe model) şablonul şi se ramoleşte bordura de ocluzie de partea stîngă cu ajutorul tăieturilor făcute cu o spatulă bine încălzită. Se aplică şablonul cu modelul pe o placă de sticlă şi se apasă prin intermediul modelului pînă cînd se egalizează planul de ocluzie.

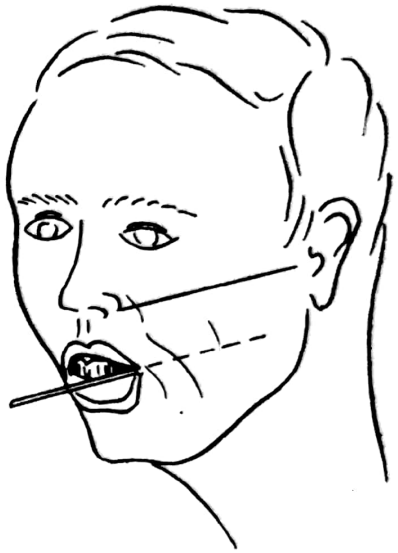

Fig. II.51. — Direcţia planului de ocluzie în regiunea laterală.

Metoda poate da naştere la surse de eroare, dacă baza soclului modelului nu este paralelă cu planul protetic, deoarece în aceste condiţii există tendinţa de a apăsa mai puternic în regiunea unde soclul modelului este mai înalt.

Nu este greşit ca această reducere a înălţimii bordurii de ocluzie să se facă prin ramolirea bordurii şi presarea ei cu ajutorul unei rigle metalice pînă cînd se ajunge la dimensiunile dorite.

2. DETERMINAREA DIMENSIUNII VERTICALE A ETAJULUI INFERIOR AL FEŢEI

Distanţa în sens vertical dintre mandibulă şi maxilar sau mai corect dintre spina nazală anterioară şi gnation se numeşte *dimensiune verticală*. Anterior introducerii acestei denumiri se foloseau termenii de „înălţimea ocluziei" sau „înălţimea muşcăturii". În cadrul acestei noţiuni ocluzale, unii autori (Kemény, 1956, 1958 ; Wierzinsky) deosebesc două feluri de dimensiuni verticale :

— dimensiunea verticală a etajului inferior al feţei, cînd mandibula se află în poziţie de repaus, denumită dimensiunea verticală fiziologică ;

— dimensiunea verticală a etajului inferior al feţei, cînd mandibula se află în poziţie de ocluzie centrică, deci de contact interdentar simetric, denumită dimensiunea verticală fizică.

Noi deosebim patru feluri de dimensiuni verticale :

— dimensiunea verticală cu contact interdentar centric şi cu mandibula în relaţie centrică, pe care o denumim dimensiunea verticală de inter-

Scanned with OKEN Scanner

cuspidare centrică; acest termen îl folosim atunci cînd avem posibilitatea de a stabili precis relaţia şi ocluzia centrică;

— dimensiunea verticală cu mandibula în ocluzie de intercuspidare, indiferent dacă ocluderea se face în relaţie şi ocluzie centrică sau în ocluzie habituală, pe care o denumim dimensiune verticală de intercuspidare. Acest termen îl folosim cînd nu avem posibilitatea de a stabili precis poziţia de ocluzie;

— dimensiunea verticală fără contact interdentar, cu mandibula în poziţie de repaus fiziologic, pe care o denumim dimensiune verticală de repaus;

— dimensiunea verticală în diferitele poziţii luate de mandibulă din momentul pierderii contactului interdentar şi pînă la poziţia cu gura larg deschisă, cu excepţia poziţiei de repaus fiziologic. Spre deosebire de celelalte dimensiuni verticale definite mai sus, care corespund fiecare unei singure poziţii a mandibulei, în această situaţie dimensiunea verticală variază foarte mult, în raport cu multiplele poziţii pe care mandibula le poate lua în cursul deschiderii sagitale. De aceea, acestor dimensiuni verticale, privite în grup, le dăm denumirea de dimensiune verticală multipoziţională.

Diferenţa dintre dimensiunea verticală de repaus şi dimensiunea verticală centrică, respectiv de intercuspidare, este materializată de spaţiul liber dintre arcadele dentare în poziţie de repaus mandibular. Acest spaţiu este denumit spaţiul de incluzie fiziologică sau spaţiul liber interdentar, ceea ce şcoala americană numeşte „free way space" (spaţiu liber).

„Spaţiul liber" este strîns legat de dimensiunea verticală fiziologică, în sensul că este unul din factorii care determină gradul de incluzie fiziologică, adică gradul de deschidere a gurii în poziţia de repaus mandibular.

Mult timp s-a considerat că, după terminarea erupţiei dinţilor permanenţi, poziţia de repaus a mandibulei, deci şi spaţiul de inocluzie fiziologică rămîn neschimbate în timpul vieţii (Thompson-Brodie, 1942; Tallgreen, 1957). S-a admis totuşi că în cursul aceleiaşi zile, în urma unor eforturi musculare epuizante, greutatea mandibulei suprasolicită tonicitatea de repaus a muşchilor ridicători, obligînd mandibula pentru un timp foarte scurt să ia o poziţie mai joasă cu maximum 2 mm.

Şi alte cercetări desmint constanţa spaţiului de inocluzie fiziologică şi deci a poziţiei de repaus fiziologic a mandibulei. Olsen (1951) a constatat, făcînd măsurători cefalometrice pe 70 de bolnavi edentaţi, că spaţiul de inocluzie în poziţia de repaus a mandibulei nu este invariabil, aşa cum s-a spus, ci variază la acelaşi individ edentat (fără proteze în gură) între 0,3 şi 5,7 mm, iar cu protezele în gură, între 0,1 şi 10 mm. Atwood (1956) arată că, măsurînd spaţiul de inocluzie în poziţia de repaus mandibular, la mai mulţi bolnavi şi în şedinţe diferite, a ajuns la concluzii similare. C. Boucher, într-un comentariu din 1956, pare să acorde încredere cercetărilor lui Atwood. Koivumaa (1959) a examinat 333 de bolnavi şi a constatat că poziţia de repaus a mandibulei şi spaţiul de inocluzie corespunzător, variază la acelaşi individ şi deci nu pot fi folosite ca repere sigure. M. Silvermann (1962) susţine, de asemenea, că spaţiul de inocluzie în poziţia de repaus mandibular este inconstant şi deci folo-

Scanned with OKEN Scanner

sirea lui ca reper duce la erori. În afară de aceasta, el arată că măsurarea acestui spaţiu necesită adesea timp îndelungat — ore — multă răbdare, abilitatea pacientului de a realiza relaxarea muşchilor mobilizatori ai mandibulei, radiografii cefalometrice şi administrarea de sedative. Oricît de bine ar colabora bolnavul, fără administrarea de sedative nu s-ar putea ajunge la frînarea completă a controlului voluntar al contracţiilor musculare. El arată că adoptarea unei „medii" de măsurători ale acestui spaţiu pe acelaşi individ, nu constituie o soluţie, dat fiind că aceste măsurători variază între limite foarte largi, iar dimensiunea verticală a aceluiaşi individ, fiind specifică, trebuie reprodusă cu exactitate milimetrică.

Posselt (1966) consideră, de asemenea, că poziţia de repaus sau de postură, se modifică sub influenţa a diferiţi factori, pe care îi grupează în factori „în legătură cu aparatul masticator" şi factori „sistemici".

Noi grupăm factorii care pot modifica poziţia de repaus în trei categorii :

a) *factori morfologici* :

— de natură biomecanică, cum este abraziunea dinţilor, care duce la micşorarea dimensiunii verticale ;

— de natură protetică, consecutiv aplicării unor proteze care înalţă sau coboară ocluzia, mărind sau micşorînd dimensiunea verticală.

b) *factori funcţionali de natură fiziologică* :

— poziţia generală de postură a corpului sau numai a capului care variază în raport cu tipul de temperament şi gradul de oboseală ;

— stări psihice speciale care măresc sau micşorează tonusul muscular ;

— modul de respiraţie (nazală sau bucală).

c) *factori patologici*

— durerile intense, provocate fie de afecţiuni bucodentare acute, fie de afecţiuni situate în alte regiuni ale organismului ;

— afecţiunile şi spasmele musculare în hipocalcemie, tetanie, toxemie, boala Parkinson ;

— afecţiunile articulaţiei temporomandibulare care reduc mobilitatea mandibulei.

Modificarea poziţiei de repaus a mandibulei este însoţită şi de modificarea relaţiei intermaxilare în ceea ce priveşte raportul condililor faţă de pantele tuberculiene, sau faţă de cavităţile glenoide.

Bazat pe caracterul variabil al poziţiei de repaus fiziologic a mandibulei, Silvermann (1962) consideră că această poziţie nu poate fi un reper corect de determinare a dimensiunii verticale centrice sau fizice şi propune, în locul acestui reper, folosirea poziţiei mandibulei cînd se articulează sunetul „s". De altfel şi noi am ajuns — pentru aceleaşi motive — la concluzia că, pentru determinarea dimensiunii verticale, trebuie să substituim poziţia de repaus a mandibulei cu poziţiile fonetice ale acesteia.

Spaţiul liber de vorbire

În cursul vorbirii, mandibula ia faţă de maxilar poziţii cu dimensiuni verticale variate, corespunzătoare diferitelor articulări fonetice.

Spaţiile dintre arcadele dentare, realizate în cursul acestor articulări, se numesc spaţii libere de vorbire ; cel mai mare spaţiu liber de vorbire este realizat la pronunţarea vocalei „a", iar cel mai mic, la pronun-

Scanned with OKEN Scanner

ţarea consoanei „s". Dimensiunile verticale corespunzătoare sunetelor fonetice diferă de la individ la individ. De exemplu, Silvermann (1962) a constatat, pe baza examinării a 208 bolnavi, că cel mai mic spaţiu de vorbire (sunetul „s") variază de la individ la individ între 0 şi 10 mm. Dar, deşi variabil, el constituie un reper foarte preţios pentru determinarea ocluziei centrice, fiind spaţiul de inocluzie interdentară cu dimensiunea verticală cea mai apropiată de dimensiunea verticală centrică sau fizică şi foarte puţin sau de loc susceptibil să varieze la acelaşi individ atît în stare de dentaţie, cît şi în caz de edentaţie.

Silvermann (1962) critică folosirea sunetului „m" în unele metode de determinare a dimensiunii verticale (Gillis, 1946; Eberle, 1951), deoarece articularea lui necesită un spaţiu de vorbire mai mare şi deci mai susceptibil de variaţii decît spaţiul corespunzător sunetului „s".

Din punct de vedere fiziologic, spaţiul liber de inocluzie fiziologică diferă de cel mai mic spaţiu de vorbire. Primul corespunde unei condiţii în care muşchii mobilizatori ai mandibulei se găsesc în repaus, într-un tonus fiziologic, iar cel mai mic spaţiu de vorbire corespunde unei condiţii în care muşchii sînt contractaţi, exercitînd o funcţie fiziologică — funcţia fonetică. Primul este o situaţie relativ statică, iar al doilea este o situaţie dinamică, funcţională. Pornind de la această deosebire, Silvermann (1962) critică metodele de determinare a dimensiunii verticale centrice care folosesc poziţia fiziologică de repaus a mandibulei şi care este o poziţie statică.

Am văzut că în cursul vieţii fie din cauze patologice, fie în urma abraziunii sau a unor tratamente protetice greşite, dimensiunea verticală centrică se modifică. De aceea, din punct de vedere evolutiv, trebuie să deosebim dimensiunea verticală de intercuspidare primară de dimensiunea verticală de intercuspidare secundară. Cea primară, se stabilizează o dată cu terminarea erupţiei dinţilor permanenţi, şi precizarea reflexelor neuromusculare ale aparatului dentomaxilar; dimensiunea verticală de intercuspidare secundară apare în urma cauzelor arătate. În general, dimensiunea verticală secundară este mai mică decît cea primară. Cînd modificarea se datorează unor tratamente protetice greşite, ea poate fi mai mare sau mai mică decît dimensiunea verticală primară. Mărirea bruscă a dimensiunii verticale are efecte neplăcute: ciocnirea arcadelor dentare între ele, mai ales în timpul masticaţiei şi a vorbirii — fenomen foarte neplăcut pentru pacient şi pentru persoanele din jurul lui — şi obosirea muşchilor coborîtori ai mandibulei, manifestată prin durere în regiunea cervicală anterioară şi în regiunea submandibulară. Aceste fenomene pot dispărea după cîteva luni, în urma adaptării la noile condiţii a articulaţiei temporomandibulare, a muşchilor şi a poziţiei de repaus a mandibulei.

Cînd modificarea dimensiunii verticale se produce lent, organele şi ţesuturile aparatului dentomaxilar realizează, datorită funcţiei de autoменţinere, un anumit echilibru funcţional. Abraziunea patologică, edentaţia parţială întinsă sau terminală şi, mai ales, edentaţia totală duc la situaţii care nu pot fi compensate organic.

Scanned with OKEN Scanner

În astfel de situaţii, se impune să restaurăm dimensiunea verticală primară a bolnavului prin mijloace protetice. Operaţia de restaurare a dimensiunii primare poartă denumirea generală de redimensionarea verticală a etajului inferior, iar cînd are ca obiectiv reevaluarea unei dimensiuni verticale coborîte (ocluzie coborîtă) poartă şi denumirea de înălţarea ocluziei sau înălţarea dimensiunii verticale.

Operaţia de redimensionare include, în primul rînd, depistarea dimensiunii verticale primare şi, în al doilea rînd, găsirea mijloacelor de a o realiza, ţinînd seama şi de condiţiile fizionomice solicitate de bolnav. Capacitatea de adaptare neuromusculară trebuie apreciată în lumina corelaţiilor parodontoarticulare-neuromusculare. În capitolul privitor la funcţia de automenţinere sînt descrise, pe larg, aceste corelaţii.

Pentru determinarea dimensiunii verticale primare, există o serie de metode, care diferă atît după reperul folosit în acest scop, cît şi după felul de edentaţie în care este folosit reperul respectiv.

C. Boucher (1964) grupează astfel aceste metode :

I. *Metode care folosesc raportul dintre crestele edentate, măsurat astfel* :

— fie de la papila incisivă la marginea incizală a incisivilor mandibulari (2 mm, după McKevitt), cînd numai maxilarul este edentat ;

— fie de la papila incisivă la vîrful crestei mandibulare (6 mm, după McKevitt) ;

— fie de la tuberculul retromolar la fosa pterigoidă, cu o deschidere de 5° în regiunea posterioară (Sears).

II. *Metode care se bazează pe înălţimea ocluziei vechilor proteze*, măsurînd distanţa verticală dintre feţele mucozale ale celor două proteze, în dreptul celor mai adînci porţiuni ale şeilor, cu ajutorul unui compas imaginat de Boley, şi ajustarea acestei distanţe în gura bolnavului.

III. *Metode care folosesc distanţa provizorie dintre cele două şabloane de ocluzie*, combinată cu poziţia de repaus a mandibulei şi cu teste fonetice. Aceste metode pleacă de la admiterea constanţei poziţiei de repaus a mandibulei şi a unui spaţiu frontal interdentar la 2—4 mm.

IV. *Metode care folosesc înregistrări preextracţionale* : radiografii de profil ale feţei : teleradiografii ale poziţiei condililor ; fotografii de profil ale capului ; modele ale dinţilor în ocluzie ; musurători faciale ale raportului vertical şi anteroposterior al capului faţă de incisivii centrali, cu ajutorul arcului facial, sau măsurători ale distanţei dintre menton şi baza nasului ; mască facială din răşină acrilică etc.

V. *Metoda lui Parks*, care pleacă de la o presupunere proprie, potrivit căreia la prima separare uşoară a mandibulei de maxilar, în cursul mişcării de deschidere, condilul nu numai că se roteşte, dar şi translează înainte, iar în cursul mişcării de ridicare mandibula are un centru de rotaţie situat în spatele condilului, dedesubt şi dincolo de unghiul mandibular, acest centru de rotaţie menţinîndu-se pînă cînd mandibula, în ridicare, atinge vechiul plan ocluzal, după care — la edentatul total — se roteşte în jurul condilului. Aceste două mişcări descriu două arcuri, iar punctul lor de intersecţie ar indica corect gradul de separare a maxilarelor în poziţia de ocluzie centrică. Gray, Hanau şi McCollum au dove-

dit, cu teste practice şi cu ajutorul arcului facial cinematic, că această metodă este incorectă.

VI. *Metode care folosesc presiunea interocluzală maximă*, cînd dinţii vin prima oară în contact în poziţie de ocluzie centrică. Măsurarea presiunii se face cu ajutorul unui dispozitiv denumit biometrul Boos.

VII. *Metode care folosesc raportul dintre distanţa interpupilară* (IP) *şi distanţa manton-linia bisprîncenoasă* (MS), de pe o fotografie veche, faţă de aceleaşi distanţe măsurate pe bolnav. Formula este următoarea :

$$\frac{\text{IP (foto)}}{\text{MS (foto)}} = \frac{\text{IP (pe pacient)}}{\text{X (MS pe pacient)}}$$

VIII. *Metode fonetice şi estetice* : primele folosesc raporturile dintre maxilare, cînd se pronunţă anumite sunete ; celelalte folosesc poziţia buzelor şi diferenţa de nuanţă dintre pielea de pe buze şi cea de pe restul feţei, pe care autorii acestor metode susţin că o pot aprecia.

IX. *Metode care folosesc aşa-numitul „prag de înghiţire"*, adică poziţia pe care o ia mandibula la începutul actului de înghiţire, considerîndu-se că în acest moment dinţii vin în contact foarte slab.

C. Boucher (1964), prezentînd aceste metode, le clasifică în două mari categorii : metode mecanice, care folosesc înregistrări preextracţionale, diferite măsurători şi paralelismul crestelor ; metode fiziologice, care folosesc poziţia de repaus a mandibulei, pragul de înghiţire şi testele fonetice. El consideră că nici una dintre aceste metode nu este pe deplin satisfăcătoare. Dimensiunea verticală stabilită cu ajutorul lor constituie doar o măsurătoare aproximativă, care trebuie verificată cu ocazia probării în gură a protezelor, pe baza testelor fonetice şi pe consideraţii fizionomice.

X. *Vl. Georgescu şi colab. lui (1964) au elaborat o metodă proprie de determinare a dimensiunii verticale la edentaţi.* Metoda foloseşte cinci repere osoase, pe care starea de edentaţie nu le modifică. Aceste repere sînt : cele 2 puncte zigomatice, nasionul, subnasionul şi punctul gnation. Primele două dau lăţimea feţei, următoarele două indică înălţimea etajului superior al feţei, iar subnasionul şi punctul gnation sînt folosite ca repere ale înălţimii etajului inferior al feţei. Făcîndu-se măsurători pe cranii şi pe bolnavi dentaţi, s-a ajuns la stabilirea unui indice, denumit indicele nazozigomatic, care reprezintă raportul dintre înălţimea şi lăţimea etajului superior al feţei şi ale cărui valori variază după conformaţia feţei. Variaţiile de la individ la individ sînt destul de mari şi a fost necesar, pentru simplificare, să fie grupate în 5 categorii, corespunzătoare principalelor conformaţii ale feţei. Dintre aceste categorii, prima şi ultima reprezintă conformaţii faciale foarte puţin frecvente.

În categoriile a II-a, a III-a şi a IV-a, media indicilor nazozigomatici în milimetri este de 34,45, 38,45 şi 41,45 cu variaţii de 1,45 în minus sau plus.

S-a constatat apoi, tot pe bază de măsurători pe cranii şi pe bolnavi dentaţi, că la aceste categorii frecvente de indici corespund următoarele valori medii ale raportului dintre înălţimea etajului superior şi înălţimea

Scanned with OKEN Scanner

etajului inferior, măsurate între punctele subnasion şi gnation : 70,50, 78,50, 85,50 cu variaţii de 4 mm în minus sau în plus la categoria a II-a, 4 mm în minus şi 3,5 mm în plus la categoria a III-a şi 3,5 mm în minus şi în plus la categoria a IV-a.

Aşadar, calculînd indicele nazozigomatic al bolnavului se va ajunge la o cifră care se apropie de una dintre cele trei valori medii ale categoriilor frecvente de indici nazozigomatici. Pe baza acestei cifre şi a valorii medii a raportului dintre înălţimile etajului superior şi inferior al feţei, corespunzătoare categoriei de indici nazozigomatici în care se încadrează pacientul edentat respectiv, printr-o simplă împărţire a înălţimii etajului superior cu valoarea corespunzătoare din grupa celor trei valori medii ale raportului dintre înălţimile celor două etaje (70,5, 78,5 şi 85,5), se află dimensiunea verticală centrică respectivă.

În practică, mai ales cînd dimensiunea verticală centrică s-a micşorat din cauza abraziunii dinţilor, sau în urma unor edentaţii întinse sau terminale, sau cînd a dispărut în urma edentaţiei totale, reperul frecvent folosit pentru determinarea dimensiunii verticale este poziţia de repaus a mandibulei, adică dimensiunea verticală fiziologică. Ca mandibula în poziţie de repaus se măsoară cu ocluzometrul distanţa dintre două puncte marcate cu dermatograful pe menton şi buza superioară, situate pe linia medicină şi se măsoară distanţa dintre aceleaşi puncte în momentul pronunţării literei „s". Aşa cum s-a arătat mai înainte, sunetul „s" se realizează cu cel mai mic spaţiu de vorbire, deci mandibula se află într-o relaţie intermaxilară foarte apropiată de relaţia de ocluzie centrică. Se scade această distanţă din prima şi diferenţa este considerată înălţimea ocluziei. Această înălţime este apoi verificată, cu şabloanele de ocluzie în gură, folosindu-se o serie de teste morfologice, fonetice şi fizionomice.

Determinarea dimensiunii verticale este o problemă capitală în stomatologia ortopedică, dar care pînă în prezent nu a primit o soluţie pe deplin satisfăcătoare.

În tratamentul edentaţiei totale ne interesează deci determinarea dimensiunii verticale de intercuspidare centrică sau de intercuspidare habituală cînd bolnavul a avut o astfel de ocluzie şi a păstrat încă reflexele ocluzale dobîndite.

În mod obişnuit o evaluare corectă a etajului inferior al feţei se poate face în felul următor : — se însemnează cu ajutorul unui creion dermatograf sau chimic (se şterge cu uşurinţă cu alcool) pe linia mediană a feţei un punct corespunzător spinei nazale anterioare şi altul pe regiunea anterioară a mentonului. O dată oprită mandibula în poziţie de repaus prin procedeele arătate anterior, se măsoară cu ajutorul unei rigle gradate sau cu ajutorul ocluzometrului Wyllis (fig. 52) distanţa dintre cele două puncte. Din această distanţă exprimată în milimetri se scad 3 mm şi se obţine o distanţă care reprezintă cu aproximaţie de 1 mm (valoare neglijabilă) dimensiunea fiziologică a etajului inferior al feţei în timpul relaţiei centrice la edentatul respectiv. Se notează această distanţă în fişe.

Se introduce şablonul inferior în gură şi se aplică pe cîmpul protetic, după care se introduce şi şablonul superior la locul său, spunînd bolnavului să închidă gura, verificîndu-se contactul simultan pe toată supra-

fața ocluzală a bordurilor; se măsoară apoi cu ajutorul riglei gradate, distanța dintre cele două puncte însemnate anterior.

Dacă distanța măsurată este acum mai mare se reduce din șablonul inferior pînă cînd se ajunge la dimensiunea dorită, stabilindu-se astfel dimensiunea verticală a etajului inferior al feței în poziție de relație centrică.

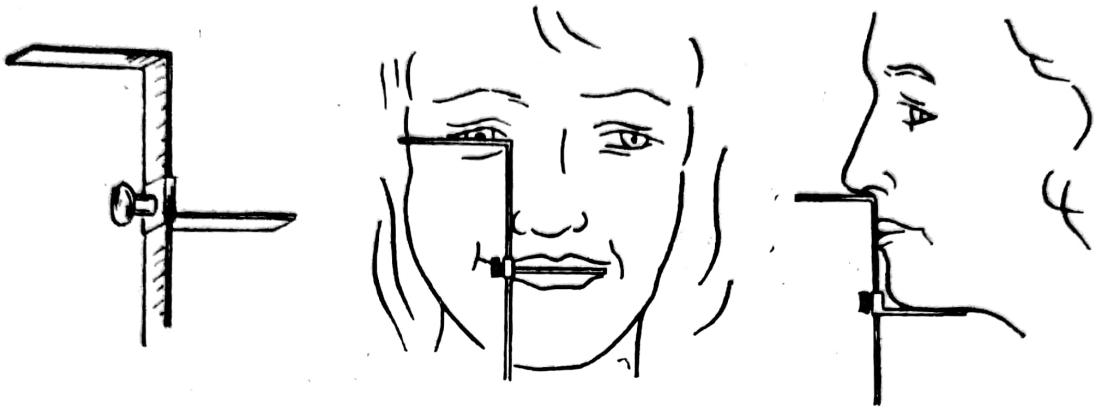

Fig. II.52. — Ocluzometrul lui Wyllis.

De cele mai multe ori, bordura de ocluzie a șablonului inferior întîlnește în contact prematur bordura șablonului superior în regiunea laterală posterioară. În acest caz se produce totdeauna o proglisare a mandibulei. De aceea este bine, chiar de la început, să se reducă bordura șablonului inferior în această regiune (fig. 53 a). Alteori, derapajul se produce lateral denotînd un contact prematur de partea opusă derapajului (fig. 53 b).

Dacă distanța este mai mică, se adaugă ceară pe șablonul inferior pînă se obține dimensiunea verticală dorită. Uneori se poate constata că bordurile de ocluzie vin în contact numai în anumite zone ale circumferinței lor din cauza unei incorecte montări pe baza șablonului. Se dezlipesc și se montează din nou.

Alteori, lipsa de contact se datorește lipsei de corespondență (atrofie diferită) între cele două creste edentate, mandibula avînd o circumferință mult mai mare decît maxilarul. În aceste situații trebuie realizat contact între bordurile de ocluzie, cel puțin în regiunile laterale (fig. 54).

În cazul în care bordura de ocluzie a șablonului inferior este numai cu puțin mai înaltă decît trebuie, se poate ramoli în totalitate cu o spatulă caldă. Șablonul superior fiind foarte bine răcit, se invită bolnavul să închidă gura (cît mai corect în relație centrică), strîngînd pînă cînd prin presarea valului de ocluzie inferior se ajunge la dimensiunea verticală stabilită anterior. Manevra se poate însoți de riscul deformării pieselor, de aceea trebuie executată cu multă atenție.

După ce șablonul inferior a fost scos din gură și bine răcit (pe model), cu ajutorul unei spatule se reduc excesurile de ceară rezultate în urma presării.

Scanned with OKEN Scanner

Se poate constata uneori, după ce s-a stabilit dimensiunea verticală a etajului inferior al feței, că distanța între crestele edentate în această poziție este mai mică de 8—10 mm (minimum admis). Această situație clinică nu asigură locul necesar montării dinților în regiunea frontală,



Fig. II.53. — Contact prematur pe bordurile de ocluzie:
a — în regiunea posterioară; *b* — în regiunea laterală.

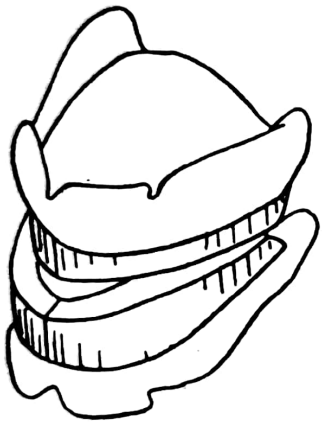

Fig. II.54. — Diferențe mari de atrofie între cîmpurile protetice.

chiar dacă s-ar face supraocluzie mai mare (ar însemna să se monteze dinți foarte mici care tulbură fizionomia bolnavilor).

În toate aceste situații este indicată mărirea dimensiunii verticale a etajului inferior, ținîndu-se seama ca fanta bucală să nu rămînă întredeschisă, maximul de înălțare la care se poate spera fiind de aproximativ 3—4 mm.

Se poate ajunge la această înălțare prin adăugare de ceară (aproximativ 2—3 plăci), de obicei pe șablonul inferior.

Dacă se constată că din cauza înălțării șablonului inferior acesta devine prea vizibil depășind marginea superioară a buzei inferioare, este necesar să se mai reducă din bordura de ocluzie inferioară, înălțîndu-se în aceeași măsură bordura șablonului superior.

Nici o metodă pentru determinarea dimensiunii verticale nu este suficient de sigură. Din această cauză totdeauna este bine să se coroboreze 2—3 metode pentru a ne apropia cît mai mult de realitate.

Scanned with OKEN Scanner

Pentru a putea realiza corect această fază, este în primul rînd necesară cunoașterea „pozițiilor tipice ale mandibulei".

Arcada dentară mandibulară poate lua poziții variate față de arcada dentară maxilară. Aceste poziții variază corespunzător cu funcțiile și fazele funcționale la care mandibula participă. În cursul acestor funcții și faze,

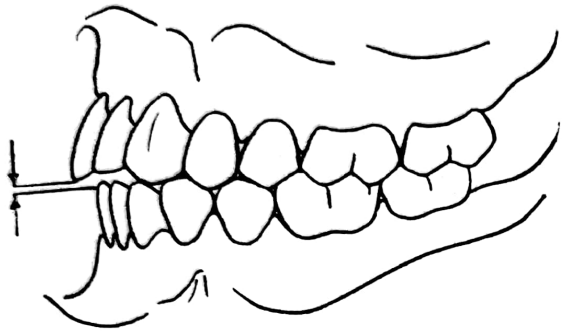

Fig. II.55. — Inocluzia de repaus.

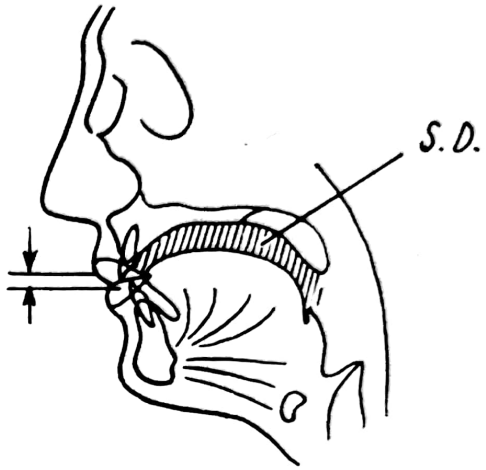

Fig. II.56. — Spațiul Donders.

pozițiile mandibulei variază de la individ la individ. Pentru tratamentele stomatologice prezintă interes trei din aceste poziții : de repaus, de ocluzie centrică și de ocluzie centrală.

Poziția de repaus sau poziția de postură, se caracterizează printr-o anumită inocluzie interdentară, care, în dreptul premolarilor este în medie de 2—3 mm, și printr-un tonus de repaus echilibrat al mușchilor mobilizatori ai mandibulei, însoțit de relaxarea capsulei articulare. Inocluzia interdentară în poziția de repaus mandibular — de fapt în orice poziție fără contact interdentar — este cu atît mai redusă, cu cît se merge de la linia mediană interincisivă către ultimii molari (Sicher, 1954) (fig. 55). Spațiul de inocluzie interdentară variază invers proporțional cu înălțimea extraalveolară a arcadelor dentare. În cazul arcadelor dentare cu morfologie primară — deci cu dinți cuspidați — spațiul de inocluzie în poziția de repaus este mai mic decît în cazul arcadelor dentare cu morfologie secundară abrazată. Erupțiile dentare pasive, necompensate prin abraziune, și tratamentele protetice prin care ocluzia a fost înălțată, pot contribui la micșorarea spațiului de inocluzie.

În poziția de repaus mandibular există în cavitatea orală un spațiu liber deasupra limbii, denumit golul cavității orale sau spațiul Donders (fig. 56) care, după Sicher (1928), nu ar avea o semnificație specială. După părerea noastră, acest spațiu prezintă totuși o importanță apreciabilă prin posibilitatea pe care o oferă limbii ca să realizeze anumite articulații fonetice.

Scanned with OKEN Scanner

Poziţia de repaus a mandibulei poate fi considerată o poziţie statică. Orice altă poziţie a mandibulei necesită contracţia activă a muşchilor mobilizatori ai mandibulei fie a coborîtorilor fie a ridicătorilor, fibrele muşchilor în acţiune scurtîndu-se, iar fibrele muşchilor antagonişti alungindu-se.

Poziţia de repaus a mandibulei este simetrică faţă de maxilar atît în sens vertical, cît şi în sens anteroposterior. Ea este denumită şi relaţia intermaxilară de repaus a mandibulei. Simetria poziţiei de repaus a fost semnalată de Niswonger încă din 1934 şi a fost confirmată prin radiografii cefalometrice de Thompson şi Brodie (1942).

În sens antero-posterior, poziţia corpului mandibulei faţă de maxilar se modifică în cursul vieţii în perioada de creştere, precum şi sub acţiunea diferitelor tratamente ortodontice.

Poziţia de ocluzie centrică. Relaţia centrică

În contact ocluzal, mandibula poate lua două poziţii tipice : de ocluzie centrică şi de ocluzie centrală. Ambele poziţii presupun prezenţa totală sau parţială a dinţilor pe maxilare.

Poziţia de ocluzie centrică, denumită abreviat ocluzia centrică, este o poziţie de contact interdentar maxim. Ea corespunde unei anumite relaţii între mandibulă şi maxilar, denumită relaţie centrică, în care cei doi condili mandibulari sînt situaţi relativ simetric în porţiunea cea mai distală a tuberculilor articulari. Spre deosebire de ocluzia centrică, relaţia centrică se referă numai la raportul dintre mandibulă şi maxilar, indiferent dacă arcadele dentare sînt sau nu prezente, adică dacă individul este dentat sau edentat. Relaţia centrică prezintă o deosebită importanţă ca mijloc de determinare a ocluziei centrice în tratamentele protetice ale bolnavilor cu edentaţie totală sau alte stări patologice ale arcadelor dentare.

Poziţia de ocluzie centrică este unică, în sensul că mandibula nu poate lua decît o singură poziţie cu contact interdentar centric.

Ocluzia centrică se caracterizează prin patru semne, denumite după locul unde se găsesc : dentar, osos (articular), muscular şi faringoglandular.

— *Semnul dentar* constă din faptul că ambele linii interincisive se găsesc în planul mediosagital, iar contactul dintre suprafeţele ocluzale ale dinţilor este maxim.

— *Semnul osos* sau articular constă din poziţia relaţiei centrice între mandibulă şi maxilar (Gysi, 1910 ; Wood-Clapa, 1921 ; Hanau, 1929 ; Fisdrez, 1935 ; McCollum, 1939 ; Stuart, 1939 ; Camper, 1952).

— *Semnul muscular* se manifestă prin contractarea bilaterală, uniformă şi simetrică a muşchilor ridicători ai mandibulei, cu capacitatea de a declanşa o forţă maximă, în timp ce muşchii coborîtori se află în stare de întindere.

— *Semnul faringoglandular* reprezintă tendinţa pe care o manifestă individul, în poziţia de ocluzie centrică a mandibulei, de a face mişcarea de deglutiţie, însoţită de evacuarea bilaterală maximă a salivei din toate cele trei perechi de glande salivare principale.

Scanned with OKEN Scanner

Poziţia de ocluzie centrală

Sub influenţa a diferiţi factori, ocluzia centrică se poate modifica în cursul vieţii, descentrîndu-se. Aceşti factori sînt :

— abrazarea accentuată a arcadelor dentare, mai ales dacă se produce în mod inegal pe cele două hemiarcade. În această situaţie, condilii nu mai vin în contact simetric cu tuberculii articulari, atunci cînd dinţii se găsesc în contact ocluzal, unul dintre condili situîndu-se mai posterior decît celălalt ;

— edentaţia terminală bilaterală întinsă, cînd dimensiunea verticală din ocluzie se micşorează şi condilii se distalizează ;

— edentaţiile terminale unilaterale întinse, cînd, în cursul aducerii arcadelor dentare în contact ocluzal, numai unul dintre condili se distalizează, iar călălalt face numai o uşoară mişcare de rotaţie în jurul axului său ;

— edentaţiile mici, dacă s-au produs migrări de dinţi, urmate sau nu de extruzia dinţilor antagonişti ;

— procesele patologice dentoparodontale cronice, însoţite de dureri în timpul misticaţiei cînd bolnavul caută şi găseşte o poziţie a mandibulei faţă de maxilar cît mai puţin dureroasă ;

— unele tratamente protetice incorecte, care descentrează poziţia arcadelor dentare.

Dacă descentrarea arcadelor dentare durează timp îndelungat, bolnavii se obişnuiesc cu această situaţie, iar poziţia descentrată devine permanentă. O asemenea ocluzie descentrată, dobîndită prin obişnuinţă, se numeşte ocluzie centrală, habituală sau excentrică. În ocluzia centrală, condilii nu mai au o poziţie simetrică şi nu se mai găsesc în porţiunea cea mai posterioară a pantei tuberculiene, muşchii ridicători sînt contractaţi inegal şi asimetric, liniile mediane ale celor două arcade nu mai coincid, iar cele două arcade dentare nu mai realizează un contact ocluzal maxim. Aceste fenomene duc la dezechilibrarea arcadelor dentare, cu sau fără consecinţe patologice alarmante.

În legătură cu restabilirea pe cale protetică a ocluziei centrice există două păreri antagoniste : unii susţin că în tratamentele ortopedice ocluzia centrală trebuie totdeauna modificată şi înlocuită cu ocluzia centrică ; alţii sînt de părere că, în cazul în care ocluzia centrală durează de mult timp, fără să fi produs fenomene patologice, individul adaptîndu-se complet la această situaţie, revenirea la ocluzia centrică nu este necesară. Practica a dovedit că ultima părere este justă, mai ales dacă ţinem seama că determinarea corectă a ocluziei centrice este o problemă destul de dificilă, dat fiind că nu poate fi apreciată absolut precis, decît prin controlul electromiografic repetat. Dificultatea de a stabili prin examen clinic dacă bolnavul oculde în ocluzie centrică sau habituală a dus la introducerea termenului general de ocluzie de intercuspidare maximă, care implică ambele poziţii de ocluzie.

Tehnica determinării relaţiei centrice

Dintre variatele metode de înregistrare a relaţiei centrice se va descrie în primul rînd cea mai simplă şi care se întrebuinţează cel mai curent.

Scanned with OKEN Scanner

După determinarea dimensiunii verticale se controlează feţele ocluzale ale bordurilor de ocluzie care trebuie să prezinte o suprafaţă netedă, fără reliefuri.

Pe partea orală a şablonului superior cît mai distal se fixează o freză între cele două valuri de ocluzie (cît mai aproape de baza şablonului).

În aceeaşi zonă a şablonului, distal pe linia mediană, se poate fixa o bilă de ceară cu un diametru de 5—6 mm (fig. 57).

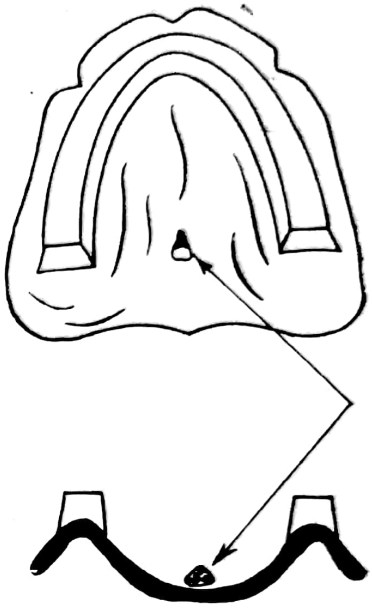

Fig. II.57.

Şabloanele sînt apoi introduse în gură (întîi cel inferior) şi se cere bolnavului să agaţe cu vîrful limbii freza fixată pe şablonul superior sau să pună vîrful limbii pe bila de ceară şi să închidă gura în această poziţie. În acest timp, operatorul menţine şabloanele la locul lor cu două degete introduse vestibular lateral de-a lungul bordurilor de ocluzie. După 2 — 3 repetări, se poate considera că bolnavul făcînd această manevră închide gura în ocluzie centrică.

Controlul se poate face palpînd poziţia condililor mandibulei şi contracţia muşchilor maseteri şi temporali. În ocluzie centrică condilii nu se pot palpa, iar muşchii amintiţi sînt la fel de contractaţi în partea stîngă şi dreaptă.

Unii bolnavi nu pot închide gura menţinînd vîrful limbii în poziţia cerută. Acestora, operatorul le cere să închidă gura de 6—7 ori, făcînd totodată mişcarea de deglutiţie. Operatorul ajută închiderea gurii împingînd mentonul bolnavului înapoi. Există pericolul ca la manevra de împingere a mentonului, acesta să fie dus într-o poziţie prea posterioară (mai rar) sau bolnavul să răspundă printr-o contracţie puternică şi să împingă mandibula în propulsie.

Din aceste motive este necesar ca această manevră să fie repetată de mai multe ori, pînă cînd operatorul se convinge că bolnavul închide gura, repetat, în aceeaşi poziţie.

Pentru a uşura controlul închiderii gurii în aceeaşi poziţie se recomandă a se trasa trei repere (linii) pe şabloane, două în regiunea laterală şi unul paramedian. Dacă se schimbă poziţia reperelor, bolnavul nu închide gura mereu în aceeaşi poziţie. O dată fixată poziţia de relaţie centrică, şabloanele se fixează între ele cu ajutorul unor clame în U (clama de maşină de capsat) aplicate cîte două bilateral şi una paramedian.

Tot aşa de bună este şi metoda de fixare cu chei, aplicabilă însă numai la bordurile de Stents; se sapă în regiunea laterală atît în bordura superioară, cît şi în cea inferioară o casetă în formă de piramidă patrulateră cu vîrful către interiorul bordurilor.

Scanned with OKEN Scanner

În poziție de relație centrică se introduc în aceste cavități pastile de Stents ramolite. După ce se răcesc aceste pastile (chei) permit repunerea șabloanelor în poziție de ocluzie centrică ori de cîte ori este nevoie (fig. 58).

Metodele descrise nu dau siguranța că ocluzia obținută este cea reală. Numai după ce se face proba machetei cu dinți sau de multe ori chiar numai după aplicarea în gură a protezelor, se va putea constata dacă ocluzia centrică a fost bine determinată.



Fig. II.58. — Fixarea șabloanelor cu chei.

Înregistrarea grafică a relației centrice

Constatarea unei relații centrice necorespunzătoare la protezele finite ne va sili să reluăm tot tratamentul de la început. Pentru a fi siguri că nu se vor ivi asemenea situații, trebuie ca stabilirea relației centrice să se facă prin metode grafice.

Sînt descrise mai multe metode pentru astfel de înregistrări grafice; unele se fac prin înregistrări *extraorale*, iar altele prin înregistrări *intraorale*. În ambele cazuri se folosește un ac înregistrator și o placă de înregistrare. În majoritatea metodelor, acul înregistrator se fixează pe bordura de ocluzie superioară, în așa fel ca acul să vină în dreptul liniei mediane și perpendicular pe planul de ocluzie, vîrful acului privind în jos. Placa de înregistrare se fixează pe bordura de ocluzie, sau în continuarea planului de ocluzie (fig. 59).

După fixarea acului și a plăcii de înregistrare, adeseori suprafețele ocluzale ale bordurilor se denivelează. De aceea, ele trebuie să fie îndepărtate și făcute din nou plane.

Placa de înregistrare se acoperă cu un strat de negru de fum, sau cu un strat subțire de ceară topită, pentru ca acul să poată marca vizibil înregistrările produse.

Șabloanele se vor așeza în gură cu multă atenție ca să nu se șteargă negrul de fum de pe placă.

Înainte de a se introduce șabloanele în gura bolnavului, este bine ca acesta să se deprindă cu executarea mișcărilor de propulsie și de lateralitate. Se va cere bolnavului, avînd șabloanele aplicate în gură, să ducă mandibula înainte și înapoi, la stînga și înapoi, la dreapta și înapoi. În timp ce va executa aceste mișcări voluntare, acul va înregistra diferite linii neregulate pe placă. La început, mișcările de masticație executate de bolnav vor fi atipice, iar înregistrările necaracteristice. După ce se va produce însă oboseala musculară, mișcările vor deveni întradevăr mișcări reale de masticație, iar înregistrarea obținută va fi caracteristică, tipică.

În cursul acestor mișcări se va desena încetul cu încetul pe placă un unghi obtuz, cu deschiderea spre cavitatea bucală. La început, unghiul va fi neclar, și va deveni clar numai în momentul cînd mișcările mandi-

bulare repetate — vor pleca şi vor reveni în poziţia de relaţie centrică. Înregistrarea se consideră terminată cînd liniile formate prin mişcările mandibulei vor trece de la forma de linie curbă la o formă clară de unghi. Poziţia de relaţie centrică corespunde situaţiei în care vîrful acului se opreşte în vîrful unghiului respectiv, numit unghi simfizar.

Metode de înregistrare grafică a lui Gysi (înregistrare extraorală). Şabloanele de ocluzie se realizează cu valuri de Stents şi se procedează la modelarea curburii vestibulare şi la stabilirea dimensiunii verticale conform metodelor amintite. La nivelul muchiei vestibulare a valurilor de ocluzie, în dreptul primului premolar se practică, cu ajutorul unei spatule ascuţite, o tăietură în unghi (fig. 58) care va folosi ulterior la solidarizarea celor două şabloane în poziţie corectă de relaţie centrică. Se fixează pe şablonul inferior în planul de orientare protetică a şabloanelor sau paralel cu el o plăcuţă (4 ×2 cm) metalică acoperită cu negru de fum sau ceară, pe care se va face înregistrarea (fig. 59 b). Pe faţa vestibulară a bordurii de ocluzie superioară în plan median se fizeaxă acul inscriptor.

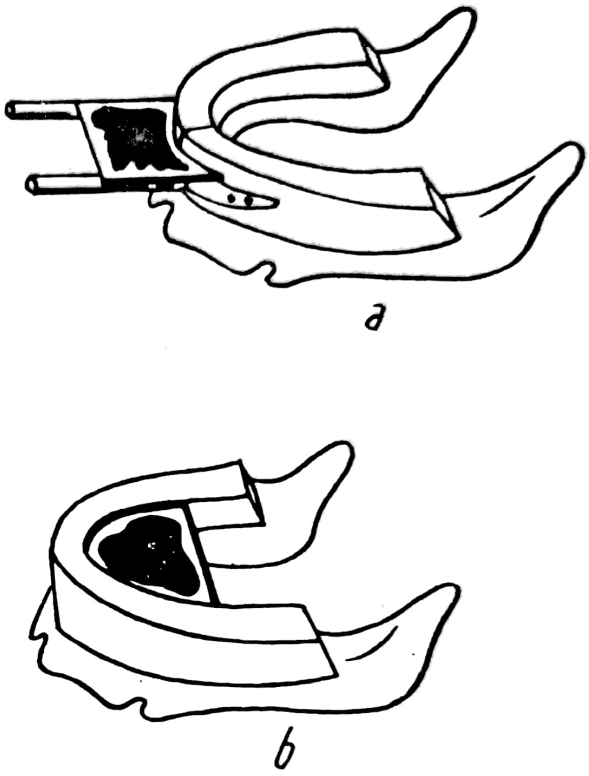

Fig. II.59. — Şablon de ocluzie cu placa de înregistrat :
a — înregistrarea intraorală ; *b* — înregistrarea extraorală.

După ce se sugerează bolnavului să facă mişcări de masticaţie şi se desenează unghiul simfizar, se solidarizează cele două şabloane cu ajutorul a două pastile de Stents aplicate în scobiturile de pe faţa vestibulară a valurilor de ocluzie. Bineînţeles, solidarizarea se face numai în cavitatea bucală în momentul în care vîrful acului se găseşte în vîrful unghiului simfizar.

Astfel solidarizate, cele două şabloane vor servi la montarea modelelor în ocluzor sau articulator.

Plăcuţa de înregistrare a lui Gysi permite şi cuplarea ei cu acul facial pentru determinarea angulaţiei pantei articulare distanţei biocondiliene etc., aşa cum se va descrie în capitolul următor.

Metoda de înregistrare grafică a lui Pedro Saizar (intraorală). Dispozitivul de înregistrare este compus dintr-o placă semiovală (3 × 3,50 cm) din tablă de alamă care prin încălzire se fixează în interiorul potcoavei valului de ocluzie superior la 3 mm de planul de ocluzie şi paralel cu el. În potcoava valului de ocluzie inferior se fixează în acelaşi fel o placă

Scanned with OKEN Scanner

semiovală de aceleaşi dimensiuni (3 × 3,50 cm), dar care are în mijlocul ei fixat un şurub ascuţit căruia cu ajutorul unei piuliţe i se poate regla înălţimea (fig. 60).

Tehnica de înregistrare este ceva mai complicată decît a lui Gysi ; se prepară şabloanele ca în metoda precedentă, se determină curbura vestibulară, dimensiunea verticală şi se solidarizează provizoriu şabloanele de ocluzie în relaţie centrică, folosindu-se una dintre metodele clinice curente. Se fixează cu ajutorul şabloanelor cele două modele funcţionale în ocludator sau articulator şi apoi se fixează dispozitivul de înregistrare avînd grijă să nu se modifice dimensiunea verticală.



Fig. 11.60. — Plăcuţele lui Pedro Saizar pentru înregistrarea grafică intraorală.

Se reduce înălţimea bordurii de ocluzie inferioară cu 3 mm şi se reglează înălţimea şurubului inscriptor de aşa manieră încît să refacă dimensiunea verticală corectă şi să facă contact intim cu plăcuţa fixată pe şablonul superior, care este acoperită cu un strat subţire de ceară. De-abia în acest moment, dispozitivul este gata pentru înregistrare.

Se reintroduc şabloanele în gură, se sugerează bolnavului să facă mişcări de lateralitate dreaptă-stîngă propulsie-revenire, fără însă a pierde contactul între şurub şi placa de înregistrare. Cînd unghiul simfizar (sau gotic) este bine desenat, se perforează plăcuţa de înregistrare în vîrful unghiului (cu o freză foarte fină) şi se dirijează bolnavul pînă cînd vîrful şurubului se opreşte în acest orificiu. Cu ajutorul a două pastile de Stents ramolite se fixează cele două şabloane între ele şi apoi, în laborator, desprinzîndu-se modelul funcţional inferior de pe ramura inferioară a ocludatorului sau articulatorului, se refixează în noua poziţie furnizată de înregistrarea grafică.

Această metodă presupune deci montarea de două ori a modelului inferior în articulator sau ocludator ; prima montare, a servit numai pentru fixarea corectă a dispozitivului de înregistrare.

Poziţia de relaţie centrică stabilită în acest mod — prin înregistrări fie extraorale, fie intraorale — va fi o poziţie precisă, corectă. Dacă specialistul doreşte să determine şi alte elemente funcţionale ale aparatului dentomaxilar, el poate utiliza unul din diferitele arcuri faciale, anexate la articulatoarele medii sau individuale folosite pentru montarea modelelor funcţionale cu şabloane de ocluzie.

Arcul facial

Arcurile faciale au fost construite cu scopul de a determina cu ajutorul lor următoarele elemente : distanţa bicondiliană, prin repere cutanate ; direcţia axului transversal intercondilian în relaţie centrică ; distanţa dintre condili şi punctul incisiv median ; traiectoriile condiliene şi incisale (fig. 61).

Scanned with OKEN Scanner

Nu toate arcurile faciale pot furniza însă aceste elemente; arcurile faciale cele mai simple permit măsurarea numai a triunghiului biocondilo-incisal descris de Bonwill, denumit şi triunghiul simfizocondilian (fig. 62).

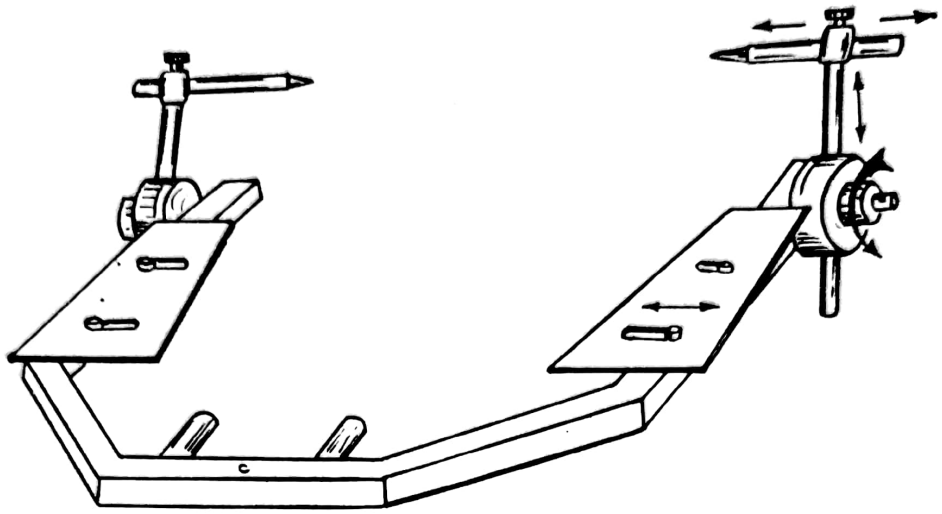

Fig. II.61. — Arcul facial Gysi.

Pentru ca montarea în articulator a modelelor să fie corectă, este absolut necesar ca distanţa simfizocondiliană a bolnavului să coincidă cu distanţa corespunzătoare de pe articulator. Nerespectarea acestei coincidenţe poate uşura obţinerea pe articulator a unei ocluzii şi articulări bune, dar în gură acestea nu vor corespunde. Dacă modelele sînt montate la o distanţă mai mare de punctele condiliene decît distanţa simfizocondiliană a bolnavului, adică prea înainte, în gură se vor întîlni numai dinţii posteriori, iar dinţii frontali nu. În cazul în care modelele sînt montate prea aproape de punctele condiliene, în gură se va produce incocluzia la nivelul dinţilor posteriori. O ocluzie şi o articulare defectuoasă în gură se va obţine şi dacă modelele se vor monta mai sus sau mai jos decît este necesar. Planul de ocluzie a articulatorului trebuie să corespundă cu planul de ocluzie a bolnavului. Montarea corectă a modelelor, chiar în articulatoare medii, nu se poate face fără a se folosi arcul facial care să permită transferarea pe articulator a triunghiului Bonwill şi a

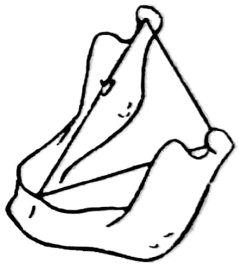

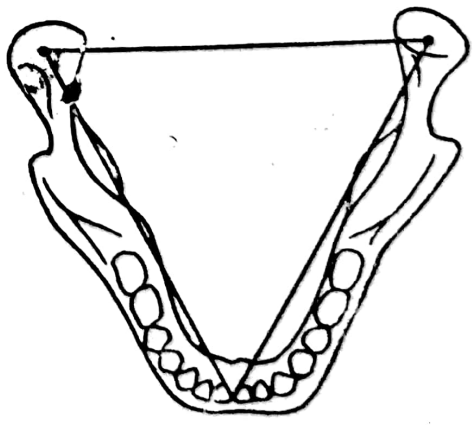

Fig. II.62. — Triunghiul simfizocondilian Bonwill.

Scanned with OKEN Scanner

planului ocluzal. Pentru articulatoarele reglabile (individuale), arcul facial trebuie să înregistreze şi angulaţia pantei condiliene.

Din aceste cauze, fiecare tip articular are arcul său facial care, de obicei, nu poate folosi pentru montarea modelelor într-un alt tip de articulator.

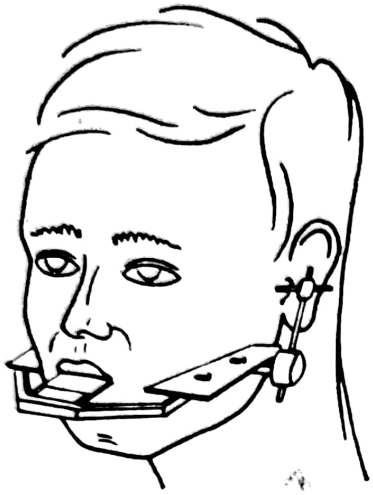

Fig. II.63.

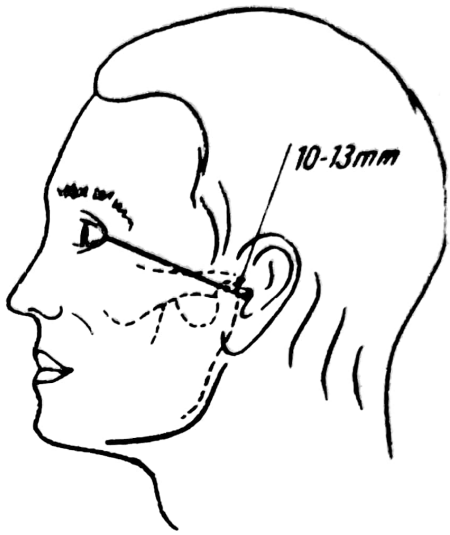

Fig. II.64. — Reperarea condililor.

Arcul facial Gysi (fig. 61). Se compune dintr-un cadru metalic de aluminiu în formă de U, a cărui porţiune anterioară se fixează prin culisare la plăcuţa de înregistrare grafică a relaţiei centrice. Aceasta, la rîndul ei, fiind fixată de şablonul inferior, arcul facial devine solidar cu şablonul inferior şi, astfel, cînd mandibula coboară şi arcul facial face o mişcare corespunzătoare.

Arcul facial mai are la capătul braţelor în formă de U două tije-creion culisabile în sens orizontal (fig. 63).

Tehnica de utilizare a arcului facial este destul de simplă. După modelarea curburilor vestibulare şi stabilirea dimensiunii verticale şi a relaţiei centrice, se fixează plăcuţa de înregistrare la şablonul inferior, aşa cum s-a arătat anterior pentru determinarea poziţiei de relaţie centrică. Se repereză prin palpare condilii mandibulari şi se însemnează cu creion dermatograf. În general, centrul condililor se găseşte la 10—13 mm înaintea tragusului pe linia care uneşte mijlocul tragusului cu unghiul extern al ochiului (fig. 64). Se introduc şabloanele în gură şi se prinde arcul facial prin culisele prevăzute la şablonul inferior; se reglează creioanele înregistratoare ale arcului facial, ca să vină în dreptul reperelor condiliene, în acest fel cînd mandibula se găseşte în relaţie centrică; se determină triunghiul lui Bonwill sau relaţia dintre axa intercondiliană şi punctul interincisiv.

Dacă se urmăreşte şi înregistrarea traiectoriei condiliene, pe faţa bolnavului se lipeşte un patrat de carton a cărei margine inferioară trebuie să fie paralelă cu planul de orientare ocluzală. Pentru a permite cu uşurinţă această fixare a cartonului de înregistrare, ramurile laterale ale arcului

facial au două lame care se lipesc de obrazul bolnavului şi se materializează astfel planul de orientare ocluzală (paralel cu planul lui Camper) (fig. 65).

Cînd bolnavul va închide şi deschide gura, arcul facial fiind solidar cu şablonul inferior, tijele înregistratoare vor trasa pe hîrtie traiectoria condiliană. Se prelungeşte curba realizată pînă întîlneşte marginea inferioară a patratului de carton şi se măsoară unghiul rezultat. Valoarea acestuia reprezintă angulaţia traiectoriei condiliene raportată la planul de orientare ocluzală (planul protetic). Această determinare se face numai cînd se lucrează ulterior cu un articulator reglabil (individual), la care există posibilitatea ca valoarea traiectoriei condiliene să fie transpusă balamalei care reglează închiderea şi deschiderea ramurilor articulatorului.

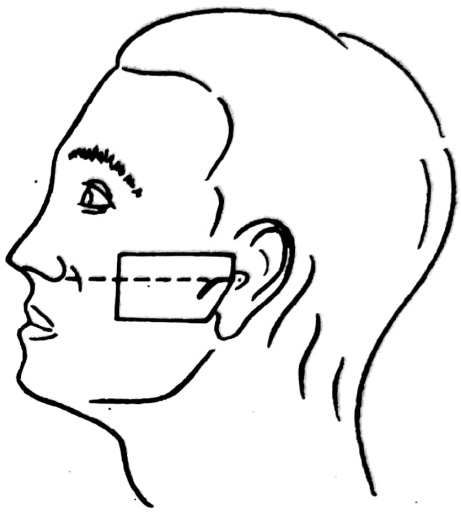

Fig. II.65.

Mai este necesar să se transfere pe articulator şi valoarea triunghiului Bonwill şi să se realizeze corespondenţa dintre planul protetic materializat pe şabloane şi planul protetic al articulatorului. În acest scop, şabloanele solidarizate între ele şi arcul facial solidar la şablonul inferior sînt acordate cu articulatorul în felul următor :

— tijele înregistratoare ale arcului facial trebuie să vină în dreptul reperelor speciale ale balamalei articulatorului (fig. 66);

— întregul complex arc facial-şabloane se orientează orizontal, făcînd să coincidă planul ocluzal al şabloanelor cu planul ocluzal al articulatorului (fig. 67). Pentru a se putea realiza această operaţie, arcul facial este prevăzut cu o bulă de nivel şi cu trei picioruşe reglabile în sens vertical (fig. 68), iar articulatorul arte trei repere care-i determină planul ocluzal (fig. 69). După ce s-a realizat această orientare se aplică unul din modele (de obicei cel superior) în şablonul respectiv, după care se fixează la ramura corespunzătoare a articulatorului. Se procedează în acelaşi fel cu celălalt model.

La sfîrşitul acestor operaţii, lucrîndu-se cu arcul facial, s-au realizat :

— determinarea distanţei bicondiliene şi a triunghiului Bonwill şi transferul şabloanelor în aceeaşi poziţie faţă de balamaua articulatorului ;

— determinarea valorii traiectoriei condiliene şi reglajul corespunzător al balamalei articulatorului ;

— transferul relaţiei centrice şi a planului ocluzal la elementele corespunzătoare ale articulatorului.

Arcul facial Hanau (fig. 70). Este asemănător arcului facial Gysi, însă foloseşte altă orientare şi un sistem de lucru puţin diferit. Are un cadru metalic în formă de U cu două tije de înregistrare. Sistemul de fixare este format de o potcoavă metalică care se lipeşte de faţa ocluzală a şablonului superior. În plus, mai are o tijă care repereză punctul infraorbitar şi

Scanned with OKEN Scanner

Fig. II.66.

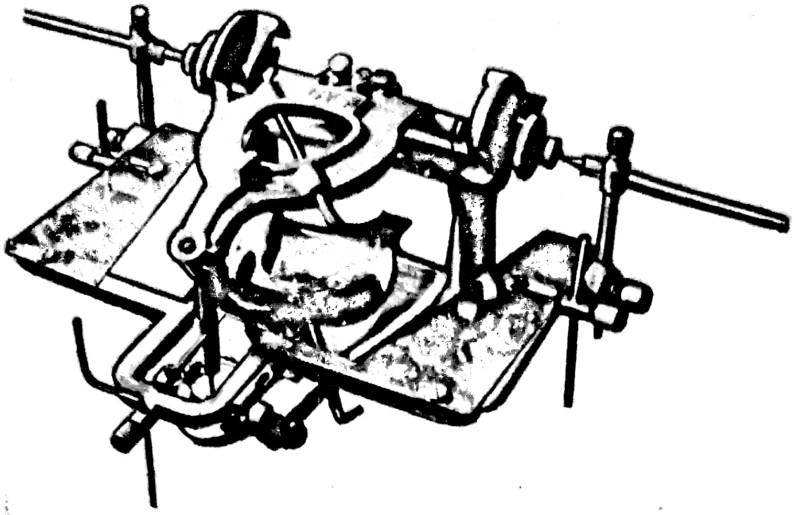

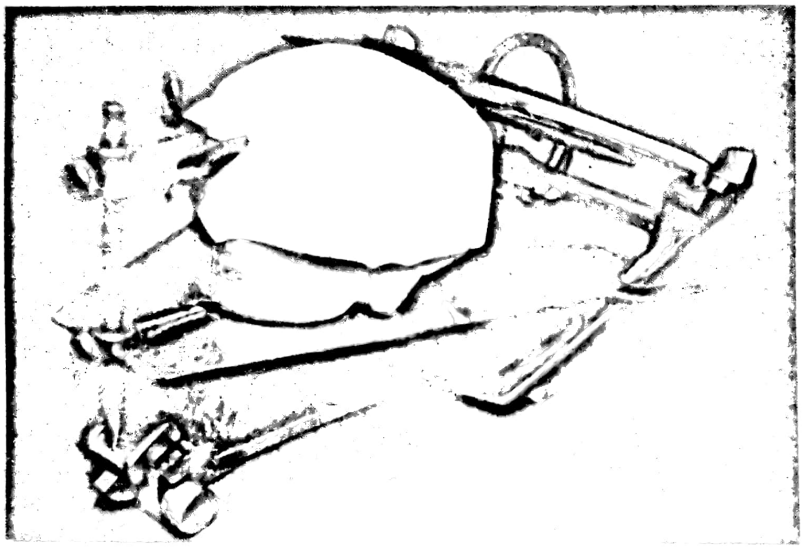

Fig. II.67.

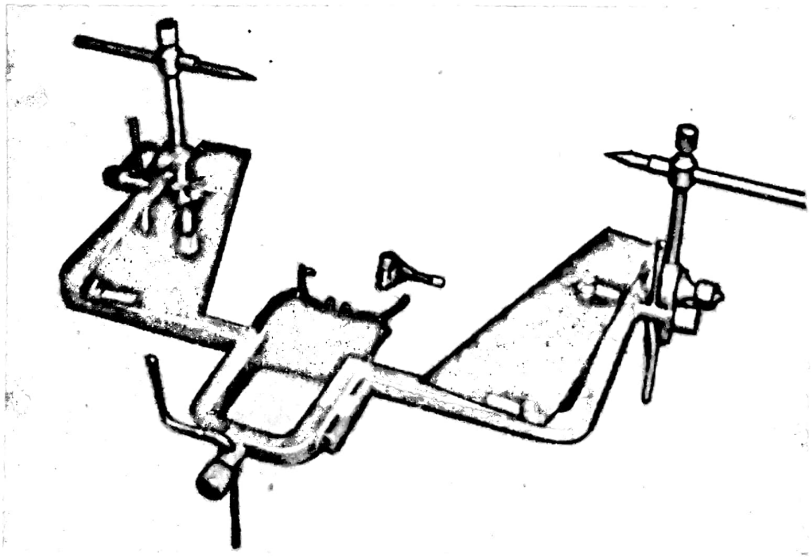

Fig. II.68.

bineînţeles un reper corespunzător pe articulator. Aceste două elemente servesc la orientarea arcului facial în planul ocluzal al articulatorului.

Culegerea datelor şi folosirea lor este asemănătoare cu cea menţionată la arcul facial Gysi.

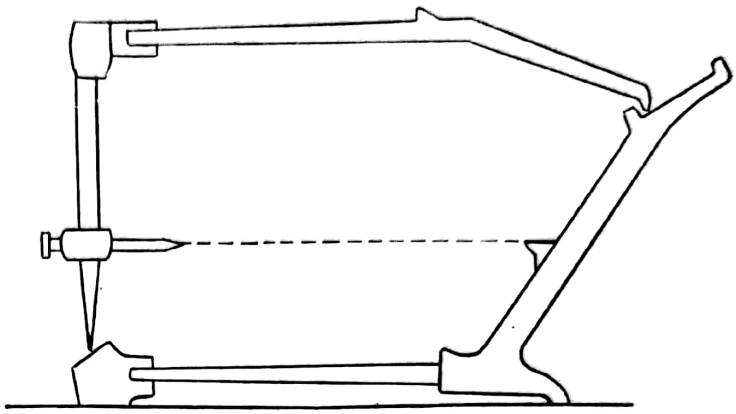

Fig. 11.69. — Articulatorul lui Gysi.

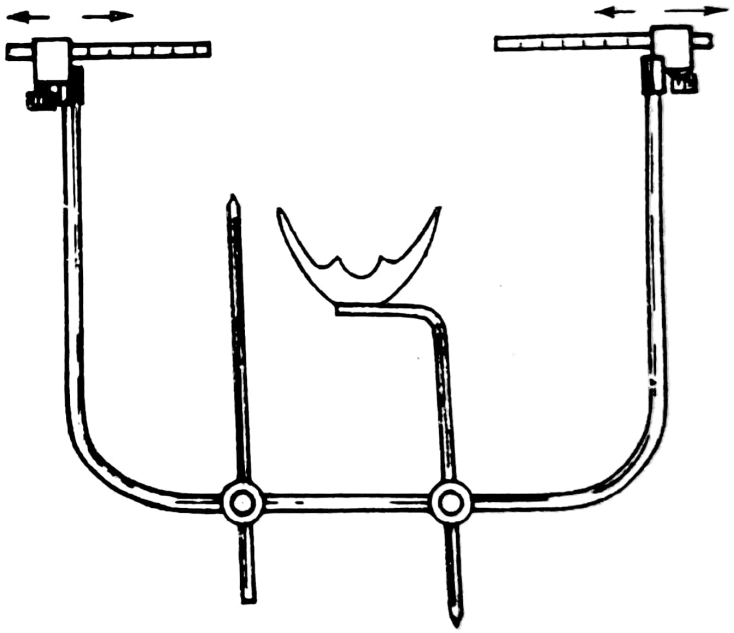

Fig. 11.70. — Arcul facial Hanau.

Electromiografia în determinarea ocluziei. Electromiografia este o metodă de diagnostic, verificare şi cercetare, extrem de preţioasă în activitatea stomatologică şi se poate afirma că deocamdată este singura metodă obiectivă de cercetare şi verificare a poziţiei de repaus a mandibulei.

Dimensiunea verticală fiziologică — de repaus mandibular — este o poziţie în care muşchii mobilizatori ai mandibulei — ridicătorii şi coborîtorii — se găsesc într-o stare de echilibru funcţional, stare în care potenţialul lor electric este redus la minimum. În consecinţă, acea poziţie centrică a mandibulei în care potenţialele electrice — culese concomitent din muşchii ridicători şi din muşchii coborîtori — sînt de intensitate minimă, reprezintă dimensiunea verticală fiziologică, corespunzătoare poziţiei de repaus a mandibulei.

Scanned with OKEN Scanner

4. STABILIREA INDICAȚIILOR ÎN VEDEREA ALEGERII ȘI MONTĂRII DINȚILOR ARTIFICIALI

Forma și poziția pe arcade a dinților contribuie la exteriorizarea personalității omului. Astfel, dinții frontali pătrați sau dreptunghiulari, cu margini incizale abrazate, colțuroase, dau feței o notă fizionomică masculină, pe cînd dinții frontali ovoizi, cu margini incizale rotunde, dau o notă fizionomică feminină. Incisivii cu față vestibulară plană denotă vîrsta înaintată și o activitate îndelungată a mușchilor orofaciali, pe cînd incisivii cu față vestibulară convexă exprimă vitalitate, tinerețe și denotă o activitate redusă a musculaturii orofaciale.

Marginea incizală a dinților frontali superiori — mai ales a centralilor superiori — poate veni sau nu în contact cu planul de ocluzie sau îl poate depăși. Fiecare din aceste situații dă individului un aspect fizionomic particular. Cînd marginea incizală depășește planul de ocluzie, dinții realizează o convexitate inferioară care dă impresia de tinerețe și de bună dispoziție. Cînd marginea incizală atinge planul de ocluzie, dinții exprimă un caracter ferm, rigid, lipsit de supleță. Cînd marginea incizală nu vine în contact cu planul de ocluzie, din cauza lungimii caninilor, individul are un aspect vîrstnic, care exprimă indispoziție, tristețe și, în general, caracteristici psihice mai mult negative.

Coroanele clinice care corespund cu coroanele anatomice și au spațiile interdentare umplute cu papile gingivale reflectă tinerețe, pe cînd dinții frontali cu coroane clinice alungite în urma retracției mucoasei gingivale și cu spații interdentare libere dau un aspect de vîrstă înaintată. Unii autori au stabilit diferite corelații între forma dinților frontali și forma feței sau forma generală a corpului. Astfel, Williams (1911) a demonstrat că există o armonie dentofacială. El a arătat că forma incisivilor centrali corespunde cu forma feței, și anume: la indivizii cu fața pătrată, dinții frontali sînt pătrați, la cei cu fața ovală sînt ovali, iar la cei cu față triunghiulară sînt triunghiulari.

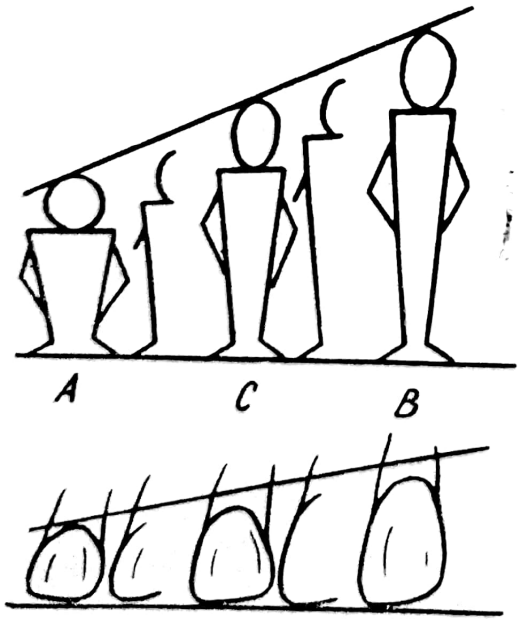

Fig. II.71. — Armonia dintre constituție și forma dinților.

Muzi (1959) a arătat că există și o corelație între forma incisivilor și forma generală a corpului omenesc, lărgind astfel noțiunea de armonie dentofacială și înlocuind-o cu noțiunea de armonie dento-somatico-facială (fig. 71). Indivizii cu statură mică, îndesați — așa-zișii picnici, brevilini sau endomorfi — au dinții scurți și lați, de formă pătrată, cu tendință spre prosopoentruzie-profil turtit, cu unghi facial foarte deschis. Indivizii înalți — așa-zișii longilini sau actomorfi — se caracterizează prin dinți lungi, dreptunghiulari, cu tendință spre prognație (alun-

girea anterioară a arcadei superioare) şi spre prosopoectazie (profil convex cu unghi facial foarte pronunţat).

În tratamentele edentaţiilor frontale şi totale, modul de aşezare a dinţilor, poziţia lor pe arcadele artificiale contribuie foarte mult la realizarea unei anumite fizionomii a bolnavului Astfel, aşezînd dinţii frontali superiori cu marginile incizale într-o aliniere curbă, cu convexitatea în jos (curbura incizală), se obţine o fizionomie care reflectă bună-dispoziţie, veselie, amabilitate. Aşezarea dinţilor frontali superiori într-o aliniere curbă, cu convexitatea în sus, exprimă o fizionomie opusă : proastă dispoziţie, severitate, rigiditate. Aşezarea aceloraşi dinţi într-o aliniere dreaptă exprimă o fizionomie indiferentă, pe care numai contracţiile muşchilor mimicii o pot modifica.

Culoarea dinţilor variază de la individ la individ. Ea rezultă din suprapunerea culorii smalţului peste culoarea dentinei. S-au făcut cercetări în vederea stabilirii unei legături între culoarea dinţilor şi culoarea tegumentelor, părului, irisului etc., dar nu s-a ajuns la concluzii de uz practic.

La acelaşi individ, culoarea dinţilor omologi este identică, pe cînd culoarea dinţilor vecini diferă. În grupul dinţilor frontali, lateralii au cea mai deschisă nuanţă, centralii au o nuanţă ceva mai închisă, iar caninii au nuanţa cea mai închisă.

Dentina are o culoare galbenă de diferite nuanţe. Culoarea smalţului este albă, cu tonuri de galben, gri, albastru, roz sau o combinaţie a acestor tonuri. Marginea incizală a frontalilor, fiind lipsită de dentină, este translucidă. Din această cauză, faţa vestibulară a dintelui prezintă două nuanţe : jumătatea incizală, avînd un strat mai gros de smalţ care nu lasă să transpară dentina, este de culoare mai deschisă, pe cînd în jumătatea cervicală smalţul, fiind mai puţin gros, lasă să transpară culoarea dentinei, rezultînd astfel o culoare mai închisă spre galben.

La tineri, culoarea dinţilor este în general mai deschisă, iar la vîrstnici este mai închisă, mai galbenă sau mai gri. Uneori, din cauza fumatului, a consumului de anumite alimente şi a activităţii bacteriilor cromogene, la vîrstnici apar diferite pigmentaţii, modificări atipice de culoare. Trebuie combătută cu aceste argumente dorinţa multor bolnavi care ar dori să li se realizeze arcade artificiale cu o culoare ca la vîrsta de 25 de ani.

Pentru un efect fizionomic cît mai adecvat, alegerea culorii dinţilor este chiar mai importantă decît alegerea formei, deoarece ceea ce atrage în primul rînd atenţia este culoarea dinţilor şi felul în care sînt montaţi. O dată luată hotărîrea, se comunică laboratorului pe fişă culoarea aleasă, printr-un număr al cheii de culori de referinţă.

Vizibilitatea dinţilor în timpul vorbirii şi surîsului influenţează mult aspectul fizionomic al individului.

În timpul surîsului, marginea liberă a buzei superioare se ridică, oprindu-se la un anumit nivel de pe faţa vestibulară a dinţilor frontali şi formînd astfel o linie care, la marea majoritate a indivizilor, nu depăşeşte coletul acestor dinţi. Există totuşi indivizi la care devine vizibilă şi o porţiune din procesul alveolar, acoperită de mucoasa gingivală. Linia formată de buza superioară în timpul surîsului este denumită linia surîsului.

Scanned with OKEN Scanner

Această linie constituie un reper pentru determinarea înălțimii dinților frontali artificiali la edentați (fig. 72).

Gradul de vizibilitate a dinților depinde de forma și poziția lor pe arcade, de stereotipul de masticație și de configurația figurii exprimată prin indexul facial.

Fig. II.72. — Linia surîsului.

Fig. II.73. — Euriprosopi.

Astfel :

— la *euriprosopi* (fig. 73) : în poziție de repaus, dinții nu se văd ; la pronunțarea vocalei „a", se văd numai dinții inferiori ; în timpul surîsului, se văd atît dinții superiori, cît și cei inferiori, dar mai mult cei superiori ;

— la *leptoprosopi* (fig. 74) : în poziția de repaus, dinții nu se văd ; la pronunțarea vocalei „a", dinții superiori se văd mult, iar cei inferiori puțin ; în timpul surîsului, se văd dinții superiori în întregime ;

— la *mezoprosopi* (fig. 75) : vizibilitatea dinților prezintă aspecte intermediare.

În dizarmoniile craniofaciale (disgnații), aceste aspecte pot să apară modificate.

Stereotipul de masticație influențează atît vizibilitatea, cît și poziția și aspectul dinților. Astfel:

— la stereotipul de tocare, vizibilitatea este accentuată, adeseori dinții frontali se găsesc în malpoziție și au marginea incizală tăioasă ;

— la stereotipul intermediar, vizibilitatea este moderată și plăcută ; uneori, există ușoare malpoziții și o abraziune redusă ;

— la stereotipul de frecare, vizibilitatea este redusă ; nu se observă malpoziţii ; abraziunea este intensă.

Numărul dinţilor vizibili influenţează mult fizionomia individului. Astfel, vizibilitatea frontalilor superiori, cu un spaţiu liber între arcade

Fig. II.74. — Leptoprosopi.

Fig. II.75. — Mezoprosopi.

Fig. II.76. — Coridorul bucal.

şi comisuri (coridor bucal), dă un aspect de gură mică, plăcută, pe cînd vizibilitatea premolarilor dă un aspect mai puţin plăcut, de gură mare, din cauza contactului strîns al acestor dinţi cu comisurile buzelor (fig. 76).

Din păcate, criteriile pentru alegerea formei şi dimensiunile dinţilor frontali sînt încă şi mai numeroase, ceea ce denotă că este foarte dificil să se încadreze legile armoniei, în ecuaţii matematice perfect valabile pentru orice individ. De aceea, sîntem de perfect acord cu prof. R. Devin, care făcea remarca „o dantură artificială, fără a căuta să o încadrăm riguros în toate

Scanned with OKEN Scanner

legile armoniei, trebuie însă să aibă un aspect plăcut şi să contribuie la îmbunătăţirea aspectului fizionomic al bolnavului".

Alegerea dimensiunilor dinţilor frontali

Chiar în condiţiile în care ar exista reguli matematice, tehnicianului trebuie să i se furnizeze datele necesare alegerii garniturii de dinţi artificiali.

Înălţimea dinţilor frontali superiori este aleasă în funcţie de înălţimea incisivului central superior. Aceasta la rîndul ei se determină în raport cu nivelul pînă la care se ridică marginea buzei superioare în momentul în care bolnavul rîde. Această limită se marchează pe ceara şablonului superior şi poartă impropriu denumirea de „linie a surîsului", deoarece aşa cum s-a menţionat, pentru determinarea ei nu este suficient numai un surîs.

La acest nivel trebuie să se plaseze în mod obişnuit coletul incisivului central superior, marginea incizală trebuind să vină la nivelul planului de orientare protetică.

Înălţimea incisivului astfel determinată nu este totdeauna respectată, ea trebuie corelată şi cu alte elemente; deoarece vizibilitatea dinţilor în timpul „surîsului" nu este aceeaşi la toţi indivizii. Uneori se constată că între planul de ocluzie a şablonului şi „linia surîsului" sînt numai 3—4 mm, ceea ce ar indica o înălţime similară pentru incisivul central superior. Este de la sine înţeles că în aceste cazuri, bolnavul are o excursie limitată a buzei superioare şi coletul dinţilor va trebui să se găsească cu cel puţin 3—4 mm deasupra nivelului marginii buzei superioare. Se controlează însă dacă nu cumva s-a subevaluat dimensiunea verticală şi din această cauză apare şi această linie necorespunzătoare a surîsului.

În alte cazuri se va remarca o distanţă exagerată între planul de ocluzie şi linia surîsului. Poate fi cazul unui bolnav care avea dinţi foarte lungi sau cu o vizibilitate foarte mare a gingiei în timpul surîsului. Imaginea incisivului central va fi hotărîtă de comun acord cu bolnavul care va da verdictul, eventual după montarea de probă a celor doi incisivi centrali pe bordura de ocluzie a şablonului superior. Se verifică în orice caz, dacă nu s-a făcut şi o supraevaluare a dimensiunii verticale a etajului inferior al feţei.

Garniturile de dinţi frontali superiori sînt astfel realizate de fabrică, încît după alegerea centralului superior ceilalţi dinţi (lateralul şi caninul) se armonizează ca înălţime. Uneori este însă nevoie totuşi să se retuşeze din înălţimea incisivului central şi a caninului. În aceste cazuri trebuie procedat cu discernămînt, deoarece dacă se retuşează din marginea incizală — mai luminoasă — dintele va apărea mai închis la culoare, iar dacă se retuşează din colet, dintele va apărea mai deschis la culoare.

Înălţimea dinţilor frontali inferiori, se alege în concordanţă cu cea a dinţilor superiori, fabricile punînd la dispoziţie garnituri asortate ca mărime şi culoare şi care asigură şi un angrenaj perfect. Uneori, chiar cu riscul unor retuşări importante, se apelează la garnituri desortate pentru a restabili mai bine armonia fizionomică, ţinînd însă seama de faptul că frontalii inferiori trebuie să fie mult mai puţin vizibili decît analogii superiori.

Lăţimea dinţilor frontali superiori. Numeroşi autori s-au preocupat de această problemă, încercînd stabilirea unor indici antropometrici valabili în orice situaţie.

Lee raportează lăţimea dinţilor frontali la lăţimea nasului (fig. 77); alţii recomandă ca lăţimea incisivului central să fie egală cu 1/22 din lăţimea feţei, iar a caninului apropiată de 1/19. Neexistînd diferenţe esen-



Fig. II.77. — Indicele lui Lee.

Fig. II.78. — Linia caninilor.

ţiale, recomandăm renunţarea la măsurători care sînt destul de greu de realizat într-un cabinet obişnuit şi reperarea poziţiei marginii distale a caninului care la majoritatea indivizilor coincide cu poziţia unghiului comisural în repaus sau în cazuri de dubiu, cu intersecţia cu planul de ocluzie a unei linii care uneşte punctul nasion cu marginea externă a aripei nasului (fig. 78). Din dreptul celor două repere amintite se ridică pe bordura de ocluzie superioară, o verticală care este denumită „linia caninului".

Între linia mediană şi linia caninului, marcate pe bordura de ocluzie a şablonului superior, trebuie să aibă loc incisivul central, cel lateral şi caninul.

Dacă la proba machetelor, bolnavul doreşte să i se monteze dinţi mai laţi, se poate realiza o nouă montare la care dinţii mai laţi sînt montaţi cu încălecări în cadrul aceleiaşi distanţe (linia mediană-linia caninului) sau se măreşte curba vestibulară cu toate consecinţele de obicei nefavorabile asupra fizionomiei şi stabilităţii protezei.

Cînd bolnavul doreşte dinţi mai înguşti, de obicei nu se poate micşora curbura vestibulară fără a aduce grave prejudicii fonaţiei şi fizionomiei şi se montează dinţii frontali cu spaţii (treme) între ei. Şi această montare are repercusiuni asupra fizionomiei, deoarece spaţiile dintre dinţi apar de la distanţă ca nişte dungi negre.

Lăţimea dinţilor frontali inferiori se alege în concordanţă cu a omologilor superiori, urmărindu-se un angrenaj corect între versantul mezial al cuspidului caninului superior cu versantul distal al cuspidului caninului inferior.

Scanned with OKEN Scanner

Încălecarea sau spațierea dinților frontali inferiori se poate realiza cu mai multă ușurință decît a celor superiori, deoarece fiind mai puțin vizibili, influența fizionomică va fi mai mică.

Alegerea dimensiunilor dinților laterali

Dacă pentru dinții frontali este suficientă alegerea înălțimii și lățimii feței vestibulare, pentru dinții laterali este necesar să se indice înălțimea feței vestibulare, lățimea meziodistală și vestibulooclusală a fețelor ocluzale.

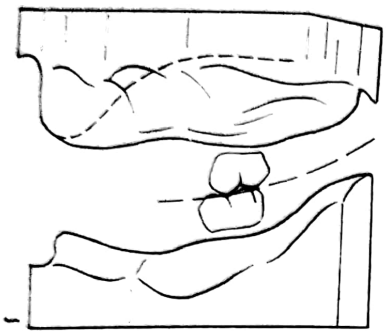

Fig. II.79.

Pentru determinarea înălțimii feței vestibulare, singurul criteriu practic valabil este ca premolarii și în special primul să prelungească în mod fizionomic grupul dinților frontali. Alegîndu-se înălțimea celor doi premolari, de obicei sînt aleși și cei doi molari, deoarece fabricile produc garnituri armonizate de dinți laterali pentru o arcadă (8 dinți) dacă nu chiar pentru ambele arcade (16 dinți).

Se mai recomandă orientativ ca înălțimea dinților laterali să corespundă cu jumătatea distanței dintre cele două creste (fig. 79), în prealabil scăzîndu-se 2 — 4 mm spațiu care va corespunde grosimii bazei protezei. Bineînțeles, această evaluare se face în relație centrică și numai după ce modelele au fost montate în ocludator sau articulator.

În privința lățimii meziodistale a dinților laterali, dacă se ține seama de regula absolut obligatorie de a nu se monta dinți pe porțiunea corespunzătoare tuberculului piriform și tuberozității maxilare, nu mai este nevoie de nici o altă determinare. Pentru a ușura însă alegerea dinților laterali cu o dimensiune meziodistală corespunzătoare, unele fabrici au aplicat calculele lui Justi.

După observațiile acestui autor, lungimea meziodistală a celor 4 dinți laterali de pe o hemiarcadă este egală cu 1/7 din suma distanțelor dintre tuberozitățile maxilare și dintre tuberculii piriformi. Această valoare variază între 23 și 29 și este înscrisă pe plăcuța de suport a dinților.

Uneori, creasta mandibulară este foarte oblică în porțiunea posterioară din cauza unui grad mare de atrofie la nivelul molarului prim. În aceste cazuri, montarea unui dinte pe această porțiune distală net ascendentă, ar provoca alunecarea anterioară a protezei mandibulare. De obicei se recomandă renunțarea la montarea celui de al doilea molar inferior și nu alegerea unor dinți mai înguști în sens meziodistal. Proteza maxilară în aceste situații va avea o arcadă mai lungă, care nu va atrage nici un fel de tulburări funcționale.

Lățimea vestibulooclusală a dinților laterali, mai ales pentru mandibulă, mai greu poate fi determinată cu precizie, dar dacă se ține seama de anumite principii, creasta edentată nu va fi supraîncărcată, iar proteza mandibulară va avea o bună stabilitate. Aceste principii pot fi sintetizate în următoarele reguli :

Scanned with OKEN Scanner

— totdeauna arcada artificială va fi mai îngustă în sens vestibulooral decît arcada naturală pe care o înlocuiește;

— fața orală a dinților laterali nu trebuie să depășească verticala ridicată de pe linia oblică internă (fig. 80);

— fața orală a dinților laterali nu trebuie să depășească o linie care pornește de la fața mezială a caninului și ajunge la fața linguală a tuberculului piriform (legea lui Pound) (fig. 81).

Fig. II.80.

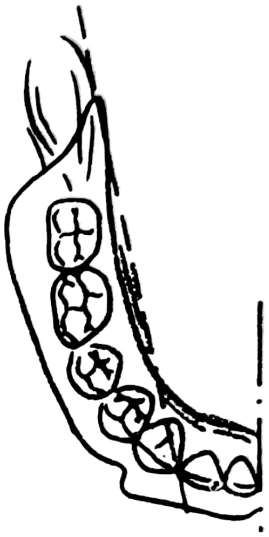

Fig. II.81. — Regula lui Pound.

În general, toate calculele referitoare la alegerea dimensiunii dinților sînt susceptibile de modificări în momentul în care se realizează arcadele artificiale, deoarece numai cu această ocazie se verifică toate aprecierile făcute anterior.

Relieful ocluzal al dinților artificiali

Dacă în privința marginilor incizale ale frontalilor toți autorii sînt de acord că trebuie să fie bine ascuțite, în privința alegerii reliefului ocluzal sînt nenumărate controverse. Dispute apar în primul rînd din cauza concepțiilor diferite în interpretarea mișcărilor mandibulei la edentatul total și în al doilea rînd, din cauza condițiilor impuse de necesitatea de a asigura o cît mai bună stabilitate a protezei.

Mișcările mandibulei la edentatul total. Mulți autori consideră că edentatul total păstrează stereotipul de masticație dobîndit în cursul vieții și deci va realiza fărîmițarea alimentelor cu mișcări mandibulare variate în care vor predomina fie mișcările verticale, fie mișcările orizontale. În conformitate cu aceste principii, la bolnavii cu un stereotip masticator vertical și la care corespunde o pantă articulară abruptă sînt indicați dinții cu o cuspidare accentuată, la cei cu predominanța mișcărilor orizontale și la care panta articulară este mai lină se vor indica dinți cu fețe ocluzale fără cuspizi (dinți Sears) sau cu cuspizi foarte abrazați.

Scanned with OKEN Scanner

După Jankelson, în timpul masticației, la dentat, nu există alunecare dinte pe dinte fără interpoziție de alimente, iar la edentatul total, pentru a mări stabilitatea protezelor, este necesar să realizăm un relief ocluzal cuspidat și o ocluzie frontală de așa manieră încît să permită masticația numai la mișcări verticale (de șoc), care micșorează posibilitatea apariției forțelor orizontale dăunătoare pentru stabilitatea protezei.

Indiferent de corectitudinea acestor afirmații sînt cîteva elemente sigure de care trebuie ținut seama în alegerea unui relief ocluzal la protezele totale :

— condițiile de stabilitate ale arcadelor artificiale sînt total diferite de cele ale arcadelor naturale ;

— la mișcări verticale de masticație, protezele totale au o stabilitate maximă ;

— fețele ocluzale plane dau cel mai mic coeficient de forțe orizontale, dar permit un contact multiplu numai în relație centrică. În mișcările de propulsie și lateralitate cu greu se poate obține contact compensator de partea opusă a hemiarcadei ;

— cu cît dinții sînt mai cuspidați, cu atît este necesară o curbă sagitală mai mare ;

— cu cît cuspizii dinților sînt mai pronunțați, cu atît mai mult apare necesitatea ca montarea dinților să se realizeze pe un articulator adaptabil.

În concluzie, date fiind dificultățile pe de o parte de a obține proteze cu o eficacitate masticatoare cît mai mare, deci dinți cuspidați, iar pe de altă parte de a se asigura o stabilitate dinamică cît mai bună, deci contacte multiple în orice poziție de contact al mandibulei, se preferă dinți cu cuspizi moderați ca înălțime și angulație, care au o eficacitate masticatoare satisfăcătoare și care permit de asemenea realizarea unei articulări interdentare atît de partea activă, cît și de partea de balans (legea celor 3 puncte de contact).

Numai în cazuri speciale cînd s-a constatat fie la protezele vechi, fie la dentiția naturală abraziuni importante care denotau o masticație cu predominanță netă a mișcărilor de masticație de lateralitate, este necesar să se realizeze și la noile arcade artificiale dinți abrazați sau să se utilizeze dinți speciali (Sears).

Scanned with OKEN Scanner

PRINCIPII ÎN REALIZAREA ARCADELOR ARTIFICIALE

ROLUL ARCADELOR ARTIFICIALE

Nu se poate face o delimitare precisă a rolului bazei protezei totale şi a arcadei artificiale, deoarece împreună trebuie să contribuie la restituirea funcţiilor aparatului dentomaxilar tulburate de edentaţie. Ţinînd însă seama de anumite aspecte particulare ale diferitelor zone ale arcadelor artificiale, care influenţează concepţia şi tehnica de montare a dinţilor, se pot face unele precizări cu caracter practic.

Zona frontală a arcadelor artificiale are un rol principal în fizionomie şi fonaţie, mai ales la arcada superioară, şi un rol secundar în stabilitatea protezei.

Zona laterală formată din premolari şi molari are principalul rol în masticaţie şi stabilitatea protezei şi un rol secundar în fonaţie şi fizionomie.

1. REGULI GENERALE PENTRU MONTAREA DINŢILOR

Unii autori consideră că poziţia ideală a dinţilor artificiali este aceeaşi pe care au avut-o dinţii naturali, deoarece cînd se atinge acest deziderat, ţesuturile moi ale feţei vor avea acelaşi sprijin, ca atunci cînd existau dinţii naturali, ceea ce va contribui favorabil la menţinerea protezelor.

Din păcate, însă, asemenea soluţii ideale se pot aplica numai cînd bolnavul şi-ar pierde dintr-o dată o dentaţie perfect echilibrată şi păstrîndu-se modelele arcadei naturale, ar fi protezat imediat. Pentru practica obişnuită, asemenea ipoteze nu se pun, deoarece pierderea dinţilor se produce treptat, iar relieful osos — creasta edentată se atrofiază diferit şi oferă deci, alte condiţii pentru stabilitatea dinţilor artificiali.

În concluzie, deoarece pe de o parte rareori se poate cunoaşte fosta poziţie a dinţilor naturali, iar pe de altă parte, reproducerea aceleiaşi poziţionări ar periclita stabilitatea protezei, este necesar, mai ales în condiţiile modificării raporturilor dintre creste datorită atrofiei, să se

Scanned with OKEN Scanner

stabilească criterii generale de montare a dinţilor. Aceste criterii aplicate în condiţiile particulare ale bolnavului, trebuie să dirijeze realizarea unor proteze individualizate, care, înlocuind ţesuturile pierdute, să dea posibilitatea refacerii funcţiilor aparatului dentomaxilar.

2. CRITERII PENTRU MONTAREA FRONTALILOR SUPERIORI

Frontalii superiori avînd rol predominant fizionomic, trebuie ca prin forma, volumul, culoarea şi poziţia lor pe arcadă, să se apropie cît mai mult de situaţia pe care au avut-o în arcada naturală.

Criteriile enunţate în capitolul anterior şi sugestiile bolnavului, ne orientează în atingerea acestui obiectiv. În lipsa altor indicaţii, curbura arcadei artificiale în regiunea frontală se orientează după curbura crestei şi dezideratul refacerii armoniei faciale (reliefurile şi şanţurile normale ale feţei). Cînd creasta edentată este foarte atrofiată şi capătă forma de V în regiunea frontală, curbura crestei nu ne mai poate orienta şi trebuie să ne ghidăm numai după criteriul armoniei faciale, sau eventuale indicaţii date de bolnav.

Totdeauna, dinţii frontali se găsesc cel puţin cu marginea incizală în afara mijlocului crestei. Pe măsura atrofiei crestei, în regiunea frontală apare necesitatea de a plasa şi coletul dinţilor în afara crestei edentate, mai ales la nivelul lateralului şi caninului, unde gradul de resorbţie poate fi mai accentuat.

Cu cît marginea incizală este mai în afara crestei şi mai ales, cînd şi coletul din motive fizionomice trebuie scos în afara suprafeţei de sprijin, condiţiile de stabilitate a protezei sînt afectate, iar proteza superioară va avea tendinţa să se desprindă din regiunea posterioară. Pentru a preîntîmpina acest inconvenient, se micşorează la maximum gradul de supraocluzie frontală, mai ales la canin, iar în relaţie centrică, frontalii nu vor intra în contact; se vor lua concomitent măsuri pentru o închidere cît mai etanşă la nivelul zonei „Ah".

În general deci, cerinţele fizionomice şi fonetice cer plasarea dinţilor frontali în aceleaşi poziţii ca ale dinţilor naturali, iar cerinţele de stabilitate şi menţinere, ca urmare a modificării suprafeţei de sprijin, cer plasarea dinţilor în poziţii artificiale, cît mai aproape de perimetrul suprafeţei de sprijin.

3. CRITERII PENTRU MONTAREA FRONTALILOR INFERIORI

Frontalii inferiori au un rol mai redus în fizionomie, deoarece marginea lor incizală se găseşte de obicei sub nivelul buzei inferioare. Plasarea lor corectă însă pe arcadă are un rol esenţial atît în menajarea spaţiului necesar pentru limbă, cît şi în echilibrarea presiunilor exercitate pe de o parte de buză, iar pe de altă parte, de limbă. Lingualizarea frontalilor inferiori are ca efect tulburări în fonaţie şi instabilitatea protezelor la mişcările limbii; vestibularizarea lor tulbură mai puţin fonaţia, dar com-

Scanned with OKEN Scanner

promite total stabilitatea protezei inferioare din cauza presiunilor pe care orbicularul le exercită permanent asupra grupului de dinţi frontali inferiori. Pentru a menaja funcţionalitatea limbii şi a orbicularului, frontalii inferiori vor trebui plasaţi cu coletul lingual la nivelul crestei şi cu marginea incizală uşor vestibularizată (fig. 82).

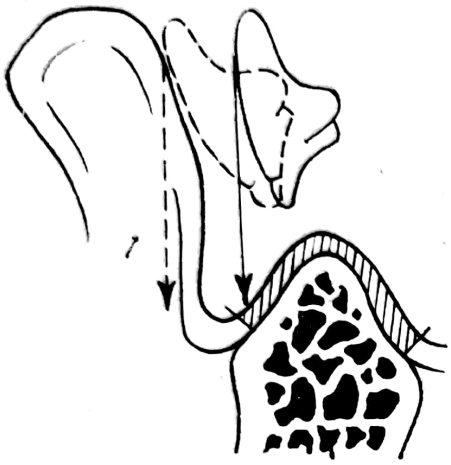

Fig. II.82. — Înclinarea frontalilor inferiori.



Fig. II.83. — Ocluzie cap la cap, progenie.



Fig. II.84. — Inocluzie sagitală în prognaţie.

Vestibularizarea nu trebuie făcută exagerat pentru a nu se ieşi cu marginea incizală în afara perimetrului de susţinere a crestei. Uşoara vestibularizare mai are avantajul că în unghiul diedru format de suprafaţa dinţilor şi versantul vestibular al protezei se poate insinua orbicularul buzei în timpul contracţiilor sale, contribuind astfel la stabilitatea şi menţinerea protezei.

În situaţiile în care mandibula este mezializată (progenie) fie constituţional, fie ca urmare a atrofiei centrifuge, frontalii inferiori nu vor putea fi montaţi cu înclinare vestibulară, ci, dimpotrivă, lingualizaţi, pentru a se putea realiza contactul cu antagoniştii în ocluzie cap la cap (fig. 83). În situaţiile în care mandibula este distalizată (retrogenie), de asemenea, frontalii inferiori nu vor fi vestibularizaţi, în exces, pentru a ajunge în contact cu frontalii superiori, ci se va realiza o montare normală, cu o inocluzie sagitală mare (fig. 84).

4. OCLUZIA ÎN REGIUNEA FRONTALĂ

În realizarea ocluziei, frontal trebuie să ţinem seama de dorinţa bolnavului pentru restabilirea unei fizionomii corecte, care implicit, va asigura şi o fonaţie corectă, dar şi de condiţiile de stabilitate şi de raportul intercreste. În marea majoritate a cazurilor, bolnavii acceptă cu uşurinţă o supraocluzie minimă de 1—2 mm, care satisface fizionomia, fonaţia şi stabilitatea în condiţii acceptabile.

Scanned with OKEN Scanner

În cazurile deosebite, cînd o supraocluzie mare este indicată din cauza tulburărilor fonetice grave, mai ales la emisiunea fonemelor V, F şi S, se realizează supraocluzia impusă, dar se iau măsuri pentru a nu instabiliza proteza la presiunile din regiunea frontală, realizîndu-se o distanţare în sens orizontal între faţa orală a dinţilor superiori şi faţa vestibulară a dinţilor inferiori (inocluzie sagitală).

— *Inocluzia sagitală* este recomandabil să se facă şi atunci cînd relaţia centrică a fost determinată cu greutate şi fără certitudinea exactităţii, deoarece permite cu multă uşurinţă corectarea inexactităţilor chiar la proteza finită.

Cînd montarea dinţilor se face pe ocludator care nu permite mişcări de propulsie şi lateralitate, existenţa inocluziei sagitale va permite echilibrarea articulării (în gură) fără mari dificultăţi.

Cînd creasta în regiunea frontală este acoperită de o mucoasă cu rezilienţă mare (creastă deficitară); inocluzia sagitală elimină presiunile din această zonă, asigură protecţia crestei, iar proteza neputîndu-se înfunda anterior, va avea o stabilitate mai bună.

Gradul de inocluzie (overjetul) este în medie de 2—3 mm, dar poate fi individualizat în raport cu gradul de avansare a mandibulei în timpul fonaţiei.

Pe lîngă multiplele avantaje, existenţa inocluziei sagitale prezintă însă şi dezavantajul că atunci cînd dinţii au cuspizi foarte reduşi şi de o duritate mai mică, prin abraziunea datorită masticaţiei, mandibula capătă o largă posibilitate de mişcări, în special în direcţie sagitală postero-anterioară, ajungînd cu timpul într-o poziţie anterioară faţă de relaţia centrică, cu repercusiuni nefavorabile asupra fizionomiei, eficacităţii masticatoare şi chiar asupra stabilităţii, îngreuind şi viitoarea protezare a bolnavului. În acest caz, bolnavul trebuie periodic supravegheat pentru a remedia la timpul oportun apariţia acestor tulburări.

— *Ocluzia frontală cap la cap*, care este considerată la dentaţi ca una dintre cele mai echilibrate, realizată la protezele totale, creează o serie de neajunsuri dintre care amintim:

— presiuni mari şi permanente asupra cîmpului protetic şi grăbirea ritmului de atrofie;

— presiuni permanente în regiunea frontală superioară unde dinţii de obicei sînt montaţi în afară şi deci creează un pericol permanent de instabilizare a protezelor.

Din această cauză, ocluzia cap la cap se va indica numai la dorinţa expresă a bolnavului pentru refacerea funcţiei fizionomice sau cînd raportul între creste — constituţional (progenie) sau datorită atrofiei — este nefavorabil realizării unei supraocluzii obişnuite.

— *Ocluzia frontală inversă* se realizează de asemenea foarte rar, din cauza influenţei nefavorabile asupra fizionomiei.

Chiar în cazurile de progenie, este bine să realizăm o ocluzie frontală cap la cap, cu excepţia situaţiei cînd bolnavul doreşte în mod expres să i se păstreze tipul de ocluzie frontală avut anterior şi care era de tip progen.

Scanned with OKEN Scanner

5. CRITERII PENTRU MONTAREA DINȚILOR LATERALI

După cum s-a subliniat, zona laterală a arcadelor laterale are principalul rol în fărîmițarea alimentelor, deci în masticație. În același timp, în această zonă cîmpul protetic primește cele mai mari presiuni în sens vertical. Aceste presiuni, din cauză că se transmit și de-a lungul unor planuri înclinate — creastă edentată curbă, planuri cuspidiene, curbe de compensație — se descompun și în forțe orizontale, a căror acțiune trebuie contracarată pentru a nu duce la instabilitatea protezei, cu consecințele ei nefavorabile asupra crestei edentate (atrofie) și funcționalității protezei.

Toate regulile și tehnicile de montare privitoare la dinții laterali, nu urmăresc în ultimă instanță decît creșterea puterii de triturare a arcadelor și asigurarea unui echilibru cît mai stabil al protezei, în timpul tuturor funcțiilor aparatului dentomaxilar.

Pentru mărirea eficacității masticatoare, dinții trebuie să prezinte :

— o suprafață ocluzală cu reliefuri cuspidiene eficace în fărîmițarea alimentelor, sau o suprafață relativ plană prevăzută cu creste și fosete, care să aibă aceeași bună eficiență masticatoare ;

— un plan ocluzal plasat la nivelul optim de întîlnire a forțelor dezvoltate de mușchii ridicători ;

— un contact maxim între arcade în relație centrică și un contact multiplu în mișcările excentrice de masticație ale mandibulei. Bineînțeles, toate aceste elemente trebuie coroborate cu o dimensiune verticală și relație centrică corecte.

Pentru asigurarea unei bune stabilități a protezelor în timpul funcțiilor aparatului dentomaxilar, trebuie să se urmărească ca în principiu toate forțele care se exercită asupra arcadelor artificiale, să se transmită în perimetrul de sprijin al protezei, în timpul oricărei poziții mandibulare cu contact interdentar.

În mod practic, acest deziderat se realizează fie prin plasarea fiecărui dintre lateral strict în perimetrul de susținere a protezei și cît mai perpendicular pe suprafața de sprijin, fie prin atenuarea efectelor de instabilizare a forțelor orizontale care apare din descompunerea forțelor verticale de masticație ce întîlnesc diferitele planuri înclinate. În același timp, prin plasarea corectă în întregime a arcadelor dentare artificiale și confecționarea corpului protezei, trebuie să se evite forțele orizontale nocive declanșate de organele mobile de la periferia cîmpului protetic (obraji, limbă, buze).

Plasarea dinților în perimetrul de sprijin sau montarea dinților pe creastă trebuie să urmărească următoarele obiective :

— lățimea vestibulooralâ a dinților laterali să nu fie niciodată mai mare decît lățimea crestei (fig. 85) ;

— șanțul meziodistal al dinților inferiori să coincidă cu mijlocul suprafețelor de sprijin mandibulare (mijlocul crestei) (fig. 86 ;)

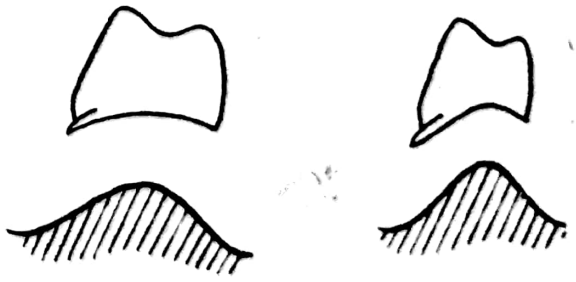

Fig. 11.85. — Lățimea vestibulo-orală a dinților laterali.

— să nu se monteze niciodată dinţi pe porţiunea net ascendentă a zonei distale a crestei mandibulare din vecinătatea tuberculului piriform, deoarece în caz contrar, la cea mai mică presiune pe ultimul molar, proteza va aluneca spre anterior (fig. 87). Acelaşi lucru este valabil şi pentru tuberozitatea maxilară ;

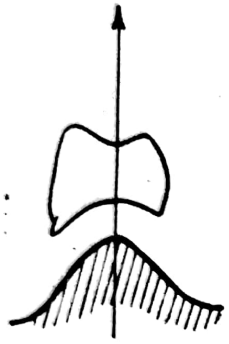

Fig. II. 86. — Şanţul meziodistal corespunde mijlocului crestei.

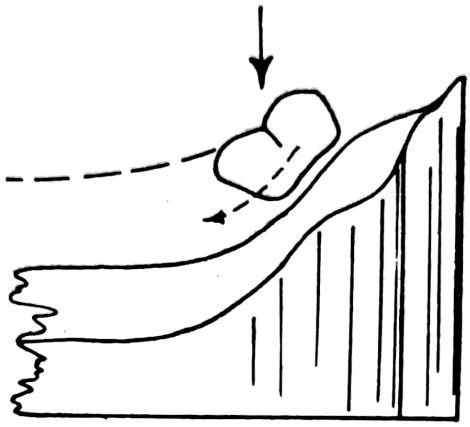

Fig. II.87. — Nu se montează dinţi pe porţiunea ascendentă a crestei mandibulare.

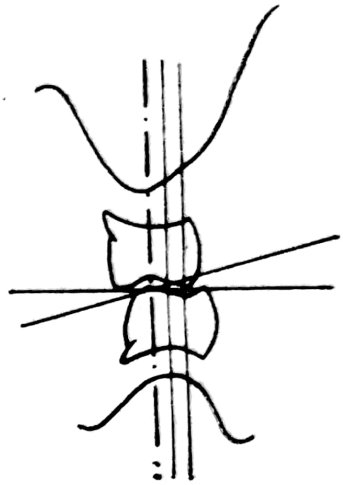

Fig. II.88. — Montarea dinţilor în axul interalveolar.

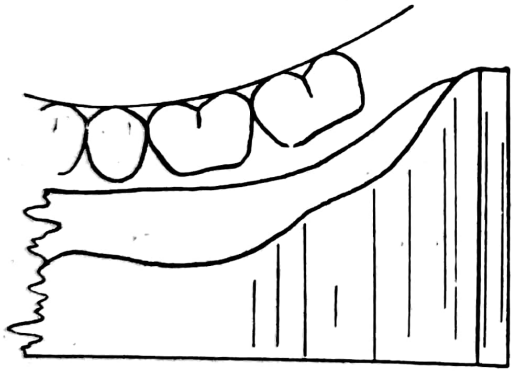

Fig. II.89. — Suprafaţa ocluzală paralelă cu creasta mandibulară.

— înclinarea dinţilor pe arcadă trebuie astfel realizată încît axul mare al dinţilor (înălţimea) să se găsească fie în axul liniei interalveolare (linia care uneşte mijlocul crestelor), fie paralel cu această linie (fig. 88) ;

— suprafaţa ocluzală a dinţilor inferiori trebuie să fie paralelă cu creasta mandibulară. În mod implicit, deci, curbura sagitală a crestei edentate mandibulare, este unul din factorii care orientează realizarea curbei sagitale de compensaţie a arcadelor dentare (fig. 89).

Atenuarea efectelor nedorite ale forţelor orizontale care apar în timpul contactelor dintre arcade se realizează prin :

— reducerea reliefului ocluzal, alegînd dinţi cu cuspizi mai puţin înalţi şi cu pante cuspidiene mai line (20—30°) sau chiar dinţi speciali fără relief ocluzal ;

— apropierea planului de ocluzie de suprafaţa de sprijn cea mai deficitară, de obicei creasta mandibulară, deoarece cu cît forţele orizontale se exercită mai aproape de punctul de sprijin, cu atît efectul lor basculant asupra protezei este mai mic ;

— obţinerea unui contact multiplu sau cel puţin în 3 puncte în toate deplasările laterale şi anterioare ale mandibulei, corespunzătoare stereoti-

pului de masticaţie (fig. 90). Cu alte cuvinte, în mişcarea propulsivă a mandibulei pentru secţionarea alimentelor, curba sagitală a arcadelor să fie astfel realizată, încît să fie în perfectă armonie cu gradul de supraocluzie frontală, cu curbura sagitală a crestei mandibulare, cu înălţimea cuspizilor, şi, ca o consecinţă directă a acestor concordanţe, să permită realizarea de contacte interdentare frontal şi la nivelul molarilor (fig. 90 a).

În mişcarea de lateralitate, curba transversală şi înclinarea dinţilor să fie astfel realizate, încît, atunci cînd pe partea activă există contact între cuspizii vestibulari şi palatini ai dinţilor superiori cu cuspizii vestibulari şi orali ai molarilor inferiori, de partea opusă a arcadei (partea de balans), să existe contact între cuspizii vestibulari inferiori şi palatinali superiori; să existe deci o articulare de „balans general" (fig. 90 b).

În plasarea arcadelor dentare şi în confecţionarea bazei protezei trebuie să se ţină seama că deşi piesa protetică trebuie să înlocuiască şi morfologic ţesuturile pierdute (os, dinţi), ea nu trebuie să împingă ţesuturile musculare de la periferia cîmpului protetic, ci trebuie să ofere acestora un sprijin cît mai natural, pentru a reface armonia facială, dar în acelaşi timp şi pentru ca musculatura orofacială, aplicîndu-se prin intermediul mucoasei pe suprafeţele externe ale protezei, să poată contribui la menţinerea şi stabilizarea acesteia. Dacă se reuşeşte plasarea arcadelor artificiale exact în zona de interferenţă (zona neutrală) a forţelor orizontale rezultate din acţiunea celor două chingi musculare orbiculofaciale pe o parte şi linguale de cealaltă parte, proteza nu va putea fi deplasată în sens orizontal.

Dacă una dintre chingile musculare are o tonicitate mai mare, plasarea arcadelor dentare şi confecţionarea bazei protezei trebuie să menajeze un spaţiu corespunzător, care să atenueze efectul nociv al acestui surplus de tonicitate. În mod practic, aceste probleme se rezolvă prin:

— respectarea regulei lui Pound, adică cuspizii linguali ai dinţilor inferiori nu trebuie să depăşească o linie care,

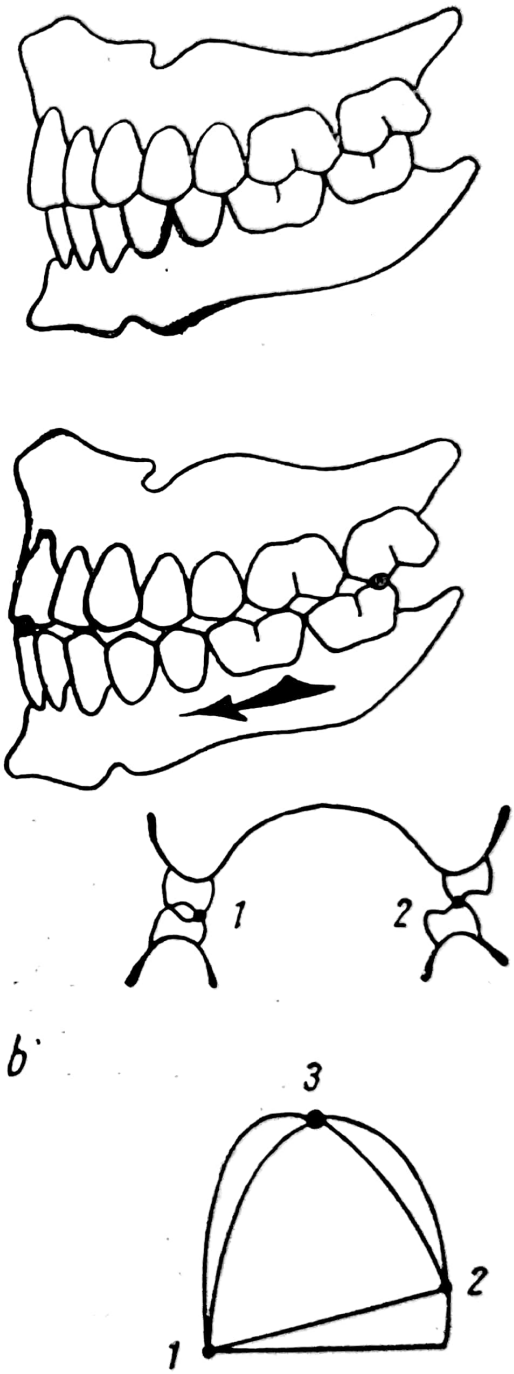

Fig. II.90. — Legea celor 3 puncte de contact:

a — 3 contacte în propulsie; *b* — 3 contacte în diducţie.

pornind de la faţa mezială a caninului inferior, atinge marginea linguală a tuberculului piriform (fig. 81);

— versantele orale ale protezei maxilare şi mandibulare să fie concave pentru a menaja spaţiul funcţional al limbii (fig. 91);

— feţele vestibulare ale bazei protezei să fie uşor convexe, aşa cum erau fostele procese alveolare (fig. 92);

— înclinarea uşor către vestibular a incisivilor inferiori să realizeze un unghi diedru cu faţa vestibulară a corpului protezei, unghi care va permite contracţia liberă a orbicularului buzei inferioare (fig. 93);

— grosimea marginilor protezelor să fie corespunzătoare lăţimii fundurilor de sac (fig. 94).

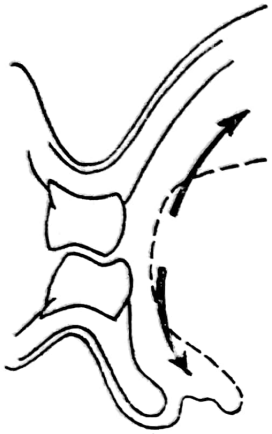

Fig. II.91. — Aspectul versantelor linguale.

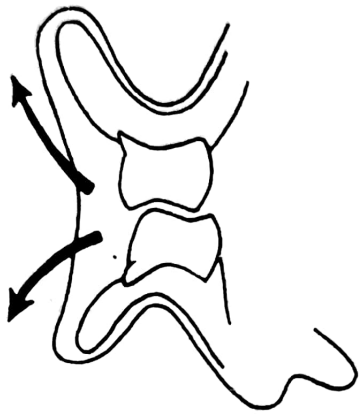

Fig. II.92. — Aspectul versantelor vestibulare.

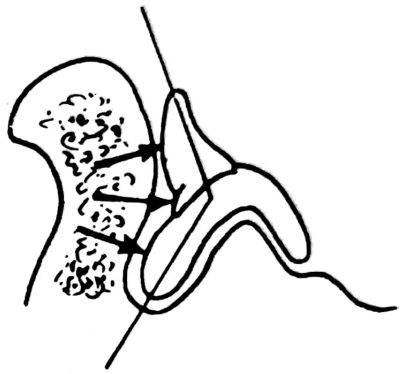

Fig. II.93. — Înclinarea frontalilor inferiori pentru a permite contracţia orbicularului.



Fig. II.94. — Grosimea marginilor.

În permanenţă nu trebuie uitat că echilibrul funcţional al protezei totale depinde de corectitudinea succesivă a amprentării, determinării ocluziei şi montării dinţilor, care în mod egal contribuie la buna reuşită sau la eşecul tratamentului, dar că în mod special, echilibrul dinamic

al protezei depinde de felul în care sînt plasate arcadele dentare artificiale, în raport cu musculatura de la periferia cîmpului protetic.

6. MONTAREA DINȚILOR

PREGĂTIREA MODELELOR

Indiferent de tehnica de montare aleasă, într-o primă fază se face pregătirea modelelor pentru fixarea în ocluzor sau articulator. În acest scop, se recontrolează înălțimea soclului modelelor care nu trebuie să depășească înălțimea de 1,5 cm, și apoi se fac retențiile necesare fixării în ocludator sau articulator (fig. 95).

După solidarizarea modelelor la brațele ocludatorului sau articulatorului, se procedează la folierea zonelor care trebuie despovărate și la trasarea liniilor de referință necesare montării dinților.

Folierea modelelor se face în toate zonele în care este necesar ca baza protezei să nu exercite presiuni. În special, folierea se face la nivelul torusului palatin, a porțiunii superioare a crestei milohioidiene și peste tot unde sînt exostoze dureroase la presiune digitală. Grosimea foliei de plumb

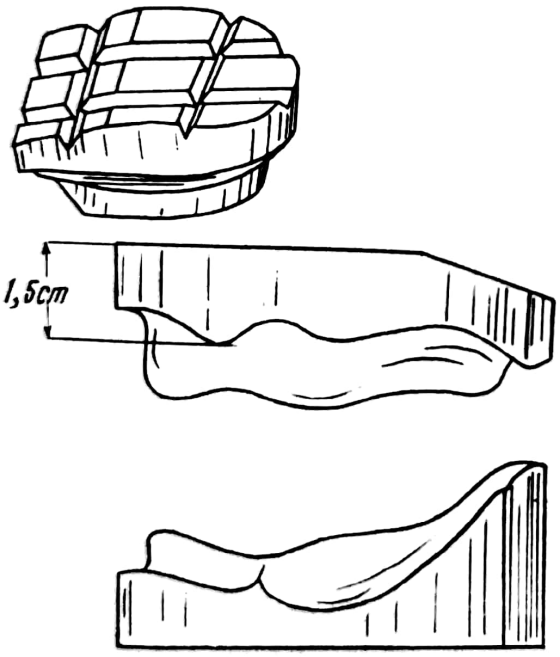

Fig. II.95. — Modele pregătite pentru fixare în ocludator sau articulator.

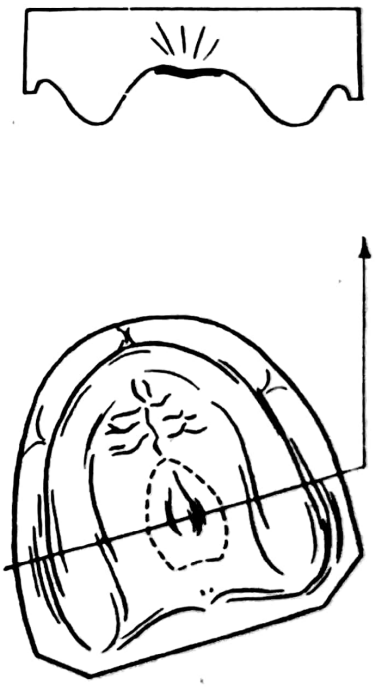

Fig. II. 96. — Folierea modelelor: la nivelul torusului maxilar

sau a stratului de ciment care se aplică în acest scop nu trebuie să depășească grosimea de 1 — 1,5 mm (fig. 96).

Aceste folieri se pot face și după proba machetei în cavitatea bucală, însă înainte de modelarea definitivă a machetei în vederea ambalării.

Scanned with OKEN Scanner

Trasarea liniilor de referinţă (linia mediană, linia caninilor, direcţia crestei) este absolut necesară, mai ales cînd nu se foloseşte pentru montare plăcuţa lui Pedro Saizar sau plăcuţa de montare a articulatorului (fig. 97). Folosirea plăcuţei lui Pedro Saizar permite materializarea planului de orientare protetică şi a curburii vestibulare. Pe ea se pot însemna de asemenea linia mediană, a caninilor şi direcţia crestei (fig. 98).

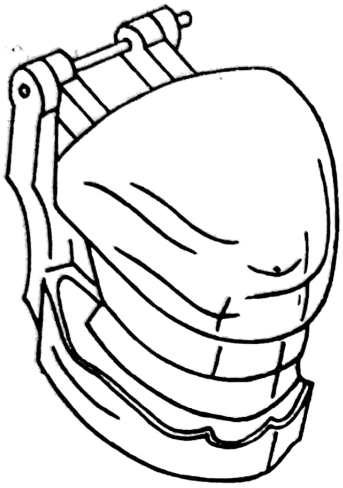

Fig. II.97. — Trasarea liniilor de referinţă pe modele.

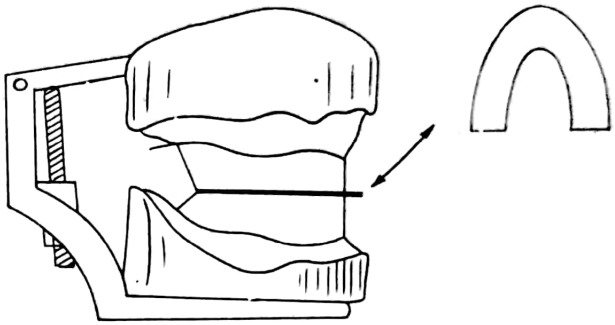

Fig. II.98. — Plăcuţa Pedro Saizar.

Realizarea arcadelor artificiale cu dinţi anatoformi

Arcadele artificiale cu dinţi anatoformi, indicate la imensa majoritate a edentaţilor totale, prezintă avantajul unei eficacităţi masticatoare mai mari şi oferă posibilitatea realizării unei articulări echilibrate la mişcările de lateralitate şi propulsie.

Indicaţiile utilizării dinţilor anatoformi (după Lejoyeux) sînt în general legate de morfologia cîmpului protetic şi a articulaţiei temporomandibulare şi anume:

— creste proeminente acoperite de o mucoasă sănătoasă şi aderentă;
— condili mandibulari alungiţi şi situaţi într-o cavitate glenoidă profundă;
— înclinarea condiliană mare;
— predominanţa mişcărilor de masticaţie verticale;
— vechi purtători de proteze cu dinţi cuspidaţi;
— cînd relaţia centrică se obţine cu uşurinţă;
— arc gotic cu contur net şi vîrf precis;
— arcade paralele cu planul de ocluzie şi linie interalveolară normală.

Utilizarea dinţilor anatoformi este contraindicată la bolnavii care la dentaţia naturală au avut o abraziune marcată, ceea ce denotă un stereotip de masticaţie cu predominanţa mişcărilor orizontale, sau la bolnavi cu cîmpuri protetice extrem de atrofiate, la care orice forţă orizontală, inerentă utilizării dinţilor cuspidaţi, ar duce la dezechilibrarea protezelor.

Scanned with OKEN Scanner

7. MONTAREA DINȚILOR DUPĂ GYSI

Alfred Gysi, recomandă utilizarea dinților anatoformi cu pante cuspidiene între 20 și 40° și utilizarea unui articulator adaptabil sau semiadaptabil.

Montarea dinților frontali în laborator trebuie considerată ca o montare standard, care în urma probei în cavitatea bucală, trebuie individualizată în raport cu pretențiile fizionomice ale bolnavului.

În general, trebuie să se țină seama de unele criterii generale :

— fețele vestibulare ale dinților frontali superiori trebuie să se înscrie exact în curba vestibulară a șablonului (fig. 99);

— marginea incizală a frontalilor superiori trebuie să corespundă planului de orientare determinat pe șabloane (fig. 100); la femei, caninul poate fi ușor deasupra planului protetic;

— incisivii inferiori să aibă axele verticale paralele, marginile incizale în general la același nivel și cu 1—2 mm sub nivelul marginii buzei inferioare (fig. 101);

— incisivii inferiori se montează cu marginea incizală înclinată către vestibular, dar fără să iasă în afara perimetrului de sprijin oferit de creasta edentată (fig. 102);

— de cîte ori este posibil, se realizează o supraocluzie minimă de 1—2 mm și o inocluzie sagitală (fig. 103).

Fiecare dinte lateral se montează în raport cu „axa interalveolară", măsurată cu ajutorul riglei imaginată de el (fig. 104). Înclinarea fețelor ocluzale se realizează cu ușurință, prin utilizarea unor prisme (fig. 105) de angulație diferită.

În sens meziodistal, fețele ocluzale trebuie să urmărească paralelismul cu direcția crestei mandibulare pentru ca în acest fel, presiunile masticatoare să se transmită perpendicular pe creasta edentată cea mai deficitară.

În tehnica lui Gysi se montează întîi dinții superiori, după care se trece la arcada inferioară, începîndu-se montarea cu primul molar inferior. Într-o montare normală, cuspidul meziovestibular inferior, articulează cu foseta din spatele cuspidului meziovestibular al molarului I superior.

Atunci cînd montarea se realizează pe un articulator, în timpul mișcărilor de propulsie, trebuie să existe un contact permanent între versantele meziale ale cuspizilor inferiori și versantele distale ale cuspizilor superiori (fațetele de propulsie); în timpul mișcărilor de lateralitate, trebuie să existe contact între cuspizii de același nume de partea activă și între cuspizii vestibulari inferiori și palatinali superiori de partea de balans (fig. 106).

Ocluzia inversă (*montarea inversă*)

Gysi recomandă montarea dinților în ocluzie inversă cînd axele interalveolare au în relație centrică o înclinare mai mare de 20—30° (fig. 107).

În aceste cazuri, cuspizii vestibulari ai dinților laterali inferiori se montează în afara cuspizilor vestibulari superiori.

Ocluzia inversă se poate realiza unilateral sau bilateral, în unele cazuri, ea poate fi chiar totală, realizîndu-se și la nivelul frontalilor.

Scanned with OKEN Scanner

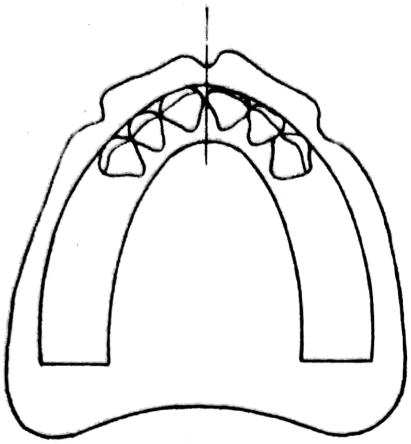

Fig. II.99. — Feţele vestibulare ale frontalilor superiori se înscriu în curba vestibulară a şablonului de ocluzie.

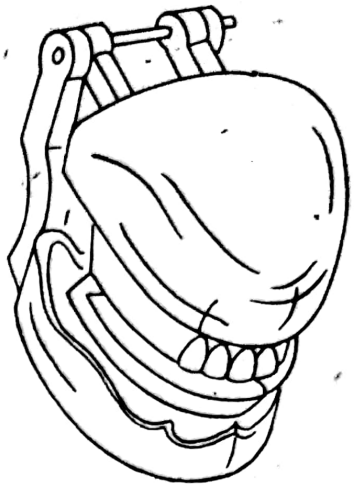

Fig. II.100. — Marginea incizală a frontalilor superiori corespunde planului de orientare.

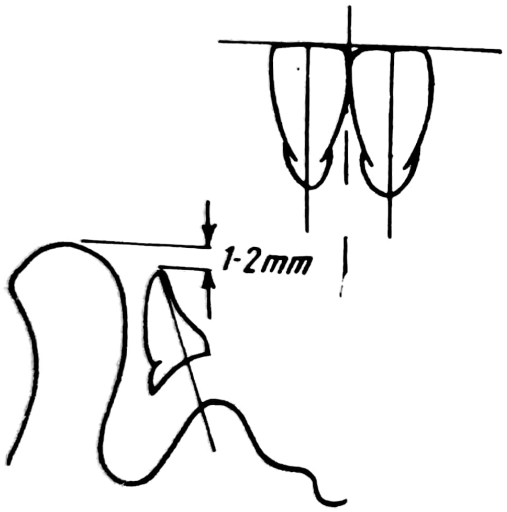

Fig. II.101. — Incisivii inferiori au axele paralele.

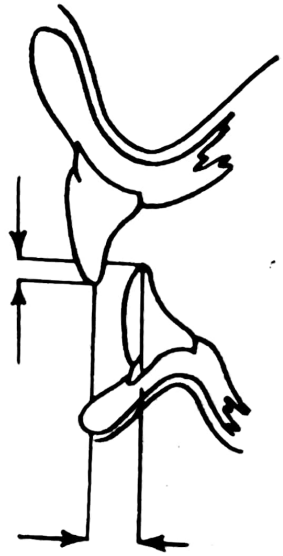

Fig. II.102. — Supraocluzie minimă şi inocluzie sagitală.



Fig. II.103. — Înclinarea incisivului inferior.

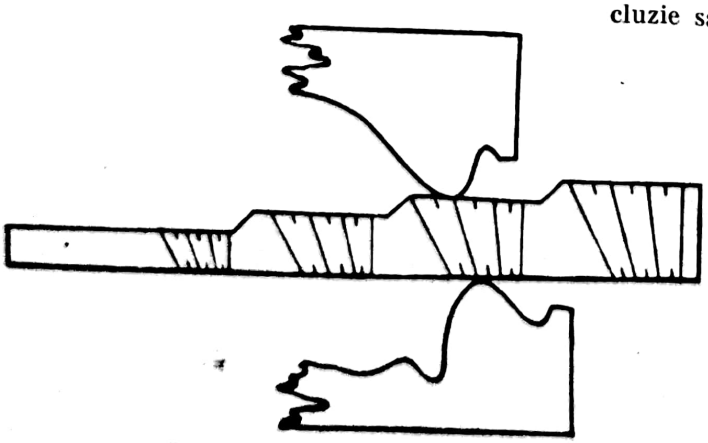

Fig. II.104. — Rigla lui Gysi.

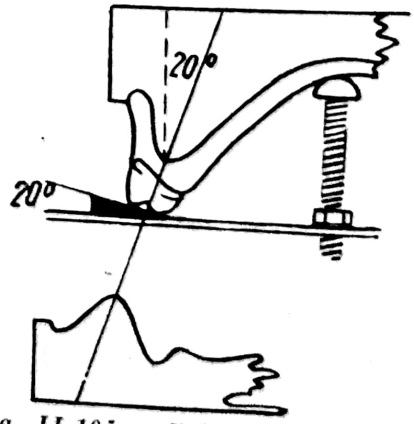

Fig. II.105. — Prismele lui Gysi.

Scanned with OKEN Scanner

Cu dinţi anatomici obişnuiţi, ocluzia inversă se poate realiza în trei feluri :

— dinţii laterali superiori dreapta se montează în partea stîngă inferioară şi invers. Se suprimă de obicei primul premolar la proteza superioară, deoarece nu mai are loc. Această soluţie impune pentru echili-

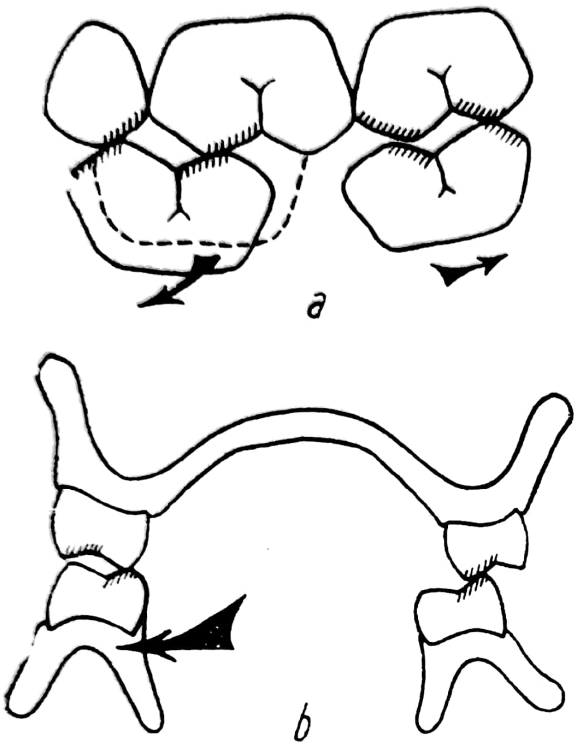

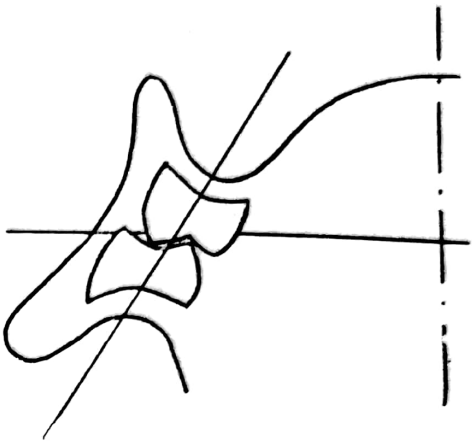

Fig. II.107 — Înclinarea axei interalveolare.

←

Fig. II.106. — Faţetele de articulare.
a — faţete de propulsie ; *b* — faţete de balans.

brarea articulării, care în general este greu de realizat, şi inversarea curbei transversale de compensare. Cînd montarea se face în articulator, platoul incizal se reglează la 12° ;

— dinţii laterali superiori din stînga se montează inferior stînga, cei din dreapta superior în dreapta inferior şi viceversa. În aceste cazuri, echilibrarea articulării la mişcările de lateralitate se face mai uşor ;

— dinţii laterali inferiori se montează pe arcada lor, însă în ocluzie inversă, adică cuspizii vestibulari vin în afara celor superiori, ceea ce duce la o oarecare limitare a spaţiului funcţional pentru limbă.

Ocluzia distalizată (prognaţia maxilară, clasa II Angle) (fig. 108).

În aceste situaţii bolnavii au avut de obicei o subdezvoltare a mandibulei, asociată cu o diminuare a etajului inferior al feţei şi o supraocluzie mare.

În general, orice anormal somatic nu poate fi adus la normal prin protezare ; de aceea, în aceste cazuri, montarea normală şi mărirea dimensiunii verticale este foarte delicată, nefiind tolerată cu uşurinţă.

Cînd se impune realizarea unei ocluzii distalizate, montarea dinţilor prezintă următoarele caractere particulare :

— montarea dinţilor în regiunea frontală trebuie să se apropie de aranjamentul pe care l-a avut bolnavul la arcadele naturale, adică frontalii

Scanned with OKEN Scanner

superiori să refacă relieful buzei superioare, iar frontalii inferiori să fie mult înapoia celor superiori, deoarece altfel apar tulburări fonetice importante. Se realizează deci o supraocluzie mare, care se compensează printr-o inocluzie sagitală la tel de mare, deoarece acești bolnavi au tendința chiar în repaus să propulseze mandibula, iar o blocare în regiunea incisivă poate determina apariția unor reflexe neuromusculare cu tulburări articulare și chiar psihice.

Uneori se poate încerca un contact al incisivilor inferiori cu un platou retroincizal superior, dar în aceste cazuri trebuie să se realizeze o perfectă articulare de balans la nivelul dinților laterali.

Primul molar inferior se montează de obicei în distopoziție sau în angrenaj normal, dar atunci se suprimă premolarul II inferior, iar în locul premolarului I inferior se montează un canin.

Necesitatea unei astfel de montări poate să apară și în cazurile în care anterior nu au fost o ocluzie distalizată, dar în prezent raportul dintre creste este foarte mult modificat în favoarea crestei maxilare.

Ocluzia mezializată (progenie, clasa III-a Angle) (fig. 109).

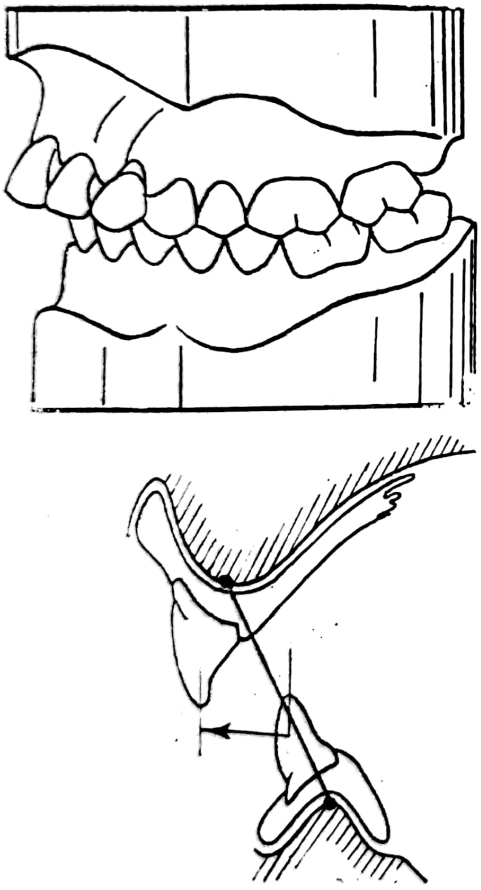

Fig. II.108. — Ocluzie distalizată.

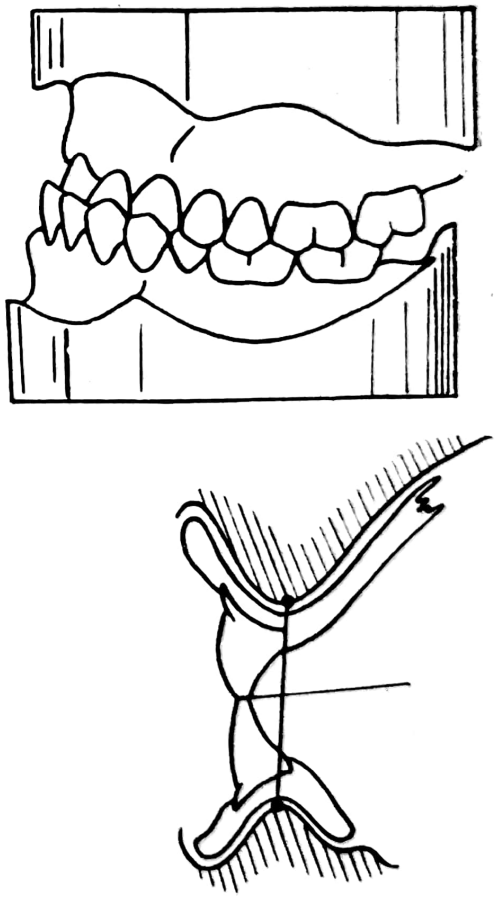

Fig. II.109. — Ocluz ie mezializată.

În general, în aceste cazuri, se încearcă realizarea unei ocluzii cap la cap, dacă bolnavul nu dorește în mod expres, din considerente fizionomice, realizarea unei ocluzii inverse frontale. În nici un caz nu se va

încerca realizarea unei supraocluzii normale, deoarece în afară de tulburări fonetice apar şi reflexe nocive neuromusculare.

Molarul I inferior se poate monta în angrenaj mezializat sau normal, dar cu un spaţiu variabil de compensare între canin şi premolarul I.

8. MONTAREA DINŢILOR DUPĂ HANAU

Menţionăm principiile de montare după Hanau, deoarece ele reflectă foarte bine corelaţia care trebuie să existe între morfologia articulaţiei temporomandibulare, pe de o parte, şi mişcările mandibulei şi arcadele artificiale pe de altă parte.

După Hanau, articularea echilibrată şi valoarea funcţională a unei proteze totale depind de armonia existentă între următorii cinci factori :

— înclinarea pantei condiliene ;

— mărimea curbei de compensaţie (Spee) ;

— înclinarea planului protetic de orientare (în raport cu orizontala articulatorului) ;

— înclinarea traiectoriei incisive (determinată de plăcuţa incizală a articulatorului) ;

— înălţimea sau angulaţia cuspizilor.

Armonia care trebuie să existe între aceşti cinci factori se poate concretiza în următoarele legi :

— o mărire a înclinării condiliene impune mărirea curbei de compensaţie, mărirea înclinării planului protetic, mărirea înălţimii cuspizilor dinspre anterior spre posterior şi micşorarea angulaţiei traiectoriei incisive ;

— o mărire a curbei de compensaţie cere micşorarea înclinării planului protetic şi mărirea angulaţiei traiectoriei incisive ;

— o mărire a înclinării planului protetic cere reducerea înălţimii cuspizilor dinspre anterior spre posterior şi mărirea angulaţiei traiectoriei incisive ;

— o mărire a înclinării traiectoriei incisive cere o mărire a cuspizilor dinspre posterior spre anterior.

Pentru memorizarea uşoară a acestor reguli se poate reţine următoarea formulă :

$$\text{Echilibrul} = \frac{\text{înclinarea condiliană} \times \text{traiectorie incisivă}}{\text{curbă de compensaţie} \times \text{înclinare plan protetic} \times \text{înălţime cuspizi}}$$

Montarea Hanau se realizează cu dinţi anatoformi şi cu un articulator adaptabil, dar principiile pot servi pentru realizarea oricărui tip de montare, indiferent de aparatul utilizat.

9. MONTAREA CU DINŢI SPECIALI (FUNCŢIONALI)

În dorinţa de a se realiza proteze cu o articulare şi o valoare funcţională cît mai mare, s-au realizat de către firmele producătoare de dinţi artificiali, o gamă foarte variată de dinţi, unii dintre ei deosebindu-se radical, ca relief ocluzal, de dinţii anatomici. Autorii acestor dinţi cu forme

Scanned with OKEN Scanner

neanatomice consideră că ocluzia protezelor trebuie astfel realizată şi suprafeţele ocluzale atît de netede, încît atunci cînd suprafeţele ocluzale ale dinţilor inferiori alunecă peste cele ale dinţilor superiori, această alunecare să se poată face fără vreun obstacol şi fără a mobiliza cîtuşi de puţin protezele pe suprafeţele de sprijin. Este clar că asemenea condiţii nu se pot realiza cu dinţi cuspidaţi.

Tehnica lui Sears

Sears a imaginat garnituri de dinţi artificiali cu suprafeţe ocluzale plane, la care funcţia de triturare este preluată de anumite creste şi fosete (fig. 110). Suprafaţa ocluzală este astfel realizată încît să asigure în primul rînd stabilitatea protezei şi în al doilea rînd eficacitatea masticatoare.

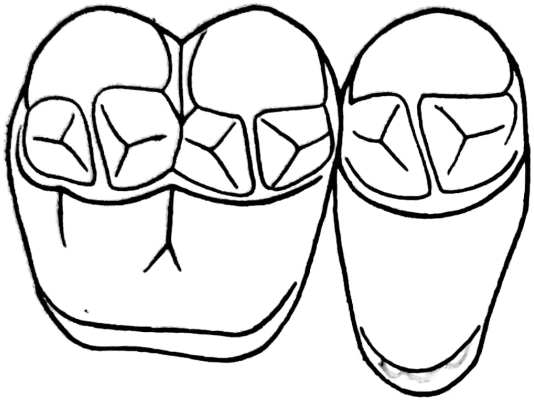

Fig. II.110. — Dinţii Sears.

Garniturile de dinţi Sears prezintă 4 categorii funcţionale de unităţi :

— unităţi incizale : servesc la tăierea alimentelor, se montează primele şi intră în contact numai cînd mandibula este în propulsie ;

— unităţi ocluzale triturante, cu rolul de a fărîmiţa alimentele : jumătăţile orale ale acestor dinţi sînt perfect plane, iar jumătăţile vestibulare prezintă fosete şi creste ;

— unităţi echilibrante : au rolul de a contrabalansa forţele orizontale dezechilibrante care apar la mişcările de lateralitate şi propulsie ; suprafeţele acestor unităţi se montează în raport cu traiectoriile condiliene ;

— unităţile subocluzale : sînt în general constituite de jumătatea vestibulară a feţelor ocluzale ale dinţilor laterali şi intră în contact în relaţie centrică.

Este indicat să se realizeze arcade artificiale cu astfel de dinţi plaţi în următoarele situaţii :

— creste edentate foarte atrofiate ;
— cavitatea glenoidă plată (sub 10°) ;
— dificultăţi în determinarea relaţiei centrice ;
— linia interalveolară foarte oblică ;
— la vechi purtători de proteze fără relief cuspidian.

Există şi alte tehnici de montare a dinţilor : unele dintre ele însă necesită aparate extrem de complicate — implicit costisitoare — motiv pentru care nu am considerat necesar să le enumerăm, mai ales întrucît şi valoarea lor practică este redusă. Este necesar să precizăm că indiferent de metoda folosită — chiar şi cu aparatura cea mai perfecţionată — realizarea arcadelor dentare artificiale în laborator reprezintă o montare mai mult sau mai puţin standardizată şi că ulterior este neapărat necesară intervenţia medicului în faza clinică de probă a machetei, mai ales în ceea ce priveşte raporturile de contact interdentar în mişcările funcţionale ale mandibulei.

Scanned with OKEN Scanner

PROBA MACHETEI

Pe baza datelor primite de la medic, o dată cu modelele funcţionale, şabloanele de ocluzie şi indicaţiile scrise pe fişa de laborator, tehnicianul dentar realizează machetele viitoarelor proteze.

Forma machetelor şi poziţionarea dinţilor aleşi de tehnicianul dentar pot să corespundă, sau să nu se îmbine armonios cu fizionomia şi aspectele morfologice şi funcţionale ale aparatului dentomaxilar.

În consecinţă, este absolut necesar ca machetele să fie controlate de medicul stomatolog în cavitatea bucală a bolnavului. Acest control se va face în două faze de lucru : extrabucal şi intrabucal.

a) *Controlul extrabucal al machetelor*

Tehnicianul dentar prezintă medicului stomatolog machetele aşezate pe modelele montate în articular sau în ocluzor. Totodată sînt trimise medicului stomatolog şabloanele de ocluzie şi eventual cheile vestibulare de gips cu ajutorul cărora au fost poziţionaţi dinţii frontali superiori, precum şi fişa de laborator pe baza cărora s-au realizat machetele.

Prima fază a controlului extrabucal se face cu machetele aşezate pe modele şi cu ocluzorul închis.

Într-un prim timp, se controlează faţa vestibulară a arcadelor dentare artificiale ale machetelor. Chiar cu această ocazie ne putem da seama de gradul de conştiinciozitate şi pricepere cu care tehnicianul dentar a realizat machetele. Pe faţa vestibulară a modelelor se vor controla următoarele elemente :

— dacă linia mediană de pe şabloane a fost trecută pe modele şi dacă linia mediană trasată pe model coincide cu planul mediosagital al ocluzorului ;

— dacă linia caninilor a fost trecută pe model ;

— dacă pentru montarea pe creastă a dinţilor artificiali, tehnicianul dentar s-a folosit de criterii practice precise, mai ales pentru macheta protezei inferioare. În caz afirmativ se vor vedea pe extremităţile modelului, capetele liniilor care marchează direcţia crestelor, în raport cu care se montează molarii şi premolarii.

Scanned with OKEN Scanner

Existența acestor semne pe model este o primă dovadă de pricepere și conștiinciozitate în realizarea machetelor.

Se va trece apoi la examinarea și controlul feței vestibulare a arcadelor artificiale și modul de poziționare a dinților artificiali folosiți. În acest scop, se vor controla următoarele elemente :

— dacă dinții frontali folosiți corespund cu forma indicată în fișă : triunghiulară, ovală, patrată sau dreptunghiulară ;

— dacă dinții au convexitate vestibulară mai accentuată sau mai ștearsă, după indicația dată în fișă ;

— dacă linia mediană a machetei coincide cu linia mediană transpusă pe modele ;

— dacă cei 6 dinți frontali superiori au mărimea necesară ca să ocupe distanța dintre cele două linii ale caninilor ;

— dacă poziționarea dinților frontali superiori realizează o curbură egală de o parte și de alta a liniei mediane ;

— dacă lungimea și înălțimea dinților frontali superiori corespund distanței dintre linia de ocluzie și linia surîsului ;

— dacă s-a respectat indicația dată de medic în ceea ce privește curbura incizală : în linie dreaptă sau în linie ușor sau accentuat curbată cu convexitatea în jos ;

— dacă tehnicianul dentar nu a șlefuit prea mult din convexitățile proximale ale dinților frontali și deci dacă a evitat să dea acestor dinți un aspect înghesuit, nenatural ;

— dacă prin montare s-a obținut o poziționare care realizează un angrenaj corect, cu unități masticatoare formate din grupuri de cîte trei dinți ; deși această ultimă cerință nu prezintă pentru proteze importanță, nici din punct de vedere biologic și nici în ceea ce privește stabilitatea, totuși, respectarea ei este indicată pentru obținerea unui aspect fizionomic plăcut ;

— în sfîrșit, se va controla — cu ajutorul cheii de culori — dacă nuanța dinților este cea indicată pe fișă.

După ce s-a făcut controlul dinților, se va trece la controlul marginilor vestibulare din ceară ale machetelor.

În acest scop se va controla :

— dacă marginile pătrund pînă în fundurile de sac ale modelelor funcționale ;

— dacă vestibular, modelarea și netezirea cerii s-a făcut imitîndu-se cu atenție și pricepere aspectul natural al mucoasei gingivale ; din cauza nepriceperii sau a grabei cu care se lucrează uneori, papilele interdentare nu sînt modelate cu o formă convexă cum este forma naturală a acestor papile, ci se face o simplă excavație realizată cu spatula ; acest modelaj trădează existența protezelor și nu va permite o bună autocurățire a lor.

În a doua fază a controlului extrabucal se va deschide ocluzorul și se vor controla următoarele :

— prin închiderea și deschiderea ocluzorului, se va controla dacă gradul de supraocluzie frontală a fost realizat după indicația dată de medic pe baza stereotipului de masticație ;

Scanned with OKEN Scanner

— se va controla dacă distal s-a lăsat o porțiune liberă, neacoperită de dinți, de aproximativ 1 cm, la toate cele patru extremități ale machetelor (tuberozitate, tubercul piriform); această porțiune liberă este necesară pentru o bună stabilitate a protezelor;

— dacă dinții frontali sînt conformați pe fețele lor orale cu convexitatea necesară senzației de confort și articulării limbii, pentru obținerea unei bune fonații;

— dacă dinții laterali prezintă cuspidarea indicată de medic pe fișă, pe baza stereotipului de masticație a bolnavului și a criteriilor de stabilitate a protezelor;

— dacă marginea distală a machetei inferioare se oprește corect la nivelul tuberculului piriform și nu este mai scurtă sau depășește inserția ligamentului pterigomandibular.

În a treia fază a controlului extrabucal se vor ridica machetele de pe modele și se vor controla următoarele elemente:

— dacă dinții sînt sau nu montați — în general — pe creste, exceptînd dinții frontali superiori care cer totdeauna o poziție mai vestibulară;

— dacă lățimea vestibuloorală a dinților este în raport cu lățimea crestelor alveolare; dinții mai înguști nu afectează negativ nici stabilitatea și nici eficacitatea masticatoare; dinții mai lați, cu fețe ocluzale late, afectează negativ stabilitatea și cer un număr mărit de mișcări de masticație pentru fărîmițarea alimentelor de aceeași consistență;

— dacă s-a respectat regula lui Pound;

— dacă curburile ocluzale sagitale și transversale, realizate cu aproximație, corespund cu indicațiile date de medic și cu gradul de supraocluzie frontală realizată;

— dacă dimensiunea verticală indicată prin șabloane a fost respectată; în acest scop se vor reintroduce șabloanele în articulator sau ocluzor și se va controla dacă înălțimea tijei incizale sau fixarea șurubului la ocluzor s-a făcut în poziția corespunzătoare;

— în sfîrșit, se va măsura unghiul interalveolar al crestelor, pentru a controla dacă montarea dinților trebuie să se facă normal sau eventual invers și în ce măsură montarea dinților a fost făcută corespunzător.

Este bine ca toate aceste etape de control să nu se facă în prezența bolnavului, pentru ca în cazul în care este necesar ca machetele să fie retrimise în laborator, să nu trezească suspiciuni acestuia privitoare la nereușita tratamentului.

b) *Controlul intrabucal al machetelor*

Machetele controlate extrabucal vor fi răcite pe model prin spălare sub un jet de apă nu prea puternic. În același timp se va cere bolnavului să-și clătească gura timp de 1 min., cu apă cît mai rece. Cu toate aceste precauții, controlul machetelor în cavitatea bucală se va face cît mai rapid, totuși complet și conștiincios. Dacă timpul de control necesar se prelungește, după fiecare 2 minute de control machetele trebuie scoase din gură, răcite din nou (pe modele), iar bolnavul va repeta clătirea gurii cu apă rece.

După introducerea machetelor în gură, controlul se va face sistematic în 5 faze și anume:

Scanned with OKEN Scanner

1. *Controlul angrenajului corect al celor două arcade artificiale.* Imediat după ce au fost controlate cele două machete — întîi, cea inferioară și apoi, cea superioară — se va cere bolnavului să închidă gura pentru a se verifica ocluzia centrică. Medicul stomatolog va urmări cu mare atenție dacă închiderea gurii se face într-un singur timp și printr-o mișcare de ridicare a mandibulei cu traiectorie incizală riguros în linie continuă, fără nici o deviere anterioară sau laterală, deci în linie frîntă.

Dacă avem îndoieli asupra corectitudinii ocluziei centrice, se impune un control mai minuțios. Se cere bolnavului să rămînă cu buzele ușor întredeschise, într-o poziție care permite vizibilitatea a cel puțin jumătate din înălțimea vestibulară a dinților inferiori și superiori, i se comandă să coboare mandibula și, apoi, cu limba așezată distal pe boltă, să închidă încet arcadele, dar nu și buzele.

Dacă în cursul acestei ridicări nu se produc contacte ocluzale premature, iar relația centrică mandibulară corespunde cu ocluzia centrică a arcadelor, închiderea arcadelor se va face într-un singur timp, în linie continuă. Aceasta înseamnă că montarea dinților și poziția de ocluzie centrică sînt corecte. Dacă, însă, la unii dinți se realizează contacte ocluzale premature sau poziția de ocluzie centrică nu a fost stabilită corect, linia de ridicare a mandibulei nu va fi continuă, ci la un moment dat va devia, mandibula alunecînd într-o poziție propulsată sau de lateralitate. Micile devieri se pot regla de la sine, dacă lăsăm cîtva timp machetele în gură, avînd vîrful limbii poziționat în permanență pe porțiunea distală a bolții. Ceara devenind plastică din cauza temperaturii bucale, permite ca dinții să se disloce ușor, în cursul închiderii arcadelor de către bolnav, și să se așeze în poziția corectă.

Dacă devierea mandibulei este mare, poziția de relație centrică trebuie determinată din nou cu ajutorul șabloanelor de ocluzie iar dinții trebuie remontați în laborator după noua situație.

După verificarea corectitudinii ocluziei centrice, bolnavul rămîne cu arcadele închise, iar medicul — îndepărtînd părțile moi ale obrajilor prin introducerea unei oglinzi la nivelul comisurilor bucale — examinează lateral modul de angrenare a dinților, ținînd seama de cerința că absolut toți dinții unei arcade trebuie să se angreneze armonios cu dinții de pe arcada antagonistă, fără vreun spațiu între cuspizi sau, eventual, între hemiarcade.

După aceea, se verifică prin proba spatulei dacă angrenajul corect al celor două arcade este real sau fals. Se încearcă introducerea unei spatule în porțiunea distală dintre cele două arcade, întîi pe o parte și apoi pe cealaltă. Dacă spatula nu se poate introduce pe nici o parte, înseamnă că angrenajul dinților este corect și real la toate nivelurile. Dacă însă spatula poate fi introdusă ușor pe una din părți, înseamnă că pe această parte angrenajul este fals și că baza protezei în acea porțiune nu este în contact cu suprafața de sprijin. Spațiul creat între cele două arcade, prin introducerea spatulei, trebuie amprentat cu ceară plastică, după care machetele vor fi retrimise în laborator pentru remedierea acestei deficiențe.

Se trece apoi la controlul angrenajului interdentar în poziții de ocluzii excentrice. După răcirea machetelor și a gurii bolnavului, se vor controla

Scanned with OKEN Scanner

cele două arcade artificiale în poziţie de ocluzie propulsată. Dacă curbura sagitală de ocluzie corespunde cu gradul de supraocluzie a dinţilor frontali şi cu oblicitatea pantei tuberculilor articulari, proba spatulei în propulsie va fi negativă, în sensul că spatula nu va putea fi introdusă între arcade pe nici o parte, la nivelul ultimilor dinţi. Dacă însă supraocluzia este accentuată, iar profunzimea curburii de ocluzie este insuficientă faţă de plantele tuberculiene, spatula va putea fi uşor introdusă între arcade, pe o parte sau pe cealaltă sau chiar pe ambele părţi. În acest caz este necesar ca ultimul molar inferior, de pe partea respectivă sau de ambele părţi, să fie ridicat pînă ce vine în contact cu primul molar superior. În acest scop se scot machetele din gură şi se aşază pe modele, cu articulatorul deschis; apoi se va înfunda cu atenţie molarul II superior şi se va ridica cel inferior pînă ce în poziţie de ocluzie centrică se realizează un angrenaj perfect. Aceste operaţii trebuie făcute de medicul stomatolog şi în prezenţa bolnavului, pentru ca modificările să poată fi verificate din nou în gură.

Se va trece apoi la controlul angrenajului în poziţia de ocluzie de lateralitate dreaptă şi stîngă (corectitudinea curburii transversale). Bolnavul este invitat să facă o mişcare mandibulară de lateralitate stîngă, nu prea exagerată, ci numai atît cît este necesar ca dinţii antagonişti de pe partea activă (stîngă) să vină în contact între ei prin cuspizii omologi. Se va încerca să se introducă spatula în partea dreaptă, tot la nivelul molarilor inferiori; dacă introducerea nu este posibilă, angrenajul este bun şi în această poziţie ocluzală. Dacă spatula poate fi introdusă, atunci prin manopera amintită anterior se modifică corespunzător înclinarea molarilor (se accentuează curbura transversală). Se repetă această operaţie şi pe partea stîngă, bolnavul fiind invitat să ţină mandibula în poziţie de ocluzie de lateralitate dreaptă.

2. *Controlul fizionomiei faciale* în poziţie de repaus şi de relaţie centrică a mandibulei, bolnavul ţinînd buzele închise dar relaxate. Acest control se referă la plenitudinea generală a feţei — privită din faţă şi din profil — şi la corectitudinea dimensiunii verticale în ocluzie centrică.

Examinarea din faţă se face controlînd aspectul buzelor şi al şanţurilor perilabiale şi paralabiale, precum şi dimensiunea verticală atît în poziţie de repaus a mandibulei, cît şi în poziţia de ocluzie centrică. În poziţia de repaus a mandibulei, buzele trebuie să se prezinte în stare de relaxare, degajate, fanta interlabială rămînînd în cele mai multe cazuri uşor deschisă cu un spaţiu pînă la 1—2 mm şi rareori în contact foarte uşor. În această poziţie, filtrul şi şanţurile nazolabiale şi parabiale trebuie să prezinte adînciturі mai şterse decît înainte, dar totuşi corespunzătoare vîrstei bolnavului. Se vor controla aceleaşi aspecte şi în poziţia de ocluzie centrică a machetelor. În această poziţie, deosebirea constă din faptul că buzele vin în contact între ele, fără ca totuşi marginile lor libere să fie propulsate, proeminente. Dacă buzele proemină prea mult, înseamnă că dimensiunea verticală centrică stabilită a fost prea mică.

În ambele poziţii, se va urmări plenitudinea simetrică şi armonioasă atît a celor două jumătăţi ale buzei superioare, cît şi a obrajilor. Dacă în plenitudinea feţei se observă asimetrie, aceasta se poate corecta adăugînd sau reducînd ceara pe porţiunea vestibulară fie lateral, fie frontal.

Scanned with OKEN Scanner

Dacă însă se constată că în dimensiunea verticală centrică există o deficienţă, se determină din nou pe şabloane şi se remontează dinţii.

Examinarea de profil se va face bilateral, cu buzele relaxate, în ambele poziţii ale mandibulei : de repaus şi de ocluzie centrică. În ambele poziţii ne vom concentra atenţia asupra reliefului buzelor. În majoritatea cazurilor, buza superioară trebuie să fie cu ceva mai proeminentă decît cea inferioară. Această poziţionare a buzelor se indică totdeauna la bolnavii care au arcade dentare cu dinţi frontali superiori montaţi în supraocluzie. Dacă tipul de ocluzie a arcadelor este cap la cap, buzele trebuie să fie în acelaşi plan frontal ; iar dacă dinţii au fost montaţi în ocluzie inversă, buza inferioară este cea care trebuie să proemine mai mult. Această proeminare nu trebuie să fie, însă, prea accentuată, deoarece dă un aspect fizionomic neplăcut.

În poziţia de ocluzie centrică se va controla de asemenea dacă şanţul labiomentonier nu este prea adîncit şi dacă marginile buzelor nu proemină prea mult. Un alt aspect important care trebuie controlat este grosimea marginii vestibulare a machetei superioare care nu trebuie să fie prea mult îngroşată, deoarece poate produce o treaptă (bombare) imediat după aripile nasului, determinînd un aspect nefizionomic al buzei superioare. Modificările necesare se vor face imediat, în cabinet, prin reducerea cerii, subţiind frontal marginea liberă a machetei de ceară.

Controlul aspectului fizionomic al arcadelor artificiale cu gura semideschisă. Acest control se face examinînd bolnavul din faţă. În acest scop i se cere să menţină mandibula, mai întîi în poziţie de repaus şi apoi în poziţie de ocluzie centrică, în ambele poziţii cu buzele întredeschise pentru a putea observa dinţii.

Se va controla :

— dacă linia mediană a celor două arcade este în acelaşi plan sagital ;

— dacă linia mediană a arcadelor artificiale se suprapune pe planul mediosagital al feţei ;

— dacă lăţimea celor 6 dinţi frontali superiori se încadrează în spaţiul dintre comisurile bucale ;

— dacă frontal, curbura vestibulară a arcadei superioare este simetrică pe ambele hemiarcade ;

— dacă în poziţia de surîs a buzei superioare, coletul dinţilor frontali atinge linia marginii libere a buzei şi nu se observă culoarea roză a cerii ;

— dacă curbura incizală se încadrează în armonia feţei şi cînd buzele sînt relaxate este vizibilă porţiunea incizală a dinţilor frontali şi anume : centralii mai mult, lateralii mai puţin, iar caninii deloc ;

— dacă convexitatea feţelor vestibulare ale frontalilor superiori se armonizează cu fizionomia facială de ansamblu ;

— dacă forma dinţilor se încadrează armonic în fizionomia facială şi în aspectul somatic general al bolnavului (tipul constituţional) ;

— dacă nuanţa culorii dinţilor se armonizează cu culoarea tegumentelor faciale, cu vîrsta şi cu alte particularităţi ale bolnavului.

Aşa cum s-a menţionat în capitolul anterior, în laborator tehnicianul poate realiza numai o montare standard, care se poate în parte individualiza în urma indicaţiilor date de medic. Cu toate acestea, la proba

Scanned with OKEN Scanner

machetei, de cele mai multe ori, medicul este obligat să repoziţioneze anumiţi dinţi frontali, mai ales superiori, pentru a reface cît mai corespunzător fizionomia bolnavului.

Pentru unele dintre aceste repoziţionări indicaţiile bolnavului, în legătură cu unele mici anomalii de poziţie pe care le doreşte reproduse, sînt extrem de preţioase. Alteori, însă, bolnavul nu ştie exact ce doreşte şi medicul este nevoit să tatoneze montarea pentru a determina o poziţie cît mai fizionomică a dinţilor. Pentru ca aceste tatonări să nu se facă la întîmplare, este bine să se ţină seama de indicaţiile dentogenice recomandate de Frush şi Fisher :

— anomaliile în poziţionarea dinţilor nu trebuie reproduse simetric pe ambele hemiarcade ;

— diastemele şi tremele realizează de cele mai multe ori un aspect neplăcut ;

— poziţia, forma şi culoarea incisivului central domină fizionomic ceilalţi dinţi frontali, lateralul accentuează sau maschează expresia centralului ;

— rotaţia incisivului central sau a lateralului pentru a i se vedea mai mult faţa mezială este recomandată în special pentru femei ;

— încălecarea centralului peste lateral aspreşte puţin expresia fizionomică şi dă un aspect mai voluntar ;

— încălecarea lateralului peste central conferă un aspect de feminitate ;

— vestibularizarea caninului aspreşte expresia şi conferă un aspect de agresivitate ;

— coborîrea celor doi incisivi centrali imprimă o notă veselă, simpatică ;

— curbura incizală este mai accentuată la femei şi mai aproape de linia dreaptă la bărbaţi ;

— cînd bolnavul vorbeşte liniştit, serios, trebuie să se vadă uşor marginea lateralilor (linia vorbirii) ;

— cînd bolnavul surîde, între feţele vestibulare ale caninilor şi premolarilor şi mucoasa jugală trebuie să existe un spaţiu — coridorul bucal. Dacă spaţiul este prea mic, gura pare ,,plină de dinţi", iar dacă este prea mare, arcada pare prea mică pentru faţa bolnavului ;

— cînd este necesară retuşarea lungimii unui dintre trebuie să se aibă în vedere că şlefuirea marginii incizale va face ca dintele să apară mai închis la culoare, iar cînd se retuşează coletul, dintele va apare mai deschis ;

— linia coletului nu trebuie plasată la acelaşi nivel ; coletul centralului superior este mai sus decît al lateralului, iar al caninului mai sus decît al centralului. Premolarii sînt într-o situaţie intermediară între coletul caninului şi centralului ;

— frontalii inferiori, mai puţin importanţi pentru fizionomie din cauza vizibilităţii mai reduse, trebuie să fie în general cu marginea incizală sub nivelul buzei inferioare, vizibilitatea lor prea mare în timpul fonaţiei imprimînd feţei un aspect de agresivitate.

Scanned with OKEN Scanner

Referitor la poziţia premolarilor, ei trebuie să fie astfel montaţi, încît priviţi uşor lateral să aibă axele verticale paralele.

Papilele interdentare nu trebuie realizate escavate sau nişa masticatoare liberă, deoarece curăţirea protezei va fi foarte dificilă, mai ales în timpul mesei, dînd un aspect foarte disgraţios.

După ce s-a realizat un aspect fizionomic satisfăcător, acceptat şi de bolnav, se recontrolează dacă nu s-au produs modificări nedorite ale ocluziei în regiunea frontală.

Este recomandabil ca în controlul final să se includă şi cîteva probe fonetice, care de asemenea vor da indicaţii preţioase asupra poziţionării corecte a grupului de dinţi frontali.

După Lejoyeux, dacă în cursul emisiunii fonemelor „şe", „je", marginea liberă a incisivilor superiori vine în plan vertical în dreptul marginii incisive a celor superiori, fără să se atingă însă şi fără ca emisiunea fonetică să fie însoţită de şuierături, montajul este corect :

— dacă emisiunea siflantelor este însoţită de un „zîzîit", fie că frontalii superiori sînt prea vestibularizaţi, sau inferiorii prea lingualizaţi, fie că macheta este prea groasă retroincizal;

— dacă la emisiunea siflantelor şi în special la fonema „s" apar şuierături, fie că frontalii superiori sînt prea lingualizaţi, fie că spaţiul fiziologic de repaus al mandibulei este prea mic.

Remedierea deficienţelor care nu se pot rezolva în cabinet de medicul stomatolog. Deficienţele constatate în urma controlului machetelor în cavitatea bucală, trebuie în general remediate în cabinet, de către medicul stomatolog, în raport cu experienţa personală.

Sînt totuşi patru deficienţe care nu se remediază în cabinet şi anume :

— dimensiunea verticală greşită (în cabinet se face eventual numai o nouă determinare a dimensiunii verticale);

— ocluzia centrică, realizată cu o excentricitate mai mare de 0,5 mm (în cabinet se reinregistrează poziţia corectă);

— remontarea dinţilor artificiali laterali montaţi în afara crestelor;

— remedierea inocluziei interdentare la nivelul dinţilor laterali ai unei hemiarcade, constatată prin proba spatulei în poziţia de ocluzie centrică.

Controlul final al aspectului fizionomic al machetelor. Acest control final se face numai după ce medicul stomatolog — personal sau cu ajutorul laboratorului — a corectat toate deficienţele constatate.

În momentul în care medicul stomatolog constată că macheta protezei corespunde tuturor cerinţelor şi deci este gata să fie transformată în proteză finală, se va cere bolnavului, membrilor familiei lui sau prietenilor săi apropiaţi, să aprecieze aspectul fizionomic al machetelor aşezate în cavitatea bucală.

Se va pune la dispoziţia bolnavului o oglindă şi i se va cere să se examineze singur cu machetele în gură şi să aprecieze dacă efectele fizionomice ale acestora sînt sau nu plăcute şi corespund dorinţelor sale. Cu toate că există şi bolnavi care nu se pricep să facă observaţii juste, totuşi majoritatea bolnavilor au capacitatea de a face o astfel de a analiză.

Scanned with OKEN Scanner

Observaţiile lor juste trebuie acceptate şi remediate, dacă nu periclitează stabilitatea şi menţinerea protezelor.

O fotografie, făcută înainte de edentaţie cu cîţiva ani, ne poate orienta în ceea ce priveşte plenitudinea facială şi forma profilului bolnavului, precum şi asupra justeţei observaţiilor făcute de el sau de membrii familiei lui. Colaborarea bolnavului în această fază este absolut necesară, deoarece observaţiile pe care acesta le-ar putea face asupra protezelor finale sînt tardive, necesitînd de cele mai multe ori refacerea protezelor.

Machetele astfel controlate şi corectate se trimit laboratorului, cu indicaţia „pentru terminare" scrisă pe fişa de laborator.

Anumite cerinţe, speciale, folieri, gravări, trebuie să fie, de asemenea, menţionate pe fişă; deşi în privinţa gravării anumitor zone, dar mai ales la zona „Ah" este mai indicat ca această operaţie să fie făcută de medic, în prezenţa bolnavului, avînd astfel posibilitatea să aprecieze nemijlocit intensitatea gravării în raport cu rezilienţa mucoasei.

Scanned with OKEN Scanner

APLICAREA PROTEZELOR

Dacă toate etapele anterioare atît clinice, cît şi de laborator, au fost realizate cu competenţă şi multă minuţiozitate, faza de aplicare a protezelor decurge fără dificultăţi.

Controlul extrabucal

În primul rînd se face un control al protezelor înainte de prezentarea bolnavului, verificîndu-se dacă nu s-a schimbat poziţia dinţilor în timpul polimerizării.

Se verifică apoi dacă polimerizarea şi prelucrarea protezei s-a făcut corespunzător şi nu există bule de aer, resturi de gips neîndepărtate sau zone insuficient prelucrate sau lustruite.

Controlul feţei mucozale a protezelor trebuie să urmărească descoperirea celor mai mici asperităţi sau muchii ascuţite care, cu siguranţă, vor provoca dureri.

În general, se va urmări îndepărtarea tuturor cauzelor care, obiectiv sau subiectiv, pot impresiona neplăcut pe bolnav.

Protezele bine spălate cu săpun sau detergenţi şi eventual sterilizate cu ajutorul unor aparate cu ultrasunete, sînt păstrate într-un vas cu apă pentru a nu-şi pierde umiditatea de inhibiţie care ar antrena modificări volumetrice ce vor dăuna menţinerii protezelor.

Este bine să nu se spună bolnavului că protezele sînt definitiv terminate, deoarece este posibil să se constate în urma probelor necesitatea unor remedieri, care eventual ar putea determina bolnavului o neîncredere în reuşita finală a tratamentului.

Controlul intrabucal

Controlul în cavitatea bucală va urmări în general aceleaşi probleme ca la proba machetei, cu singura deosebire că în general se va constata că lucrurile sînt în ordine, nefiind necesare remedieri.

Se aplică în primul rînd proteza inferioară, mai ales la bolnavii cu un reflex exagerat de vomă. Bolnavul va fi prevenit că va avea impresia în

Scanned with OKEN Scanner

primele momente că limba nu are spațiul necesar, dar că această senzație va dispare în decurs de cîteva ore.

La prima aplicare a protezei se va constata prin presiuni moderate dacă anumite zone ale protezei nu provoacă dureri. De obicei, aceste zone se decelează fie la nivelul unor exostoze care nu au fost suficient protejate prin folierea modelului, fie la nivelul marginilor protezei care vin în apropierea unor creste osoase, mai ales la linia oblică internă.

Se observă apoi dacă, în repaus, proteza nu are tendința să se ridice. Această deplasare se poate produce din cauza unor margini vestibulare prea lungi sau din cauza poziției prea vestibulare a dinților. Aceste greșeli sînt mai evidente în regiunea frontală, unde marginea protezei prea lungă sau prea groasă face ca proteza să fie ridicată cu ușurință. Retușarea marginii protezei se face cu destulă ușurință. Dacă însă mobilizarea protezei se datorează poziției prea vestibulare a dinților, care nu menajează funcționalitatea orbicularului sau a nodulului comisural, dinții frontali trebuie remontați în poziția cerută. De altfel, această greșeală s-ar putea remedia în faza de machetă, mult mai ușor și cu mai puțină cheltuială de timp și de energie.

În ultima fază se controlează menținerea protezei, aplicîndu-se testele de succiune — ca la adaptarea lingurii individuale — după care se îndepărtează proteza mandibulară și se aplică cea superioară.

La controlul protezei superioare, se urmăresc aceleași probleme. În plus, se va face și controlul fizionomiei care este mai concludent chiar probîndu-se numai o singură proteză; practic însă, în această fază, nu se mai pot aduce modificări decît lungimii și grosimii marginii protezei în regiunea frontală și eventual se pot realiza doar unele mici abraziuni ale marginilor incizale.

Controlul simultan al celor două proteze trebuie să se realizeze în 3 etape :

— *Controlul relațiilor ocluzale.* Se urmărește chiar din prima ședință ca relația centrică să fie corectă și cu cît mai multe contacte interdentare. Bolnavul este sfătuit să închidă gura încet și să se oprească imediat ce simte primul contact ocluzal. Dacă aceasta închidere se face fără glisarea mandibulei și la control se constată contact pe ambele hemiarcade și coincidență în același plan sagital a liniilor interincisive, relația centrică este corectă și urmează numai finisarea contactelor interarcade.

Dacă se produce glisarea mandibulei sau bolnavul sesizează contact prematur unilateral, cu ajutorul hîrtiei de articulație se depistează contactele interdentare premature și se retușează pînă cînd bolnavul apreciază că simultan ambele arcade intră în contact, iar medicul constată că nu se mai produce glisarea mandibulei.

Retușarea contactelor ocluzale trebuie să urmărească regula absolut obligatorie ca la montarea normală să nu se șlefuiască cuspizii activi (vestibulari inferiori și palatinali superiori). Pentru rezolvarea contactului prematur se va șlefui foseta antagonistă cuspidului activ; numai cînd și la mișcări de lateralitate cuspidul activ intră în contact prematur, numai atunci poate fi șlefuit. Dacă se șlefuiește de la început anarhic atît din cuspizii activi, cît și din fosete, se va micșora dimensiunea verticală

și nu va mai exista posibilitatea realizării unui contact multiplu și la mișcările de lateralitate.

Deci, într-o primă fază, bolnavul va face numai mișcări de închidere și deschidere și se vor putea retuşa cuspizii pasivi și fosetele antagoniste ale cuspizilor activi. Această echilibrare se face pînă în momentul obținerii a 4 condiții :

— contact simultan pe ambele hemiarcade ;
— relație centrică fără glisarea mandibulei ;
— contacte multiple la nivelul premolarilor și molarilor ;
— lipsă de contact în regiunea incisivocanină.

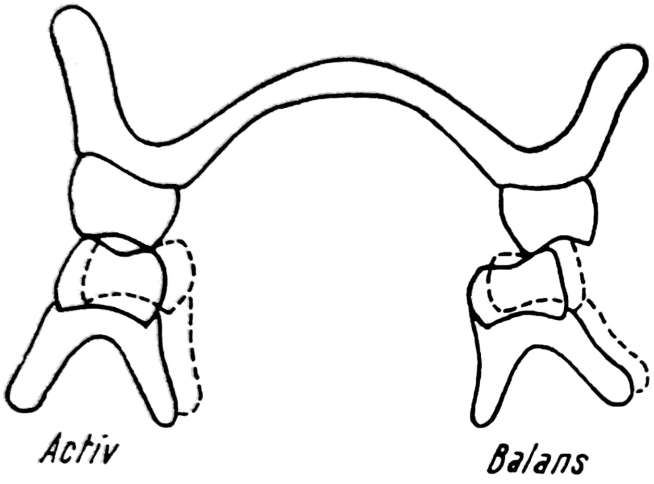

Fig. II.111. — Contact ocluzal echilibrat (de balans).

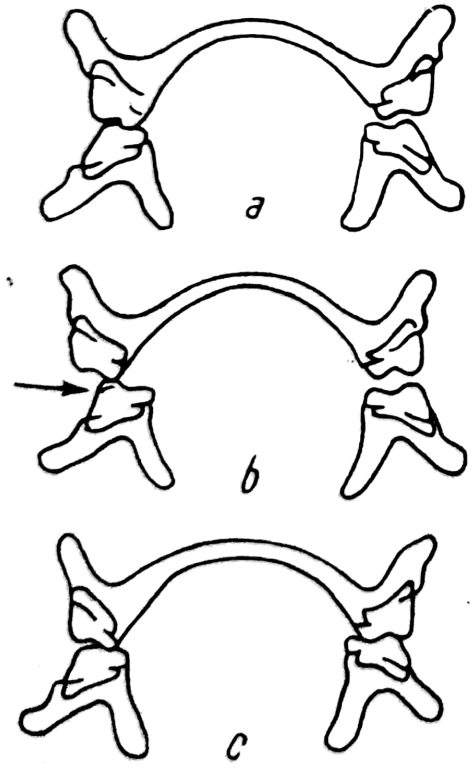

Fig. II.112. — Contact prematur cuspidul vestibular inferior.

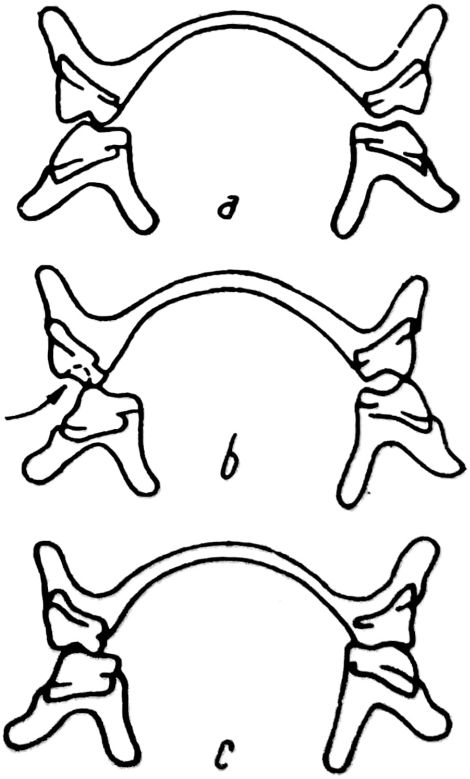

Fig. II.113. — Contact prematur și în relație centrică.

Numai după ce s-au rezolvat aceste condiţii se poate trece la faza a II-a de echilibrare a ocluziei la mişcările de lateralitate. În acest scop, bolnavul este dirijat să ducă mandibula lateral pînă cînd cuspizii vestibulari şi palatinali superiori şi cei vestibulari şi linguali inferiori vin în contact cap la cap (partea activă). De partea opusă (partea de balans) trebuie să existe contact între cuspizii palatinali superiori şi vestibulari inferiori (fig. 111).

După Lejoyeux, în mod schematic, pot apărea 5 situaţii, care impun echilibrarea :

— în relaţie centrică există contact prematur între cuspidul vestibular inferior şi şanţul intercuspidian superior (fig. 112 a). Dacă la mişcarea de lateralitate stîngă există contact bicuspidian de partea dreaptă (fig. 112 b), nu se va retuşa cuspidul activ vestibular inferior, ci foseta antagonistă (fig. 112 c);

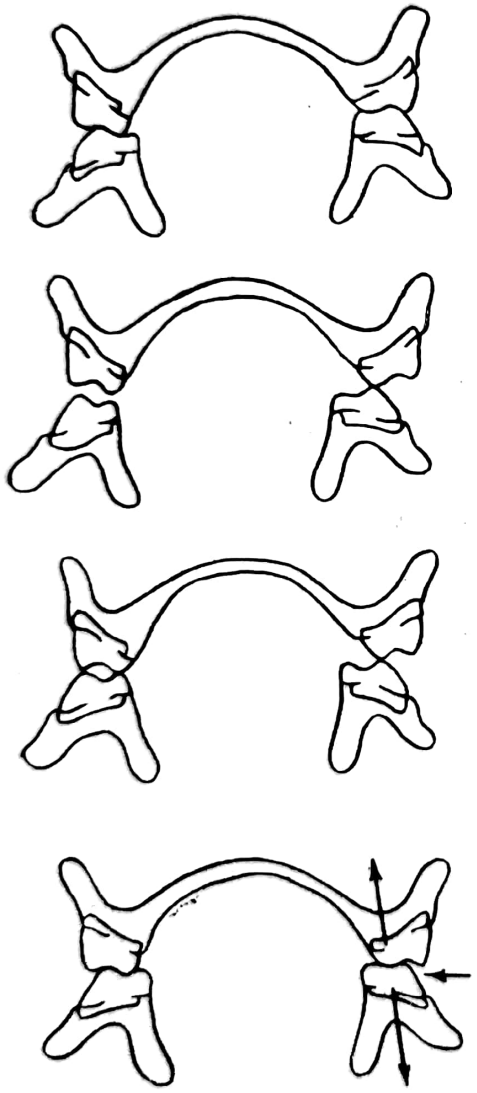

Fig. II.114. — Contact prematur de partea activă.

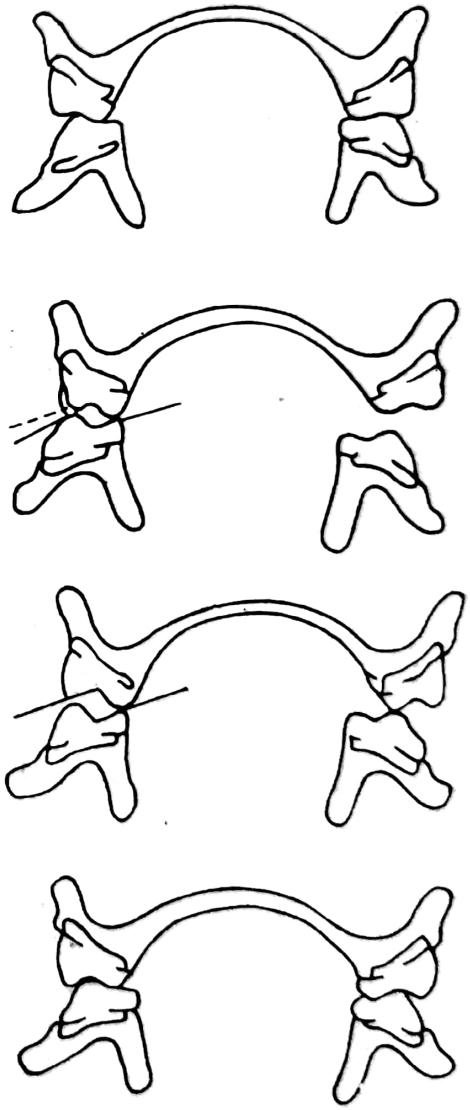

Fig. II.115. — Contact prematur între cuspizii orali.

— dacă în relaţia centrică există acelaşi contact prematur (cuspidul vestibular inferior) (fig. 113 a) dar la mişcarea de lateralitate stîngă acelaşi cuspid va intra în contact prematur (fig. 113 b) el va fi şlefuit (fig. 113 c). *Regula* : cuspidul activ care în relaţie centrică determină contact prematur, va fi şlefuit numai dacă şi la mişcarea de lateralitate împiedică contactul pe partea de balans ;

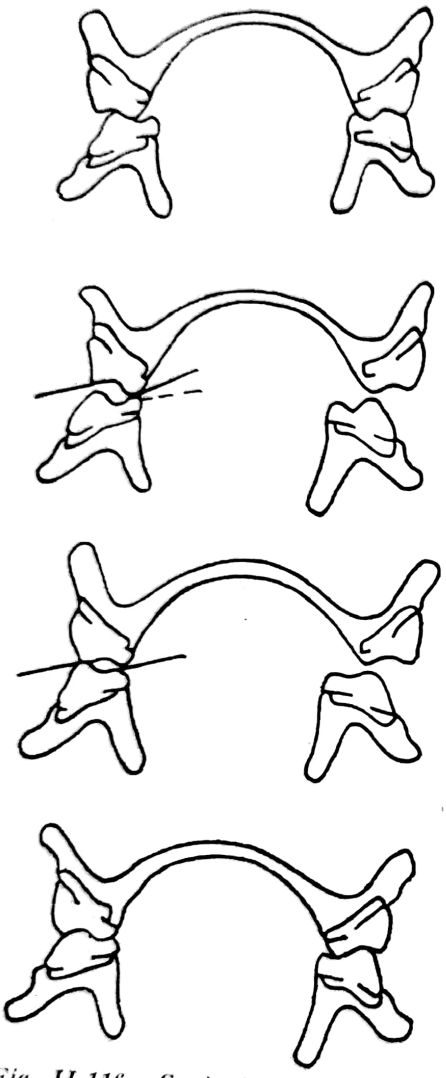

Fig. II.116. — Contact prematur între cuspizii activi de partea de balans.

— dacă la mişcarea de lateralitate există de partea activă un contact prematur între cuspizii vestibulari (fig. 114) va fi şlefuit cuspidul vestibular superior (cuspid pasiv) ;

— dacă la mişcarea de lateralitate există de partea activă (fig. 115) contact între cuspizii orali, va fi şlefuit cuspidul lingual inferior ;

— dacă la mişcarea de lateralitate există un contact prematur pe partea de balans (fig. 116), deci între doi cuspizi activi, se şlefuieşte de obicei cuspidul vestibular inferior.

Este absolut necesar ca aceste echilibrări să se realizeze încă de la prima şedinţă, deoarece astfel va fi traumatizată în mod inutil suprafaţa de sprijin, cu repercusiuni asupra ritmului de atrofie osoasă, vor apare dureri, senzaţia de confort a bolnavului va fi alterată, putînd compromite chiar întregul proces de adaptare.

Controlul fizionomic efectuat cu ambele proteze, în mod obişnuit ar trebui să dea deplină satisfacţie, deoarece toate retuşurile dorite de medic sau de bolnav s-au făcut cu ocazia probei machetei. În acest stadiu, controlul se face mai mult de către bolnav, medicul trebuind să fie pregătit să explice bolnavului că expresia rigidă a ţesuturilor va dispare în timp relativ scurt, imediat ce musculatura orofacială se va adapta la noile reliefuri oferite de proteze.

Controlul fonetic, insuficient de elocvent la prima probă a protezelor, se va face la fel ca la proba machetelor şi va fi repetat după cîteva zile, dacă bolnavul are unele doleanţe în legătură cu pronunţia diferitelor foneme.

În final trebuie să i se explice bolnavului că aplicarea protezelor nu reprezintă ultima fază, ci prima din procesul de adaptare care va fi cu atît mai scurt şi mai plăcut, cu cît va urmări mai conştiincios instrucţiunile şi sfaturile care i se dau de către medic.

Scanned with OKEN Scanner

INDICAŢII PENTRU BOLNAVII PURTĂTORI DE PROTEZE

Aplicarea pentru prima dată în viaţă a protezelor totale, în cavitatea bucală a unui bolnav edentat total, este pentru el, din mai multe puncte de vedere, un eveniment foarte important :

— în primul rînd, din punctul de vedere al stării lui psihice ;

— în al doilea rînd, prin faptul că bolnavul recapătă eficacitatea masticatoare şi o fizionomie mai plăcută ;

— în al treilea rînd, deoarece păstrarea şi îngrijirea raţională a protezelor impun bolnavului o preocupare nouă pe care n-a avut-o înainte.

De obicei edentaţia se extinde succesiv prin trecerea de la o edentaţie parţială minimă către o edentaţie tot mai întinsă, pînă la edentaţia totală. Pe măsura pierderii dinţilor, eficacitatea masticatoare se reduce tot mai mult, deşi uneori prin diferite restaurări protetice pentru un timp se reuşeşte o suplinire acceptabilă a acestei funcţii. În mintea bolnavilor edentaţi total, purtarea protezelor cu plăci întinse creează stări de spirit contradictorii. Pe de o parte le displace purtarea protezelor, pe de altă parte, modificarea nefavorabilă a fizionomiei lor în urma edentaţiei îi face să le dorească, iar această dorinţă este cu atît mai mare, cu cît deformarea fizionomică este mai supărătoare. În general, bolnavii nu au încredere în calităţile protezelor totale ; totuşi ei pretind ca protezele să le redea capacitatea masticatoare pe care o aveau cu arcadele dentare naturale intacte şi, în plus, o înfăţişare fizionomică mai plăcută decît au avut-o cu dinţii naturali. Medicul stomatolog trebuie să înţeleagă această stare psihică contradictorie a bolnavilor edentaţi total şi prin atitudinea lui, pe de o parte să scoată în evidenţă calităţile reale ale protezelor totale, iar pe de altă parte să tempereze cu mult tact pretenţiile deseori absurde ale bolnavilor.

O altă problemă în legătură cu purtarea protezelor totale este aceea provocată de faptul că bolnavii, trecînd treptat prin diferite faze de eden-

Scanned with OKEN Scanner

taţie, s-au dezobişnuit de respectarea igienii bucale şi, din această cauză, dacă nu sînt instruiţi în mod special, vor neglija şi igiena protezei.

O a treia problemă se referă la faptul că protezele, fiind corpuri străine cu un volum relativ mare, provoacă distensiunea generală a ţesuturilor cavităţii bucale şi de cele mai multe ori, comprimînd mucoasa, produc în primele zile dureri şi chiar ulceraţii. În afară de aceasta, protezarea totală nu reuşeşte să restabilească perfect identic stereotipul de masticaţie şi de fonaţie, deoarece montarea dinţilor artificiali nu se poate face de aceiaşi mărime şi formă şi nici într-o poziţie topografică identică cu a dinţilor naturali. Din această cauză, este necesară o perioadă de adaptare de cîteva zile pînă la mai multe săptămîni. Această situaţie este cauzată mai ales de faptul că deseori problema stabilităţii protezelor ne obligă ca, în cadrul tipului de masticaţie stabilit, să nu reproducem întocmai relieful ocluzal natural.

Pentru toate aceste consideraţii, medicul stomatolog are obligaţia să dea anumite sfaturi bolnavilor purtători de proteze totale, prevenindu-i totodată asupra senzaţiilor supărătoare, dar trecătoare, pe care le implică adaptarea la starea de protezat.

În primul rînd, bolnavul trebuie prevenit că aplicarea protezelor în cavitatea bucală îi va da în primele zile o senzaţie curioasă, neobişnuită, de rigiditate a trăsăturilor feţei, provocată de faptul că ţesuturile faciale moi sînt tensionate de prezenţa protezelor, fenomen, care după aproximativ o săptămînă se rezolvă.

De asemenea, îl vom preveni că în primele zile pot apare dureri, care îi vor îngreuia masticaţia, arătîndu-i că orice proteză cere o serie de retuşări ulterioare, pentru care trebuie să se prezinte periodic la consultaţie, de exemplu, din 2 în 2 zile. Ii vom mai spune că, pentru ca ţesuturile să se obişnuiască să suporte protezele şi presiunea excitată de ele sub acţiunea forţelor masticatoare, este necesar ca în primele zile să mănînce alimente de consistenţă redusă şi, mărind treptat consistenţa lor, abia după 3 săptămîni să înceapă să mănînce alimente de consistenţă obişnuită.

Trebuie ştiut că foarte mulţi bolnavi protezaţi total au pretenţia să secţioneze cu dinţii artificiali unele alimente, de pildă, pîinea şi fructele. Acest fapt poate duce la bascularea şi desprinderea protezelor. Cu cît dinţii artificiali superiori din regiunea frontală au fost montaţi mai aproape de creastă sau chiar pe creastă, cu atît şansa de basculare şi desprindere în cursul secţionării este mai mică. În schimb, în situaţiile în care cerinţele fizionomice au impus montarea dinţilor frontali cu o înclinaţie vestibulară accentuată, bascularea şi desprinderea protezelor în cursul secţionării se vor produce foarte uşor. De aceea, trebuie sfătuit să nu secţioneze alimentele cu dinţii, ci să întrebuinţeze cuţitul şi furculiţa.

Trebuie să se mai ţină seama că alimentele secţionate cu cuţitul în bucăţi mari şi introduse în cavitatea bucală sînt aşezate de limbă în dreptul premolarilor. Ajungînd între suprafeţele ocluzale ale celor patru premolari, aceste bucăţi voluminoase măresc foarte mult braţul de forţă al protezei la acest nivel, provocînd bascularea protezei. De aceea, bolnavul trebuie sfătuit să introducă alimentele în cavitatea bucală numai după ce le-a secţionat în fragmente mici.

Scanned with OKEN Scanner

Trebuie de asemenea să se comunice bolnavului că în primele zile, protezele vor provoca hipersalivaţie, eventual chiar reflexe de vomă, senzaţii care ar putea să-i dea impresia că nu se va obişnui cu ele niciodată. I se va arăta însă că toate aceste fenomene sînt trecătoare şi vor dispare în cîteva zile, cel mult în 2 săptămîni.

Fonaţia bolnavului poate fi modificată după aplicarea protezelor, în sensul că la început el va vorbi cu oarecare greutate, pronunţînd unele consoane în mod denaturat. I se va spune însă că această greutate va dispare în decurs de 1—2 săptămîni. Pentru ca să se obişnuiască cît mai repede să vorbească corect, i se va recomanda să vorbească cu gura deschisă şi cu voce cît mai tare — sau să citească cu voce tare, repetînd prin silabisire cuvintele pe care le pronunţă greu sau greşit.

Bolnavul va fi instruit să poarte protezele şi în timpul nopţii. În trecut, cînd protezele se confecţionau din cauciuc, care cu timpul se îmbiba cu salivă şi resturi alimentare, trebuiau ţinute în timpul nopţii în pahar, ca să piardă mirosul neplăcut imprimat de aceste îmbibări. Protezele acrilice de astăzi — dacă sînt bine polimerizate — au însă o structură compactă care nu permite îmbibarea cu diferite secreţii din cavitatea bucală şi dispun de o bună stabilitate şi menţinere, care împiedică desprinderea lor în timpul somnului.

În orice caz, cel puţin în primele zile, protezele trebuie purtate zi şi noapte, pentru ca bolnavul să se obişnuiască cu ele mai repede şi mai uşor. Mai tîrziu este bine ca la 1—2 zile să le scoată timp de 10—15 minute, pentru ca să permită ţesuturilor să se destindă. În timpul nopţii este însă necesar să fie neapărat purtate, deoarece îndepărtarea lor timp de 7—8 ore ar produce la fiecare reinserţie senzaţia de corp străin, iar bolnavul ar trebui să suporte zilnic această neplăcere.

În ceea ce priveşte simţul gustului menţionăm că el este o senzaţie complexă care se datoreşte nu numai diferenţierii papilelor gustative, ci şi unor reflexe condiţionate supraadăugate, care pornesc de la receptorii olfactivi, termici şi de presiune, dintre care ultimii se găsesc şi în mucoasa bolţii palatine. Gustul alimentelor se datoreşte reflexelor complexe olfacto-termo-gustative. Scoaterea din acţiune a unor receptori care au participat la producerea senzaţiei de gust face ca această senzaţie să fie alterată în mod trecător, dar după o perioadă de adaptare, ea reapare cu vechea intensitate. Placa palatinală a protezei superioare elimină participarea la senzaţia gustativă a receptorilor de pe bolta palatină, provocînd pierderea temporară a acestei senzaţii. Medicul stomatolog trebuie să-l asigure pe bolnav că reducerea simţului gustativ, apărută în primele zile, va dispare în 8—10 zile sau cel mult 2—3 săptămîni. Pentru a uşura această adaptare se vor recomanda mîncăruri şi băuturi calde, deoarece alimentele calde au o aromă şi un miros mai puternic care compensează lipsa de acţiune a receptorilor scoşi din funcţiune.

După ce i s-au dat toate aceste sfaturi, bolnavul trebuie instruit asupra *modului de îngrijire igienică a protezelor*.

Exceptînd faţa lor mucozală, protezele trebuie să aibă o suprafaţă cît mai lucioasă, pentru ca să se împiedice lipirea alimentelor. Totuşi, cerinţele fizionomice impun adesea ca porţiunea vestibulară a protezei

Scanned with OKEN Scanner

să fie modelată în aşa fel ca să redea relieful natural al parodonţiului marginal şi să imite existenţa rădăcinilor. Alteori, pentru a crea condiţii favorabile fonaţiei, se impune imitarea rugilor palatine şi a papilei incisive pe faţa orală a protezei maxilare, iar pe faţa palatinală a dinţilor artificiali, reproducerea configuraţiei ondulate a dinţilor naturali. Această modelare vestibulară şi orală reliefată creează zone de retenţie a alimentelor şi de depunere a tartrului. Depunerea tartrului este favorizată şi de purtarea protezei în timpul nopţii. Pentru a împiedica stagnarea alimentelor în spaţiile retentive şi depunerea tartrului, precum şi pentru a asigura condiţii igienice în cavitatea bucală, protezele trebuie îndepărtate şi spălate sub jet de apă, după fiecare masă, iar dimineaţa spălate minuţios cu peria de unghii şi săpun. În cursul acestei operaţii se va evita scăparea protezei din mînă de la înălţime mare, ceea ce ar putea provoca fracturarea ei, de aceea se recomandă să se spele protezele deasupra cuvetei.

Se va mai pune în vedere bolnavului că o proteză, confecţionată imediat după extracţia recentă a ultimilor dinţi, va necesita după 3—4 luni să fie căptuşită, deoarece procesul de cicatrizare va modifica configuraţia cîmpului protetic.

Este bine de asemenea, ca bolnavul să ştie că, după ce au fost purtate 2—3 luni, protezele devin o necesitate imperioasă şi că nu va mai putea sta fără ele nici o oră, în ciuda faptului că în prima perioadă a purtării lor a avut impresia că nu se va putea obişnui cu ele.

În sfîrşit, trebuie să se atragă atenţia bolnavului că întregul proces de adaptare se va încheia abia după 3—6 luni, chiar dacă ar avea senzaţia că adaptarea s-a produs mai devreme.

Scanned with OKEN Scanner

ACOMODAREA CU PROTEZA TOTALĂ ŞI OBŢINEREA RESTAURĂRII FUNCŢIONALE

Acomodarea cu proteza, etapă terapeutică distinctă

În tratamentul edentaţiei totale bimaxilare, perioada de acomodare cu protezele trebuie considerată o etapă importantă a tratamentului, distinctă de celelalte etape terapeutice. Ea trebuie condusă cu aceeaşi exigenţă ca şi etapele de amprentare funcţională, de determinare a ocluziei centrice, montarea individualizată a dinţilor şi controlul machetelor şi a protezelor finite. În terapia edentaţiei totale, realizarea unor proteze corecte nu este suficientă pentru restaurarea funcţională cu maximă eficienţă a aparatului dentomaxilar, dacă nu este urmată de un tratament de acomodare condus cu pricepere. Un astfel de tratament, aplicat fără cunoaşterea tuturor fenomenelor mecanice, biologice şi psihice, care intervin în cursul acestei perioade, poate duce la insuccesul tratamentului protetic.

Fenomenul de acomodare cu protezele a edentaţilor totali prezintă două laturi şi anume :

— adaptarea protezelor în cavitatea bucală a edentatului total

— adaptarea bolnavului edentat total la proteze.

Prima latură a acomodării este foarte mult discutată în literatura de specialitate şi constituie o preocupare importantă în asistenţa de specialitate.

Prin noţiunea de „adaptare a protezelor în cavitatea bucală a edentatului total" se înţelege descoperirea zonelor de pe proteză, care lezează mucoasa cavităţii bucale (tulburări circulatorii, hiperemii, ulceraţii) şi corectarea acestor zone prin retuşări, astfel ca materialul protetic în exces să nu mai producă fenomene iritative. Tot în această noţiune intră şi corectarea defectelor constatate în cursul perioadei de acomodare în articularea arcadelor artificiale, pentru a obţine o angrenare cît mai echili-

Scanned with OKEN Scanner

brată a dinţilor în ocluzie centrică şi în mişcările de lateralitate. Modul de realizare a acestor corectări a fost descris pe larg în capitolele precedente.

În ceea ce priveşte „adaptarea edentatului total la proteze" , trebuie să menţionăm că prin această noţiune se înţelege obişnuirea bolnavului cu purtarea protezelor şi folosirea lor fără tulburări funcţionale.

Practicienii constată însă, că în unele cazuri, din motive necunoscute, fenomenul de adaptare a edentatului la proteze nu se produce. În general, se consideră că aceste cazuri se datoresc tratamentului protetic incorect. Această concluzie este însă greşită şi denotă ignorarea factorilor care intervin în producerea fenomenului de adaptare. Să vedem deci care sînt aceşti factori, rolul lor şi în ce mod pot fi rezolvate conştient problemele puse de influenţa lor în fenomenul de adaptare.

Prin excitaţiile extero- şi interoceptive pe care le primeşte scoarţa cerebrală în cursul vieţii sînt şi cele în legătură cu funcţiile îndeplinite de aparatul dentomaxilar : masticaţie, fonaţia, fizionomia şi automenţinerea. Aceste excitaţii pornesc de la nivelul aparatului dentomaxilar sau al altor organe şi ţesuturi situate la distanţă. Receptorii din dinte, parodonţiu, oasele maxilare, muşchii mobilizatori ai mandibulei şi ai mimicei, articulaţia temporomandibulară, limba şi mucoasa cavităţii bucale, apoi receptorii vizuali, auditivi şi olfactivi transmit scoarţei cerebrale, pe căile aferente corespunzătoare, stimuli în legătură cu starea de repaus relativ sau cu starea funcţională activă a aparatului dentomaxilar. Aceşti stimuli, acţionînd mai multe decenii în acelaşi fel, cu mici modificări lente şi limitate, ajung să creeze între multiplele reflexe condiţionate o armonie care asigură succesiunea cu regularitate a proceselor de excitaţie şi inhibiţie corticală şi contribuie, prin intermediul căilor multisinaptice din substanţa reticulară, la menţinerea unui tonus echilibrat al scoarţei cerebrale. Procesele fundamentale ale activităţii nervoase legate de funcţiile aparatului dentomaxilar integru se închid în mod obişnuit la nivelul centrilor subcorticali, participarea scoarţei rezumîndu-se la un număr restrîns de situaţii.

Dinamica echilibrată a scoarţei, asigură mobilitatea normală a proceselor de excitaţie şi inhibiţie, conferind o activitate fiziologică normală întregului organism. Cînd însă natura şi intensitatea stimulilor care iau naştere la nivelul aparatului dentomaxilar se modifică, tonicitatea normală a scoarţei va fi tulburată, iar reactivitatea variată a organismului — în general, la nivelul diferitelor ţesuturi şi organe — depinde în aceste situaţii de tipul de sistem nervos al individului.

Edentaţia totală duce, pe de o parte, la dispariţia unor serii de stimuli, iar pe de altă parte la modificarea calitativă şi cantitativă a altor serii de stimuli.

Receptorii din dinţi şi parodonţiu dispar, lipsind sistemul nervos central de acţiunea stimulilor porniţi de la aceste organe şi ţesuturi. Menţionăm că numărul receptorilor dintr-un dinte este, după unii autori, de aproximativ 25 000/mm² de suprafaţă de secţiune a dentinei, ceea ce înseamnă că un singur dinte are aproximativ 10 000 000 de receptori.

Scanned with OKEN Scanner

Oasele maxilare, care datorită fenomenului de tracţiune-presiune exercitată de forţele masticatorii asupra pereţilor alveolari, au obţinut o structură funcţională corespunzătoare, pierd această structură.

Mandibula poate să se ridice mult mai mult către maxilar şi din această cauză apar o serie de modificări proprioceptive. Muşchii ridicători ai mandibulei, muşchi temporali, maseterii şi pterigoidienii interni se contractă mai accentuat, fără să poată însă acţiona cu eficacitatea corespunzătoare gradului de contracţie, cu alte cuvinte, volumul lor de contracţie se măreşte, iar eficacitatea lor se reduce. În acelaşi timp, muşchii supra- şi subhioidieni sînt solicitaţi, în cursul acţiunii lor antagoniste, să se alungească mai mult. În acest fel, se ajunge la tracţiuni cu totul modificate asupra oaselor pe care se inserează aceşti muşchi.

Condilul mandibulei, care în stare de dentaţie acţionează prin intermediul meniscului asupra tuberculului articular, se distalizează şi începe să acţioneze prin compresiune asupra cavităţii glenoide şi a ţesuturilor din faţa osului timpanal. Cînd aceste compresiuni se accentuează, pot să apară pe cale reflexă glosalgie, nevralgii, dureri otice şi alte tulburări.

Toate acestea, duc la modificarea excitaţiilor interoceptive şi mai ales proprioceptive atît în cursul masticaţiei, cît şi al fonaţiei. Reflexele complexe ale masticaţiei şi fonaţiei ajung să cuprindă porţiuni din ce în ce mai importante ale scoarţei cerebrale, mărindu-i volumul de excitabilitate. Modificarea excitaţiilor interoceptive şi mai ales proprioceptive produce totodată modificarea procesului de masticaţie şi a modului de pronunţare a cuvintelor, creînd scoarţei cerebrale probleme noi.

În afară de aceste procese, cu punct de plecare direct de la aparatul dentomaxilar, mai intervin şi alte cauze de modificare funcţională a scoarţei cerebrale şi anume prin stimuli de la receptorii auditivi şi vizuali. Edentatul îşi aude fonaţia modificată. Articularea motorie a sunetelor poate fi aceeaşi ca înainte, dar sunetele emise se aud modificate. Reflexul condiţionat — stabilit în zeci de ani — de a produce un anumit fel de fonaţie, în anumite poziţii ale mandibulei şi cu o anumită poziţie şi contracţie musculară a limbii, nu se mai manifestă normal. Confruntată cu aceste modificări fonetice, scoarţa cerebrală trebuie să facă un efort apreciabil ca să se adapteze la noua situaţie şi să încerce să revină la vechea pronunţare.

În ceea ce priveşte modificările fizionomice, este cunoscut faptul că fiecare individ îşi formează despre el o imagine corporală, ceea ce se cheamă schema corporală. În această schemă corporală intră şi aspectul fizionomic al feţei, prin care se înţelege starea de repaus relativ şi starea funcţională activă a feţei în timpul masticaţiei, fonaţiei, şi a exprimării fizionomice a stării psihice. Mişcările fizionomice expresive ale omului de astăzi includ un domeniu de comunicare infinit de vast şi au un rol foarte important în relaţiile dintre oameni. Mimica, chiar singură, este un mijloc de exprimare a stărilor afective. Un zîmbet, o coborîre a comisurilor bucale, încleştarea dinţilor cu buzele strînse etc. ne ajută adesea să înţelegem atitudinea omului faţă de un anumit fenomen. Mişcările fizionomice expresive pot schimba forma, culoarea, dimensiunile şi chiar umbrele feţei. Edentaţia totală modifică fizionomia, micşorînd dimensiunea verticală a etajului

Scanned with OKEN Scanner

inferior al feţei, accentuînd şanţurile peri- şi paralabile, modificînd poziţia buzelor etc. Consecutiv acestor modificări, stările funcţionale ale scoarţei cerebrale se modifică de asemenea. Edentatul îşi vede imaginea altfel de cum era înainte de edentaţie.

Modificările de la nivelul diferitelor ţesuturi duc la apariţia unor reflexe noi, anormale, aşa-zise reflexe „perturbatoare", care tulbură starea de echilibru funcţional a ţesuturilor aparatului dentomaxilar, contribuind la modificarea constantelor biologice ale organismului. Aceste reflexe „perturbătoare" excitînd diverse cîmpuri receptoare, declanşează reflexe care readuc ţesuturile într-o stare de echilibru funcţional corespunzătoare stării de edentaţie, devenind astfel reflexe „corectoare". Vechea structură funcţională a oaselor maxilare, a tuberculilor articulari a cavităţii glenoïde, a capsulei articulare, a meniscului, precum şi structura epifizelor oaselor claviculare şi a sternului pe care se inserează muşchii subhioidieni dispare, iar în locul ei apare o structură „afuncţională" a acestor oase şi ţesuturi. Aceste reflexe sînt „corectoare", pentru ţesuturi, dar pentru cele patru funcţii ale aparatului dentomaxilar nu sînt corespunzătoare, starea patologică de edentaţie nu se rezolvă : organismul suferă mai departe, iar tonicitatea scoarţei continuă să rămînă în tensiune dezechilibrată. Modificările produse de edentaţie contribuie la însumarea unor serii de excitaţii modificate, care cuprind atît sistemul I, cît şi sistemul II de semnalizare. Aceste modificări şi însumări creează condiţii noi, la care scoarţa cerebrală trebuie să se adapteze. Procesul de adaptare se va realiza uşor şi rapid sau încet şi greu, în funcţie de tipul sistemului nervos al edentatului total.

Din acest ultim punct de vedere, edentaţii totali se pot grupa în trei tipuri de sistem nervos.

— tipul I : puternic echilibrat şi mobil ;
— tipul II : slab, inhibabil ;
— tipul III : puternic, dezechilibrat, excitabil.

Dacă edentatul *are un sistem nervos puternic echilibrat şi mobil*, scoarţa va reuşi să se adapteze uşor la noile condiţii produse de edentaţie şi să rezolve această stare fără apariţia unor tulburări importante în comportare. Procesele fundamentale de excitaţie şi inhibiţie ale activităţii nervoase superioare nu suferă ciocniri patologice, ele rămîn tot echilibrate. Medicul stomatolog poate fi sincer cu aceşti bolnavi, poate discuta orice în legătură cu greutăţile tratamentului şi complicaţiile ce se ivesc în cursul lui.

Edentaţii cu un *sistem nervos slab, inhibabil*, se vor comporta adesea ca un animal cu nevroză experimentală. Ei vor prezenta o nevroză variabilă atît ca intensitate, cît şi ca formă clinică. Tipul inhibabil de edentat total se ascunde, devine incapabil să muncească şi îşi frînează activitatea şi manifestările sociale. Excitaţia centrală interoceptivă şi acusticovizuală, provocată de starea de edentaţie, induce negativ asupra restului scoarţei, reducîndu-i posibilităţile de funcţionare. Aceşti edentaţi îşi ascund starea de edentaţie, se jenează în timpul consultaţiei, se reţin de la activităţi sociale publice. Faţă de aceşti bolnavi, medicul stomatolog trebuie să aibă o atitudine hotărîtă în cursul consultaţiei şi al tratamentului. De la prima luare de contact, bolnavul trebuie stimulat şi asigurat de reuşita tratamentului. Medicul va elabora şi prezenta planul de tratament astfel încît

Scanned with OKEN Scanner

să dea bolnavului certitudinea că ştie ce vrea şi cunoaşte perfect soluţia problemei. Greutăţile tratamentului, îndoielile şi nesiguranţa soluţionării unor probleme nu trebuie să fie discutate cu bolnavul. Fiecare fază de tratament să se facă cu maximum de pricepere şi siguranţă. O astfel de atitudine calmă şi fermă a medicului reuşeşte să normalizeze procesele nervoase tulburate ale acestor edentaţi.

Deoarece predominanţa procesului de inhibiţie este provocată, atît de stimulii extero- şi interoceptori, cît şi de stimulii din primul şi al doilea sistem de semnalizare, echilibrarea proceselor nervoase trebuie realizată ţinîndu-se seama de toate aceste aspecte. Astfel , se impune ca bolnavul :

— să revină cît mai fidel la vechii stimuli de interocepţie, prin restaurarea vechilor contracţii musculare ale aparatului dentomaxilar, eliberarea cavităţii glenoide de presiuni şi formarea unei structuri funcţionale a oaselor maxilare ;

— să revină la vechii stimuli vizuali şi auditivi, prin redarea vechii fizionomii şi fonaţii individuale. La acest tip de bolnavi să se evite a se realiza proteze cu dinţi artificiali montaţi perfect simetric, paralel. Trebuie să se ţină seama de înfăţişarea lor din timpul stării de dentaţie şi de doleanţele lor speciale, iar tratamentul protetic să reproducă cît mai fidel această stare ;

— conversaţiile cu aceşti bolnavi trebuie duse astfel ca să se combată difuzarea inhibiţiei, demonstrînd efectele pozitive ale progreselor realizate în domeniul stomatologiei, prin exemplificări verbale, prezentarea de modele şi lucrări special alese în acest scop şi evitînd a se vorbi despre situaţii care ar semăna neîncrederea în speranţele bolnavilor.

La edentaţii cu *sistemul nervos de tip puternic dezechilibrat*, cu procese de excitaţie dominante, excitarea exagerată a centrilor nervoşi ai masticaţiei, ai vorbirii şi ai schemei corporale difuzează în restul scoarţei cerebrale, producînd o stare de excitabilitate a întregii scoarţe, însoţită de incapacitatea bolnavului de a se stăpîni. Edentatul nu este mulţumit de nici unul dintre specialiştii cărora s-a adresat pentru tratament. Interpretează tendenţios orice cuvînt al specialistului şi al celor din jur. Faptul de a i se prezenta mai multe posibilităţi de tratament este înţeles în sens rău de aceşti bolnavi. Este veşnic nemulţumit şi face reclamaţii contra medicului.

În starea psihică a acestei categorii de edentaţi intervin aprehensiuni de ordin social : faptul de a nu putea vorbi corect şi de a avea o fizionomie deformată (din cauza edentaţiei) îi fac să se teamă de cei din jur, crezînd că aceştia descoperind starea lor de edentaţie, îi vor ironiza, vor zîmbi pe seama lor. Această teamă îi sileşte să facă eforturi mari ca să vorbească corect şi să prezinte celor din jur o fizionomie cît mai apropiată de cea dinainte de pierderea dinţilor. Centrii vorbirii şi ai schemei corporale sînt supuşi la tensiuni din ce în ce mai mari şi se poate întîmpla ca la un astfel de bolnav să se producă în aceşti centri un focar de inerţie patologică ; vorbirea, fizionomia, masticaţia, starea de edentaţie devin o fobie. Din cauza focarului de inerţie patologică, procesele de excitaţie şi de inhibiţie pierd mobilitatea lor normală, care permitea scoarţei cerebrale să treacă de la o idee la alta. Activitatea acestor procese este stagnată

în acest punct. Din această cauză, punctul stagnant devine centrul de atracţie pentru toate procesele corticale, iar bolnavul se manifestă ca stăpînit de o idee fixă. Pentru el, unica preocupare sînt dinţii şi modul cum va rezolva lipsa lor. Adeseori, punctul stagnant produce o reactivitate care îndepărtează pe bolnav de la relaţiile obiective de rezolvare a edentaţiei. Reclamaţiile, scandalurile şi procesele provocate de aceşti edentaţi devin interminabile şi după ani de zile de astfel de manifestări rămîn tot fără tratament protetic. Faţă de aceşti bolnavi de tip excitabil conduita de tratament trebuie să fie următoarea :

— în cursul examinării bolnavului nu trebuie să se scoată în evidenţă modificările patologice provocate de edentaţie ; dimpotrivă, trebuie să i se arate cît mai accentuat că atunci cînd ţine buzele apropiate nu se observă că este edentat ;

— planul de tratament trebuie elaborat cu prudenţă, ţinîndu-se neapărat seama de doleanţele bolnavului, fără ca totuşi să se deroge de la principiile de bază ale tratamentelor protetice. Atît faptul de a nu se lua în consideraţie doleanţele exprimate de bolnav, cît şi acceptarea lor cu călcarea principiilor protetice de bază provoacă neîncrederea acestuia în clinicianul stomatolog. O dată elaborat planul de tratament trebuie adus la cunoştinţa bolnavului într-o formă precisă şi hotărîtă ;

— pentru această categorie de bolnavi, cu nevroză de excitaţie, prescrierea diferitelor substanţe inhibitoare este foarte recomandabilă. Este bine ca bolnavul să nu ştie că i s-au administrat sedative. Cea mai bună cale este ca preparatele sedative să fie administrate de medicul tratant, personal ;

— planul de tratament al acestor bolnavi o dată gîndit şi comunicat, nu trebuie să mai fie schimbat. De cele mai multe ori, schimbarea planului de tratament, după ce a fost comunicat, duce la abandonarea specialistului sau declanşează scandaluri şi procese.

La edentaţii de tipurile II şi III de sistem nervos apare o stare patologică în funcţionarea sistemului nervos central, o nevroză, pe care am putea să o denumim nevroză de edentaţie. La baza acestei nevroze stă o ciocnire între procesele de excitaţie şi de inhibiţie atît în sistemul I cît şi în sistemul II de semnalizare. Pentru ambele tipuri de edentaţi, ciocnirile nerezolvate, dezechilibrate, duc la modificarea mobilităţii proceselor de pe scoarţa cerebrală. Dentaţia devine procuparea lor centrală şi esenţială. Toţi aceşti bolnavi încep să studieze posibilităţile şi chiar metodele de tratament. Se adresează prietenilor, membrilor de familie, cunoştinţelor, cerîndu-le să le recomande cel mai bun specialist capabil să le rezolve favorabil starea de edentaţie, prin cele mai perfecţionate metode. Multiplele consultaţii cu diferiţi specialişti le creează îndoieli asupra reuşitei tratamentului şi de multe ori frica de a începe tratamentul.

Nu toţi edentaţii totali se încadrează perfect în aceste trei tipuri pure de sistem nervos. Majoritatea lor prezintă forme intermediare de sistem nervos. Descrierea noastră a scos în evidenţă numai trăsăturile izbitoare ale afecţiunilor şi manifestărilor lor psihice. Ele se referă numai la caracteristicile generale, elementare, ale activităţii lor nervoase.

Scanned with OKEN Scanner

Este cert că în faţa noastră se prezintă bolnavi cu unele tulburări sistematice contractate, ca urmare a unor probleme dificile, puse sistemului lor nervos de mediul extern şi cel intern. La majoritatea edentaţilor se produc situaţii generatoare de conflicte, care pot duce la supraîncordări şi dezechilibrări ale proceselor nervoase, cu aspecte patologice care nu pot fi totdeauna clasificate în cadrul nevrozelor sau al stărilor nevrotice. Depistarea reactivităţii nervoase a bolnavilor cu afecţiuni stomatologice este la fel de dificilă ca şi la bolnavii cu astfel de afecţiuni în general. Modul lor de comportare, repetat, faţă de diferitele intervenţii stomatologice — obturaţii, depulpări, extracţii dentare etc. — ne oferă totuşi posibilitatea de a observa pe bolnav un timp îndelungat şi pe baza acestor observaţii să adoptăm faţă de el o atitudine corespunzătoare, bine gîndită. O astfel de atitudine este de o eficacitate practică incontestabilă, uşurînd într-o măsură apreciabilă, uneori hotărîtoare, munca clinicianului.

Formele de neadaptare a edentaţilor totali la proteze

Pentru ca bolnavul să se obişnuiască cît mai repede cu protezele, este imperios necesar ca aceasta să îndeplinească următoarele condiţii :

— să restaureze cît mai bine funcţiile aparatului dentomaxilar ; deci, proteza să fie adaptată funcţional ;

— să aibă o stabilitate statică şi dinamică cît mai bună ; deci, proteza să fie adaptată mecanic ;

— să nu producă presiuni supra- şi chiar subliminare asupra ţesuturilor, care să ducă la decubituri şi ulceraţii la nivelul mucoasei sau să împiedice restructurarea lor funcţională ; deci, proteza să fie adaptată biologic ;

— să nu provoace bolnavului purtător de proteze totale alterări ale stării psihice ; deci, proteza să fie adaptată la starea psihică a bolnavului.

În raport cu nerespectarea acestor condiţii, se pot produce patru forme de neadaptare a edentatului total la proteze, fie izolate, fie combinate :

— o neadaptare funcţională ;
— o neadaptare mecanică ;
— o neadaptare biologică ;
— o neadaptare psihică şi forme combinate ale acestora.

Neadaptarea funcţională a edentatului total la proteze. Medicul stomatolog trebuie să restabilească, cu ajutorul protezelor, funcţiile esenţiale ale aparatului dento-maxilar. El trebuie să urmărească dacă starea de edentaţie este veche sau foarte recentă şi dacă printre ultimii dinţi pierduţi erau sau nu şi dinţi frontali. În ultimul caz, trebuie să se restabilească, pe lîngă funcţia masticatoare, şi funcţia fizionomică şi cea fonetică. Ultima poate fi tulburată chiar numai de tratamentul protetic, dacă volumul, şi forma protezelor nu redă cît mai fidel morfologia cavităţii bucale ca tub fonetic. Medicul stomatolog să caute să reducă la minimum aceste tulburări, astfel , ca persistenţa lor după aplicarea protezei să fie cît mai scurtă. El va activa în acest scop judicios şi cu competenţă.

Neadaptarea funcţională este efectul nerealizării prin proteze a aspectelor individuale ale masticaţiei, fizionomiei şi fonaţiei edentatului total.

Scanned with OKEN Scanner

Neadaptarea la funcţia individuală de masticaţie

Neadaptarea la funcţia individuală de masticaţie se referă la nerespectarea stereotipului dinamic individual de masticaţie. Proteza trebuie să corespundă acestui stereotip. Cu cît această corespondenţă va fi mai fidelă, cu atît bolnavul se va obişnui mai repede să folosească protezele pentru masticaţie; şi, viceversa, cu cît proteza va favoriza mai puţin desfăşurarea vechiului stereotip de masticaţie, cu atît timpul de adaptare va fi mai lung. Concret, adaptarea protezei la stereotipul de masticaţie se referă la activitatea muşchilor mobilizatori ai mandibulei, a muşchilor orofaciali şi ai muşchilor limbii. Dacă protezele au fost realizate cu un plan de ocluzie, o dimensiune verticală şi un relief ocluzal care să solicite aceleaşi contracţii musculare corespunzătoare diferitelor faze ale masticaţiei, ca în starea de dentaţie, adaptarea funcţiei masticatoare se va produce foarte repede şi fără tulburări. Confecţionarea unor astfel de proteze totale este o problemă grea, care cere necondiţionat cunoştinţe profunde în legătură cu morfologia, fiziologia, mecanismul intim variat al procesului de masticaţie. Se ştie că procesul de masticaţie a individului dentat sau chiar edentat parţial se desfăşoară în mod automatizat. În edentaţia totală, procesul automatizat de masticaţie suferă importante dereglări. Consecutiv dispariţiei reliefului ocluzal al planului de ocluzie şi al raporturilor dintre arcadele dentare, se modifică o serie de aspecte morfologice. Aceste schimbări duc ulterior la modificarea morfologiei funcţionale a elementelor articulaţiei temporomandibulare şi a tuturor muşchilor aparatului dentomaxilar perturbînd implicit stereotipul de masticaţie. În urma edentaţiei totale, structura caracteristică a elementelor care compun aparatul dentomaxilar se şterge şi, în cîteva luni, aspectele consolidate ale vechiului stereotip, slăbesc, sînt mai puţin rezistente faţă de contracţiile musculare modificate, impuse de protezele care nu reproduc vechea morfologie funcţională a arcadelor dentare.

Trecerea unui număr de luni de la momentul producerii edentaţiei totale pînă în momentul protezării uşurează munca stomatologului, în sensul că în astfel de situaţii, el poate să facă proteze adaptabile, mai uşor — chiar fără respectarea stereotipului individual de masticaţie — decît în cazul în care protezarea se face imediat după instalarea edentaţiei totale. Dar, în marea majoritate a cazurilor, edentatul va avea nevoie de un timp mai îndelungat de adaptare, afară doar dacă relieful ocluzal al protezei ar corespunde întîmplător mişcărilor automatizate trainice ale vechiului stereotip în curs de destrămare. Cu totul diferit se produce fenomenul de adaptare în caz de protezare imediată, cînd condiţiile morfologice ale tuturor elementelor aparatului dentomaxilar corespund de obicei stereotipului dinamic de masticaţie din starea de edentaţie parţială.

Aceasta este latura critică a problemei. Bolnavii edentaţi total cunosc, în general, cuceririle extraordinare ale tuturor ştiinţelor — inclusiv ale stomatologiei — şi nu mai sînt dispuşi să accepte o aşteptare de cîteva luni de la producerea edentaţiei totale pînă la începerea tratamentului protetic. Ei pretind şi din partea ştiinţei stomatologice metode de tratament care să rezolve starea lor de edentaţie totală de îndată ce s-a instalat. Ca efect al amplei acţiuni de culturalizare a maselor din ţara noastră,

bolnavii noştri edentaţi total ştiu că protezarea imediată este posibilă. Şi atunci, pe drept cuvînt, medicul stomatolog are obligaţia să redea cît mai devreme capacitatea funcţională a edentaţilor pentru ca astfel activitatea lor socială să nu fie nici măcar temporar stînjenită sau frînată.

Starea de edentaţie parţială a putut păstra sau nu caracteristicile stereotipului individual de masticaţie din timpul stării de edentaţie completă. Cînd aceste caracteristici sînt păstrate, atunci proteza trebuie să corespundă acestui stereotip. Iar în cazul în care caracteristicile vechiului stereotip nu sînt păstrate — deoarece s-a produs o adaptare funcţională la starea de edentaţie parţială — proteza trebuie să corespundă stereotipului adaptat la această stare.

Este necesar să se ştie că în edentaţia parţială întinsă, asimetrică, se produce şi o modificare a echilibrului biologic al ţesuturilor din cele două jumătăţi simetrice ale aparatului dentomaxilar, fenomen care poate provoca o serie de tulburări morfofuncţionale. Dintre acestea, cele mai importante sînt tulburările cunoscute sub denumirea de „sindrom complex al articulaţiei temporomandibulare şi al aparatului auditiv". În aceste cazuri, protezistul trebuie să respecte stereotipul de dentaţie completă, adică să restabilească ocluzia centrică, nu ocluzia centrală.

În stereotipul de masticaţie se poate produce o interferenţă între vechiul proces fiziologic echilibrat din starea de dentaţie normală şi procesul fiziologic neechilibrat, apărut în urma edentaţiei parţiale asimetrice. Stereotipul de masticaţie din starea de dentaţie întreagă exercită o influenţă negativă asupra elaborării noului sistem de mişcare a mandibulei impus de starea de edentaţie parţială. Vechiul sistem de mişcări, constituit sub influenţa legăturilor nervoase vechi şi bine consolidate, exercită un efect de inducţie negativă asupra noilor focare de excitaţie şi a legăturilor nervoase în curs de elaborare. Această interferenţă exprimă o situaţie analogă celei cunoscute în neurofiziologia clasică sub numele de concurenţa reflexelor antagoniste.

La un moment dat, interferenţa poate să persiste sau poate înceta. Dacă interferenţa persistă şi în starea de edentaţie totală recent instalată, bolnavul se va obişnui cu protezele, indiferent de forma reliefului ocluzal, care poate deci diferi — în anumite limite — de relieful ocluzal natural. Relieful ocluzal realizat poate corespunde întîmplător conexiunilor fiziologice ale reflexelor condiţionate din starea de edentaţie completă sau a celor din starea de edentaţie parţială sau chiar ambelor feluri de conexiuni. Bolnavul se va adapta la proteze în toate aceste trei situaţii. Timpul de adaptare — mai scurt sau mai lung — depinde, pe de o parte, de gradul de interferenţă şi de consolidarea a unora dintre conexiuni, iar pe de altă parte, de conformaţia mai mult sau mai puţin corespunzătoare a reliefului ocluzal al protezei.

Prin aplicarea protezelor, situaţia de interferenţă se complică şi mai mult, deoarece stereotipul de masticaţie a edentatului, în starea de interferenţă primară, primeşte stimuli noi, de la noul relief ocluzal. Noul relief ocluzal produce o nouă interferenţă secundară, în sensul că muşchii mobilizatori ai mandibulei primesc trei feluri de stimuli contradictorii : două feluri de stimuli condiţionaţi, unii vechi şi ceilalţi relativ recent consti-

Scanned with OKEN Scanner

tuiţi, şi, în plus, un al treilea fel de stimuli daţi de relieful ocluzal al protezelor. Trebuie deci stinse o serie de reflexe interferente vechi şi să elaboreze reflexe noi corespunzătoare noului relief ocluzal. Cu cît mai puţine reflexe condiţionate din prima interferenţă, trebuie stinse pentru realizarea masticaţiei automatizate cu protezele, cu atît procesul de adaptare va fi mai scurt şi mai uşor şi cu cît mai multe reflexe condiţionate trebuie stinse, cu atît procesul de adaptare va fi mai lung şi de durată.

Noul relief ocluzal al protezelor poate fi realizat, întîmplător, în interiorul sau în afara conexiunilor interferente. Cînd se găseşte în interiorul conexiunilor interferente, adaptarea va fi mai uşoară, iar cînd se găseşte în afara lor, adaptarea va fi mai grea. Din punct de vedere practic, în toate aceste cazuri, după o perioadă de adaptare mai scurtă sau mai lungă, tratamentul protetic va reuşi.

În cazul cînd edentatul total a păstrat mişcările stereotipice de masticaţie din starea de edentaţie integră, atunci adaptarea bolnavului la proteze deşi se produce cu un mecanism fiziologic mai amplu, rezolvarea ei practică este însă mai grea. O astfel de situaţie poate exista în caz de protezare imediată, cînd bolnavul a pierdut dinţii arcadelor într-un timp scurt sau era un masticator tocător, iar ultimii dinţi pierduţi au fost dinţi frontali situaţi relativ simetric pe ambele arcade. În aceste cazuri, interferenţa apare numai între vechiul stereotip de dentaţie şi noul relief ocluzal al protezelor. Cu cît noul relief ocluzal va solicita mai puţine modificări în contracţia în serie şi în intensitatea muşchilor mobilizatori ai mandibulei, cu atît va corespunde mai bine vechilor conexiuni, deci vechiului stereotip, iar procesul de adaptare va fi cu atît mai uşor. Stereotipul de masticaţie a edentatului total nu este în acest caz în stare de interferenţă şi de aceea proteza trebuie să aibă un relief ocluzal cît mai corespunzător stereotipului consolidat într-o singură direcţie şi încă nedestrămat. Realizarea unui astfel de relief ocluzal impune depistarea caracteristicilor stereotipului individual de masticaţie a bolnavului şi conformarea lui astfel ca să corespundă acestor caracteristici.

Un relief ocluzal care nu corespunde vechiului stereotip individual de masticaţie va solicita mişcări mandibulare , respectiv contracţii musculare, pe care bolnavul nu le-a făcut niciodată, ceea ce face imposibilă producerea fenomenului de adaptare. S-ar putea ca proteza să fie corectă în ceea ce priveşte ocluzia, articularea şi echilibrarea generală, să aibă o stabilitate impecabilă din punctul de vedere al adeziunii şi al succiunii şi, totodată, să corespundă perfect fonaţiei şi fizionomiei bolnavului şi cu toate acestea să fie necorespunzătoare din punctul de vedere al masticaţiei. Bolnavul se va plînge că „nu poate mînca cu protezele", iar obiecţiunea lui nu va putea fi înţeleasă de medic dacă nu posedă cunoştinţe complexe de fiziologia masticaţiei.

Adaptarea bolnavului la proteze care nu corespund vechiului stereotip de masticaţie, este posibilă numai dacă se reuşeşte a se realiza noi stimuli care, pe de o parte, să frîneze contracţiile musculare cerute de vechiul stereotip individual, iar pe de altă parte să excite contracţii noi ale muşchilor mobilizatori, respectiv mişcări ale mandibulei, corespunzătoare reliefului ocluzal al protezei. Realizarea acestor stimuli însă nu este posibilă

totdeauna. Un stereotip de frecare poate fi transformat în stereotip de tocare, dar nu şi invers.

Înţelegerea procesului variat de masticaţie în lumina fiziologiei nerviste ne arată calea de folosire raţională a dinţilor artificiali cu suprafeţe ocluzale de relief diferit: dinţi artificiali anatoformi cu suprafeţe ocluzale neabrazate sau dinţi artificiali „funcţionali" cu suprafeţe ocluzate abrazate. Unii specialişti preferă dinţii artificiali cuspidaţi — anatoformi, alţii preferă dinţii „funcţionali" — abrazaţi şi aplică această preferinţă, în mod generalizat, la toţi edentaţii totali, fără excepţie, susţinînd că ceilalţi dinţi artificiali nu sînt buni în mod absolut. După părerea noastră, toate formele de dinţi artificiali prefabricaţi sînt buni, dacă sînt folosiţi pentru edentaţi al căror stereotip individual de masticaţie corespunde morfologiei ocluzale a acestor dinţi.

Kransnogorski descrie trei faze ale mecanismului general de adaptare:
— faza de orientare;
— faza de închidere a circuitului;
— faza de automatizare.

La bolnavii edentaţi total, protezaţi, se întîlnesc toate aceste trei faze ale fenomenului de adaptare.

Observînd cu mare atenţie un bolnav edentat total în momentul aplicării protezelor în cavitatea bucală, se poate constata chiar de la început dacă adaptarea funcţională se va produce repede şi uşor sau încet şi greu. Dacă bolnavul închide gura dintr-o dată în ocluzie centrică şi rămîne în această poziţie un timp oarecare, fără să mai mişte mandibula, aceasta înseamnă că fazele de orientare şi de închidere a circuitului, pentru mişcările verticale, s-au produs. Rezultă că nepotrivirile reliefului ocluzal sînt minime şi deci adaptarea lor la mişcările de deschidere şi închidere se va realiza uşor şi într-un timp foarte scurt (cîteva ore sau zile). Dacă bolnavul este un masticator de tocare, problema de adaptare este în acest caz definitiv rezolvată, deoarece înseamnă că relieful ocluzal corespunde muşchilor ridicători ai mandibulei, a căror acţiune automatizată este determinată în masticaţia de tocare. Dacă însă bolnavul este un masticator de frecare, ne putem aştepta la unele tulburări ale fenomenului de adaptare, iar aceste tulburări vor apare numai atunci cînd bolnavul începe să facă masticaţia. În acest caz, mai rămîne de rezolvat problema modului de specializare a muşchilor pterigoidieni externi şi a fasciculului posterior al temporalului, a căror acţiune este hotărîtoare în masticaţia de frecare. Aceasta va cere, în cele mai multe cazuri, şlefuiri ale dinţilor artificiali, pentru eliberarea mişcărilor mandibulei în direcţiile laterale.

Cu totul alta este situaţia cînd bolnavul, cu protezele aplicate pentru prima oară în gură, face mişcări multiple şi repetate de închidere şi deschidere ca să oprească mandibula în poziţie de contact articular, iar faţa lui trădează în acest timp o stare de reflectare. O asemenea situaţie arată că bolnavul se găseşte într-o fază de orientare de lungă durată şi că închiderea circuitului nu se produce. Aşadar, relieful ocluzal nu corespunde mişcărilor verticale ale mandibulei. Indiferent dacă bolnavul este masticator de tocare, de frecare sau de tip intermediar, înseamnă că proteza nu corespunde stereotipului individual de masticaţie. Rezultă că relieful

Scanned with OKEN Scanner

ocluzal, pe lîngă că nu este centrat, are cuspizi care împiedică închiderea mandibulei în poziţie de ocluzie centrică sau ocluzia centrică nu a fost bine determinată, sau că au fost produse dislocări de dinţi în timpul prelucrării protezelor în laborator. În orice caz, adaptarea se va produce foarte greu şi în timp îndelungat, fiind necesare repetate retuşări ale reliefului ocluzal. Automatizarea mişcărilor va necesita în mod obişnuit cîteva luni, cu vizite multiple la medic în tot acest interval de timp.

Cînd bolnavul rămîne mai mult timp în faza de orientare, căutînd, fără a găsi poziţia optimă de contact centrat obişnuit al arcadelor artificiale, înseamnă că excitaţia produsă de această căutare a declanşat o inducţie corticală negativă. Bolnavul fiind preocupat de proteza lui şi concentrat asupra modului cum să reuşească să închidă bine arcadele, este distras de la alte preocupări.

Controlul gradului de adaptare la funcţia de masticaţie. Acest control se face pe căi *subiective* şi pe căi *obiective.*

Pe *cale subiectivă*, gradul de adaptare se poate deduce din declaraţia bolnavului că nu poate mînca cu protezele, că a început să mănînce, că mănîncă mulţumitor sau chiar foarte bine, ca şi cu dinţii săi naturali. De fapt, afirmaţiile unui purtător de proteze totale sînt foarte adesea „subiective". Unii se mulţumesc şi cu o capacitate masticatoare redusă, iar aceştia afirmă că mănîncă bine sau cel puţin mulţumitor. Alţii, chiar dacă în realitate pot mînca bine, declară că nu pot mastica satisfăcător, fie pentru că doresc să secţioneze cu dinţii protezelor orice aliment, chiar de consistenţă mai dură, fie din cauza unei alte nemulţumiri, legată de obicei de fizionomie.

Căile obiective de a stabili gradul de adaptare la funcţia de masticaţie sînt mai multe. Mergînd de la cele mai simple spre cele mai complicate, le putem grupa astfel:

— numărătoarea mişcărilor mandibulare necesare pînă la înghiţirea unui aliment;

— controlul eficienţei masticatoare după gradul de fărîmiţare a unui anumit aliment;

— electromiografia muşchilor aparatului dentomaxilar;

— tensometria presiunilor masticatoare.

Prima cale este proba clinică, iar următoarele trei sînt probe de laborator.

Proba clinică de control a adaptării la masticaţie. În primele 24 de ore de la aplicarea protezelor, se dă bolnavului să mestece şi să înghită un fragment de morcov sau măr de o anumită formă şi volum. Se numără mişcările mandibulare pînă la înghiţire. Se repetă această probă din 3 în 3 zile, apoi din 5 în 5 zile şi apoi după aceeaşi formă şi volum şi se va observa dacă numărul mişcărilor necesare fărămiţării se reduce şi dacă la un moment dat rămîne constant. În acest fel, se poate urmări procesul de adaptare la funcţia de masticaţie.

Probele de laborator ale adaptării cer fiecare un anumit utilaj.

Proba eficienţei masticatorii după Christensen şi Rubinov. Se dă pacientului un aliment — o migdală, o nucă, o alună — de o anumită formă şi volum şi i se cere să le amestece pînă cînd are senzaţia de înghiţire. În

acest moment, i se spune să evacueze într-un vas toată cantitatea de aliment fărîmiţat. După filtrare şi uscare, fragmentele fărîmiţate se trec printr-o sită specială şi se face raportul dintre alimentul fărîmiţat care trece prin găurile sitei şi cel care nu trece. Acest raport, corelat cu numărul mişcărilor, ne dă o informaţie precisă, obiectivă, a ritmului şi gradului de eficienţă masticatoare, deci de adaptare la funcţia de masticaţie.

Proba prin electromiografie constă din culegerea biocurenţilor din muşchii ridicători ai mandibulei în ziua aplicării protezelor, apoi la fiecare 5—7 zile de trei ori la 2 săptămîni de trei ori şi la o lună. Amplitudinea biocurenţilor este la început mai redusă, apoi încetul cu încetul creşte, ca la sfîrşit să se stabilizeze. Din comparaţia amplitudinilor tot mai mari se poate obţine o imagine obiectivă asupra ritmului şi gradului de adaptare şi, implicit, asupra calităţii protezelor finite.

Foarte adesea, unele retuşări aduse feţelor ocluzale ale dinţilor artificiali şi armonizarea în acest fel a reliefului ocluzal cu panta tuberculului articular îmbunătăţesc calitatea protezelor — chiar a celor ale purtătorilor relativ vechi, de 1—3 ani — iar îmbunătăţirea va putea fi de asemenea controlată obiectiv prin electromiografie.

Proba tensiometrică a presiunilor masticatoare este un alt mijloc de a controla adaptarea la funcţia de masticaţie. Există mărci tensiometrice, care sub influenţa unor deformări provocate de presiunile exercitate asupra lor îşi modifică rezistenţa electrică iniţială. Cu cît deformarea este mai mare, cu atît gradul de modificare electrică va fi mai mare. Marca tensiometrică, aplicată pe un dispozitiv aşezat între arcadele dentare la diferite niveluri, se deformează sub influenţa presiunii masticatorii. Pe măsură ce procesul de adaptare progresează, bolnavul poate declanşa presiuni mai mari între cele două arcade artificiale, pentru ca la un moment dat presiunea obţinută să se stabilizeze. În acest fel, proba tensiometrică poate fi folosită ca un mijloc foarte valoros de apreciere obiectivă a procesului de adaptare.

Menţionăm că valorile obţinute cu probele descrise mai sus sînt negative cît timp protezele insuficient adaptate produc dureri, decubituri. După retuşarea protezelor valorile cresc.

În prima fază, pînă la corectarea prin retuşări a protezelor, receptorii din mucoasa cîmpului protetic — datorită sensibilităţii dureroase pe care o provoacă — frînează adaptarea, dar după corectare, pe măsură ce contracţiile musculare se adaptează şi devin stereotipe, capacitatea masticatoare a edentatului total protezat creşte.

Neadaptarea la funcţia fizionomică individuală. Neadaptarea din punct de vedere fizionomic depinde de sex, vîrstă, tipul de sistem nervos, condiţia socială şi profesiunea edentatului total protezat. Edentaţia totală produce tulburări profunde în fizionomia omului. Fiecare om îşi face o imagine despre înfăţişarea sa, schema individuală a figurii. Dat fiind că micşorarea dimensiunii verticale a etajului inferior, căderea obrajilor, relaxarea caracteristică a buzelor şi modificările suferite de şanţurile periabile consecutive edentaţiei influenţează cu totul nefavorabil armonia trăsăturilor fizionomice, dîndu-le un aspect de bătrîneţe, edentaţii totali pretind restabilirea fizionomiei lor normale, reală sau imaginată. Deoarece sub foarte

multe aspecte redarea fizionomiei normale vine în contradicţie cu stabilitatea şi capacitatea masticatoare a protezei, restabilirea funcţiei fizionomice trebuie să formeze o preocupare diferenţiată a specialistului stomatolog.

În raport cu *sexul* şi *vîrsta* trebuie ştiut că femeile acordă fizionomiei o importanţă mai mare decît masticaţiei; iar dintre femei, îndeosebi cele din perioada de premenopauză şi menopauză şi cele necăsătorite sau divorţate. De obicei femeile din această ultimă categorie se privesc în oglindă de nenumărate ori pe zi, observînd fiecare cută, umbră şi relief al feţei lor. Ele pretind stomatologului restaurarea cît mai fidelă a vechilor fizionomii, şi chiar cer să o amelioreze. În raport cu tipul de sistem nervos, bolnavele cu sistem nervos puternic echilibrat şi cele cu sistem nervos puternic dezechilibrat sînt cele mai pretenţioase. La aceste bolnave este absolut necesar să redăm cît mai fidel relieful fizionomic al feţei cu ocazia determinării ocluziei şi la proba machetei cu dinţi. Este necesar să li se ofere oglinda şi să fie invitate să-şi controleze singure figura şi să ne comunice impresiile şi dorinţele. Va trebui, ca eventual, în colaborare cu pacienta, să modificăm poziţia dinţilor şi grosimea cerii din vestibulul frontal şi din regiunea premolară. Este recomandabil ca macheta cu dinţi să nu fie trimisă la laborator pînă cînd bolnava nu se declară mulţumită de retuşările făcute. În această problemă, putem primi un ajutor eficace din partea bolnavei.

Edentaţii bărbaţi au mai puţine pretenţii în ceea ce priveşte fizionomia, totuşi, artiştii oratorii şi cei cu activitate publică sînt foarte pretenţioşi. Bărbaţii purtători de mustăţi tolerează chiar devieri mari de la fizionomia lor normală, deoarece sînt mascate de mustăţi.

Protezele, fiind corpuri străine organismului, produc în primele zile — dar mai ales în primele ore — de la aplicarea lor în cavitatea bucală distensiunea sau comprimarea unor ţesuturi ale planşeului bucal, ale vestibulului şi mai ales ale obrajilor şi buzelor, ceea ce face ca fizionomia lor să nu apară imediat. Faţa edentatului protezat poate avea în acest timp o expresie rigidă, cu trăsături neobişnuite. Toate aceste aspecte se estompează după cîteva ore sau zile de purtare continuă a protezelor, deoarece ţesuturile îşi recapătă între timp tonicitatea normală.

Neadaptarea la funcţia fonetică individuală. Edentatul vechi nu prezintă de obicei tulburări fonetice. Edentaţia totală, producîndu-se treptat în decurs de cîteva decenii, bolnavul se adaptează la fiecare modificare a tubului fonetic, modificînd corespunzător dimensiunile tubului fonetic. Aceste adaptări succesive fac ca edentatul total să nu prezinte tulburări fonetice importante. Refacerea în mod brusc a arcadelor dentare, prin aplicarea protezelor în cavitatea bucală, pe de o parte reduce capacitatea tubului fonetic, iar pe de altă parte îngrădeşte libertatea mişcărilor simetrice de articulare fonetică ale limbii, creînd noi condiţii de articulare. Aceste modificări bruşte ale volumului şi formei tubului fonetic produc totdeauna tulburări în funcţia fonetică. Ele dispar însă în cîteva ore, pînă la maximum cîteva săptămîni. Cu toate că acţiunea fonetică este de asemenea o acţiune stereotipică, totuşi, dat fiind că ea se desfăşoară simetric, adaptarea se produce în general uşor. Noile conexiuni necesare se elabo-

Scanned with OKEN Scanner

rează fără mare dificultate, datorită corectării pe cale acustică a articulării fonetice.

Pentru a uşura fenomenul de adaptare fonetică este bine să se dea protezelor o grosime cît mai mică, iar, în raport cu reactivitatea anatomică a maxilarelor, dinţii artificiali să fie montaţi adecvat (pe creastă sau în afară de creastă). Se indică de asemenea imitarea pe faţa lustruită a protezei superioare a rugilor palatine şi a papilei incisive. În acest fel se uşurează articularea corectă şi fixarea limbii la pronunţarea diferitelor consoane, cum sînt consoanele dentare ocluzive (t, d) şi mai ales dentalele constrictive (s, z) şi dentalele semiocluzive (t). Uneori poate fi îngreuiată şi pronunţarea consoanelor prepalatinale ocluzive (j) şi constrictive (c, g).

Imbert a descris următoarele zone fonetice ale protezelor :

— regiunea retroincisivă maxilară, în care înglobează treimea anterioară a palatului, papila retroincisivă şi faţa orală a incisivilor ;

— regiunea retroincisivă mandibulară, în care trebuie evitată modelarea excesivă a protezelor.

I. C. Forrez susţine că următoarele greşeli în confecţionarea protezelor duc la tulburări fonetice :

— placa palatinală prea scurtă, prea lungă sau prea mult lustruită ;
— forma necorespunzătoare a dinţilor frontali, la nivelul coletului ;
— dimensiunea verticală greşită ;
— dinţii incisivi scurţi ;
— montarea necentrată a incisivilor.

Experienţa clinică ne sugerează de la caz la caz soluţiile pentru obţinerea cît mai repede a fonaţiei nazale a bolnavului.

Neadaptarea mecanică a edentatului total la proteze. Îndeplinirea în condiţii mulţumitoare a funcţiilor aparatului dentomaxilar protezat total nu poate fi realizată dacă protezele nu au stabilitatea statică şi dinamică necesară.

La protezele totale superioare, retentivitatea anatomică şi adeziunea rezolvă problema stabilităţii statice. Pentru menţinerea dinamică, în timpul masticaţiei, se cere însă în plus şi succiunea totală a protezelor. Problema poate fi rezolvată prin amprente corect luate, prelucrarea corectă a protezelor şi montarea dinţilor, astfel ca articularea arcadelor, în cursul diferitelor deplasări ale mandibulei, să se menţină echilibrată.

Pentru echilibrarea articulării arcadelor, trebuie să se ţină seama de gradul de supraocluzie incisivă a protezelor şi de curbele sagitală şi transversală de ocluzie. În general, supraocluzia dinţilor frontali superiori trebuie să fie accentuată numai atît încît în poziţia de propulsie şi lateropulsie, dreaptă şi stîngă, să permită articularea cu arcada antagonistă în cel puţin trei puncte : unul frontal şi două laterale la nivelul molarilor. Controlul intraarticulării molarilor trebuie să se facă prin proba spatulei, deoarece acest contact poate să fie fals. Un contact fals al molarilor în propulsie sau în mişcările de lateralitate nu poate fi descoperit numai prin simpla inspectare vizuală a arcadelor.

Realizarea curbelor de ocluzie este necesară pentru stabilitatea dinamică a protezelor. La un masticator de tocare, dacă protezele au fost confecţionate cu ocluzie frontală cap-la-cap, nu sînt necesare nici curba sagitală

Scanned with OKEN Scanner

nici curba transversală, iar în cazul cînd protezele au fost realizate cu o supraocluzie frontală, curba sagitală este necesară, dar nu şi curba transversală. Dacă însă masticaţia este de tip intermediar, cu o predominanţă accentuată de frecare, iar dinţii sînt montaţi în ortognatism, cu supraocluzie frontală şi cu dinţi laterali uşor cuspidaţi, apare necesară realizarea curbei de ocluzie transversală, dar nu şi a curbei sagitale. Rezolvarea problemei curbelor trebuie corelată cu mişcările masticatoare automatizate, nu cu mişcările voluntare ale mandibulei. Acest principiu nu trebuie înţeles în sens absolut, deoarece rezolvarea depinde în unele cazuri de tipul de sistem nervos al bolnavului. Cei cu o mare mobilitate a proceselor nervoase — mai ales cei excitabili şi nestăpîniţi — fac în timpul cît vorbesc sau lucrează o serie de mişcări mandibulare anarhice aducînd arcadele — prin parapraxii şi parafuncţii — în raporturi anormale, care provoacă bascularea protezelor. De acest comportament al bolnavului trebuie neapărat să se ţină seama, indiferent de felul de masticaţie automatizată.

În concluzie, *problema curbelor de ocluzie este strîns legată de problema stabilităţii protezelor, iar realizarea lor depinde de felul de masticaţie şi de tipul de sistem nervos al bolnavului.*

Toate aceste aspecte ale fenomenului de adaptare mecanică cer, pe lîngă cunoştinţe de fiziologie, cunoştinţe de mecanică şi o tehnicitate cît mai bună a clinicianului stomatolog, fără care în edentaţia totală nu se pot obţine rezultate terapeutice bune.

Neadaptarea biologică a edentatului total la proteze. În rezolvarea acestor probleme se includ o serie de fenomene care influenţează nefavorabil reactivitatea organismului la nivelul ţesuturilor cavităţii bucale.

În primul rînd reamintim că edentaţia totală duce la relaxarea tuturor ţesuturilor cavităţii bucale, inclusiv ţesuturile obrajilor şi ale buzelor. Ţesuturile pierd din tonicitatea lor normală şi cu cît starea de edentaţie totală sau de edentaţie parţială întinsă a durat mai mult timp, cu atît tonicitatea ţesuturilor va slăbi mai mult, ajungîndu-se deseori la o tonicitate „afuncţională" (obrajii şi buzele căzute). Aplicarea protezelor în cavitatea bucală face ca toate ţesuturile să fie dislocate din poziţia lor devenită „obişnuită" şi să fie împinse în diferite sensuri. Acest fenomen, datorită excitării cîmpului protetic, produce bolnavului o senzaţie curioasă de corp străin, dar senzaţia dispare în cîteva zile, dacă bolnavul poartă protezele fără întrerupere, atît ziua, cît şi noaptea. Tonicitatea „afuncţională" a ţesuturilor poate duce însă, timp de mai multe săptămîni sau chiar luni, la „muşcarea părţilor moi". Medicul poate remedia acest efect nefavorabil pentru adaptarea biologică, folosind diferite metode de îndepărtare a ţesuturilor de contactul ocluzal al arcadelor. În acest scop, se poate realiza după caz: o supraocluzie, şlefuind dinţii — superiori sau inferiori — astfel că prin proeminarea feţei vestibulare a uneia dintre arcade să se împiedice pătrunderea ţesuturilor între cele două suprafeţe ocluzale sau să se creeze în faţa vestibulară a dinţilor, pînă la jumătatea acestora, un relief din acrilat termo- sau autopolimerizabil, care să ţină la distanţă părţile moi. Pe măsură ce tonicitatea funcţională a ţesuturilor se reface, relieful „în exces" va fi redus.

Scanned with OKEN Scanner

O altă problemă în legătură cu neadaptarea biologică a bolnavului rezultă din faptul că marginile și fețele nelustruite ale protezelor pot provoca comprimarea exagerată și neuniformă a unor porțiuni ale mucoasei și chiar ale osului. Aceste comprimări exagerate și neuniforme produc dureri și tulburări circulatorii, urmate de hiperemii, ulcerații, iar mai tîrziu de atrofia osului. Cauza acestor comprimări este amprentarea incorectă a cîmpului protetic sau executarea imperfectă a protezelor în laborator. Descoperirea și reducerea locurilor de pe proteză care produc iritații se face după metodele descrise. Intensitatea durerilor semnalate de bolnav nu este totdeauna în raport direct cu amploarea fenomenelor iritative obiective. Adesori, bolnavii semnalează dureri foarte mari, iar examenul obiectiv nu arată urme de iritație provocate de presiune. Alteori, ulcerațiile sînt foarte întinse, fără ca bolnavul să semnaleze dureri mari. Această relativitate variată nu are încă o explicație satisfăcătoare. În orice caz problema trebuie cunoscută, pentru ca examinarea și controlul purtătorilor de proteze în perioada de acomodare să se facă și sub acest aspect, luîndu-se măsurile adecvate ca ulcerațiile să dispară și să nu se mai producă. Cele mai frecvente locuri ale acestor ulcerații se găsesc în vestibul, pe linia A și mai ales în jurul tuberozităților maxilare, pe linia milohioidiană și în spațiul retromolar (la mandibulă).

Cu toate că aspectele descrise în legătură cu neadaptabilitatea biologică a bolnavilor au la bază fenomenul mecanic de presiune, totuși, aceste aspecte trebuie privite ca o problemă biologică și nu mecanică, mai ales dacă ținem seama că aceste presiuni pot provoca la unii bolnavi fenomene patologice, iar la alții nu. Problema se leagă deci mai mult de reactivitatea specifică a organismului decît de fenomenul mecanic propriu-zis.

Neadaptarea psihică la proteze a edentatului total. Protezele care nu corespund masticației, fonației și fizionomiei și cele care nu au stabilitate sau produc dureri pot duce la neadaptarea psihică a bolnavului, manifestată prin nemulțumiri adresate medicului și prin declarația că nu poate purta protezele. Remediind deficiențele—izolate sau multiple—ale protezelor, în majoritatea cazurilor, treptat, se produce și adaptarea psihică. Încurajarea bolnavului și explicațiile lămuritoare contribuie într-o mare măsură la asimilarea psihică a protezei.

Există însă bolnavi ale căror proteze corespund din toate punctele de vedere — funcțional, mecanic și biologic — și totuși manifestă fenomene de neadaptare psihică. Explicația trebuie căutată în tipul de sistem nervos și trecutul social al acestor bolnavi. Unii dintre ei au din fragedă copilărie o aversiune specială pentru protezele mobile și mai ales pentru purtătorii de proteze mobile. Pentru ei, purtarea protezelor mobile este legată de noțiunea de bătrînețe și de incapacitate de muncă, de a avea relații sociale active și consideră că cine poartă proteze mobile, mai ales totale, este un om bătrîn, cu „viața trecută" și că scoaterea și introducerea în cavitatea bucală a protezei este un act care provoacă senzație de dezgust persoanelor din jur. Acești bolnavi, cînd au prezentat proteze foarte bune, manifestă teamă să nu le cadă vreodată din gură și să nu fie cumva nevoiți să facă diferite manevre vizibile cu ele în fața persoanelor din jurul lor,

Scanned with OKEN Scanner

— soţ, soţie, membrii ai familiei, prieteni — cărora le-ar produce aceeaşi senzaţie de dezgust şi depreciere pe care au avut-o ei faţă de purtătorii de proteze totale în copilărie. Pe baza cunoştinţelor de psihologie nervistă, stomatologul va putea adopta o atitudine care să şteargă aceste manifestări ale neadaptării psihice.

Din cele descrise am putut constata că fenomenul de adaptare a bolnavilor la protezele totale se leagă de patru probleme cu totul diferite. Aceste probleme se întrepătrund unele cu altele, totuşi, rămîn patru probleme distincte. Numai cunoscîndu-le şi aprofundîndu-le separat vom putea remedia cu maximă eficienţă fenomenele de neadaptare în ansamblu. Privindu-le astfel, vom constata că noţiunea de „acomodare" are un conţinut multilateral: *funcţional*, *mecanic*, *biologic* şi *psihic*. Din punct de vedere *funcţional*, proteza trebuie să aibă o morfologie care să asigure o masticaţie eficientă, o fonaţie nemodificată şi o fizionomie normală, din punct de vedere *mecanic*, să aibă o bună stabilitate, din punct de vedere *biologic*, să nu producă iritaţii ale ţesuturilor, iar din punct de vedere *psihic*, să fie asimilată cît mai repede de către bolnav. Am arătat cum pot fi rezolvate aceste patru aspecte. Stomatologul trebuie să le aibă mereu prezente în minte şi să le soluţioneze în lumina corelaţiilor dintre ele. Numai astfel va reuşi să obţină o perfectă acomodare a bolnavului cu protezele şi satisfacţia deplină a acestuia faţă de tratamentul ce i s-a aplicat.

BIBLIOGRAFIE

Ackerman F. — Le Mécanisme des machoires, Ed. Masson, Paris, 1953.

Ackermann F. — Dentures et Dentiers Complets, Ed. Masson Paris, 1930.

Atwood D. A. — Some Clinical Factors Related to Rate of Resorption of Residual Ridges, *J. prosth. Dent.*, 1962, 12, 441—450.

Augsberger R. H. — Occlusal Plane Relation to Facial Type, *J. prosth. Dent.*, 1953, 3, 755—770.

Balkwill F. H. — The best form and arrangement of artificial teeth for mastication, *Brit. J. dent. Sci.*, 1966, 9, 278—285.

Balogh Ch. — Contribution à la topografie de la ligne mylohoidienne et de l'épine mentonnière, *Rev. Stomat (Paris)*, 1960, 12, 857—864.

Baraban D. J. — Establishing Centric Relation and Vertical Dimension in Occlusal Rehabilitation, *J. prosth. Dent.*, 1962, 12, 1 157.

Beckeley E. — Functional Occlusal Balance, Using Equal Pressure Record, in the Construction of Artificial Dentures, *Fortn. Rev. Chicago dent. Soc.*, 1946, 12, 8—11.

Bennett N. G. — A Contribution to the Study the Movements of the Mandible, *Proc-roy. Soc. Med.*, 1908, 79—98 (republicat în *J. prosth. Dent.*, 1958, 1, 41—54.

BERCEANU D. — Anatomie topografică și chirurgie operatorie a capului și gîtului, Ed. J. Leon, București, 1939.
BERTRAND E. H. — Echecs en prothèse et parafonctions, *Inform. dent.* (*Paris*), 1963, 13, 1 125—1 127.
BETELMAN A. J., BÎNIN B. N. — Stomatologia ortopedică, Ed. medicală, București, 1954.
BOCCALETTI G. — Le plan de l'occlusion, *Rev. Stomat.* (*Paris*) 1960, 9, 706—710.
BOCCALETTI G., BOCCALETTI U. — Fonction du plan dans la prothèse complète, *Rev. franç. Odonto-stomat.*, 1960, 4, 663—668.
BOIANOV K. B. — Narejdane na izkustvenite zubi za teli protezi, Meditina i fizikultura, Sofia, 1965.
BOIANOV K. B., KURLIANDSKI V. I. — Proteziane na bezbi celiusti, Mediţina i fizkultura, Sofia, 1964.
BOOS R. H. — Centric and Functionl Bite Relations, *J. Amer. Dent. Ass.*, 1943, 30, 262—266.
BOSS R. H. — Intermaxillary Relation Established by Bitting Power, *J. Amer. dent. Ass.*, 1940, 27, 1 192—1 199.
BOUCHER J. L. — Anatomy of the Temporo-mandibular Joint as it Pertains to Centric Relation, *J. prosth. Dent.*, 1962, 12, 464—472.
BOUCHER C. — A critical analysis of Mid Centryc Impression Technique for Full Dentures, *J. prosth. Dent.*, 1951, p. 472—491.
BOUCHER C. — Complete denture Impressions based upon the Anatomy of the mouth. *J. Amer. dent. Ass.*, 1944, nr. 31, p. 174— 181.
BOUCHER C. — Studies of Displacement of Tissue under Dentures, *J. Amer. dent. Ass.*, 1940, 27, 1—476.
BREZOIESCU A. — Linia A, studiu anatomoclinic, Lucrare de diplomă, I. M. F. București, 1966.
BRILL N., TRYDE G., CANTOR R. — The Dynamic Nature of the Lower Denture Space, *J. prosth. Dent.*, 1965, 3, 401—418.
BROCHÈRE F. — La réproduction des papilles palatines sur les prothèses complètes en mathière plastique, *Inform. dent.* (*Paris*) 1962, 44, 2 002—2 004.
CECCONI I. J. — L'équilibre articulaire en prothèse totale, *Voix. Dent.*, 1962, 16, 12—15.
CHAPEY G., LANDE A. — Contribution à la prise de l'occlusion, *Inform. dent.* (*Paris*), 1950, 32, 1 408—1 403.
CHIRU-MOCANU ȘI COLAB. — Contribuţii la studiul corelaţiei dintre stereotipul dinamic de masticaţie, traiectoria condiliană și unghiul goniac la indivizi bătrîni, *Stomatologia* (*Buc.*), 1967, 1, 19—27.
COHN L. A. — Discussion of „Mandibular Movements in Three Dimensions", *J. prosth. Dent.*, 1963, 3, 480—494.
COSTA E. — Importance de la stéréotipie individuelle dans la confection des prothèses, *Rev. Stomat.* (*Paris*), 1960, 7—8, 412—421.
COSTA E. — Réactivité psichyque variée des patients totalement édentés à l'égard de leur édentation, *Rev. Stomat.* (Paris), 1960.
COSTA E. — Rolle und Bedeutung des biologischen Faktoren bei der Behandlung von Zahnlosen, *Dtsch. Stomat.*, 1957 4, 217—225.
COSTA E. —Allgemeine Übersicht über des klinischen Studium totalen Zahnlosen, *Dtsch. Stomat.*, 1957, 2, 79—93.
COSTA E. — Studiul clinic al edentaţiei totale, *Stomatologia* (*Buc.*), 1959, 3, 197.
COSTA E., BODNAR V. — Electromiografia și unele aspecte practice în stomatologia ortopedică, Comunicare la U.S.S.M., București, 1967.
COSTA E., BODNAR V., ZISU S. — Recherches éléctromyographiques sur des patients totalement édentés, réstaurés, Comunicare la al XV-lea Congres dentar mondial Varna, 1968; *Rev. liban*, 1968, 3—4, 26—35.
COSTA E. ȘI COLAB. — Contribuţii la problema corelaţiei dintre A.T.M., și relieful ocluzal protetic al protezelor totale, *Stomatologia* (*Buc.*), 1967, 6, 485—493.
COSTA E., ENE L. — Edentaţia totală și terapia ei, 1968 (curs).
COSTA E., ENE L., DUMITRESCU SH. — Propedeutică stomatologică, Ed. pedagogică, București, 1968.
COSTA E., STĂNESCU A., RĂDULESCU M., BODNAR V. — Est-ce que la corrélation ATM-relief occlusal des prothèses complètes est un facteur essentiel dans le traitement des édentations totales? Comunicare la al XIV-lea Congres dentar mondial, Paris, 1967.
COSTA E., MARCOVICI, ENE L., TOMESCU-RĂDULESCU — Rezinoplast. Material de luat amprente funcţionale pentru proteze dentare, *Stomatologia* (*Buc.*), 1960, 2, 183.

Scanned with OKEN Scanner

PITTON R. D. — Importance of oral surgery to prosthontia, *J. oral Surg.*, 1944, 2, 289 — 294.
Precision mandibular impression tehnic, *J. Amer. dent. Ass.*, 1944, 31, 1 043 — 1 045.
POPOVICI CONST. — Contribuţii la cunoaşterea stării de edentaţie şi rezolvării ei, ca problemă de sănătate publică. Teză de doctorat, 1973.
PREISKEL HAROLD — The posterior lingual extension of complete lower dentures, *J. prosth. Dent.*, 1968, 18, 5.
PRYOR WALTER J. — An evaluation of several full denture impression tehnics, *J. Amer. dent Ass.*, 1948, 37, 159.
REPCIUC E. — Mecanica articulaţiei mandibulare şi articulatoarele, *Stomatologia (Buc.)*, 1955, 1, 64.
REYER E. A. — Full lower impression procedure, *Dent. Dig.*, 1945, 51, 125—127.
ROUOT J. — Considérations générales sur la prise d'empreintes à la pâte de Kerr en prothèse adjointie totale, *Rev. stomat. (Paris)*, 1952, 53, 801—810.
Étude critique des méthodes récemment utilisées, pour la prise des enpreintes en prothèse adjointe totale, *Rev. Stomat. (Paris)*, 1953, 54, 884—904.
Étude critique des méthodes récemment utilisées pour la prise des empreintes, *Rev. Stomat. (Paris)*, 1954, 55, 762—766.
RUBINOW I. S. — Fiziologia şi fiziopatologia masticaţiei şi deglutiţiei (trad. din l. rusă), Medghiz, Leningrad, 1958.
RUBINOV I. S. — Bazele fiziologice ale stomatologiei, Mediţina, Leningrad, 1965.
SAIZAR PEDRO — Traitement de l'édentation totale, Ed. Julien Prélat, Paris, 1964.
SAIZAR PEDRO — Protesis a place, Ed. Progrental, Buenos Aires, 1958.
SAIZAR PEDRO — Impresiones funcionales on protesis complete, *Rev. Odont.*, 1939, 27, 427—439.
Normes générales en protesis complete, *Rev. odont.* Arg. 1953. 41, 239—257.
Impresiones para protesis completas, *Rev. odont.* 1954, 42, 307—318.
SCHNELL R., PHILLIPS R. — Dimensional stability of rubber base materials, *J. Amer. dent. Ass.*, 1958.
SCHREINEMAKERS J. — La logique en prothèse compléte, Ed. G. J. Dtholen, Utrecht, 1964.
ŞCHUYLER C. H. — Full denture service, *J. prosth. Dent.*, 1952, 2, 730—736.
SCHLOSSER R. — Complete denture prosthesis, ed. a II-a, Ed. Saunders, Philadelphia, 1946.
SEARS V. H. — Centric and Eccentric Occlusion, *J. prosth. Dent.* 1960, 6, 1 029—1 036.
SKINNER E. W. — The science of dental materials, ediţia a IV-a, Ed. Saunders, Philadelphia, 1954.
SKINNER E. V., COOPER E. N., ZIEHM H. W. — Some physical properties of zinc oxyde eugenol impression pastes. *J. Amer. dent. Ass.*, 1950, 41, 449.
SILVERMANN S. I. — Physiology of Occlusion, *Dent. Clin. N. Amer.*, 1962, 3—7.
STANITZ J. D. — An analysis of the part played by the fluid film in denture retention, *J. Amer. dent. Ass.*, 1948, 37, 168.
STANSBERRY C. J. — The negative pressure method of impression taking, *J. Amer. dent. Ass.*, 1933, 20, 1 078.
STAUFFER R. L. — Full lower impression technic, *J. Amer. dent. Ass.*, 1946, 33, 581—584.
SWENSON M. G. — Complete denture, Ed. Mosby, St. Louis, 1940.
SWENSON M. G. — Complete denture, ediţia a II-a, Ed. Mosby, St. Louis, 1946,
Complete dentures, ediţia a III-a, Ed. Mosby, St. Louis, 1953.
TENCH RUSSEL WILFORD — After thoughts concerning impression for full denture, *J. Amer. dent. Ass.*, 1928, 15, 37.
TULLER CH. S. — Importance of full fonctionning peripheries for maximum stability in full dentures, *J. Amer. dent.. Ass.*, 1939, 26, 915—920.
VALLAROLI F. — Anatomie funzionale dell'edentulo e recenti metodiche di impronte in protesi totale, *Minerva stomat.* 1969, 5.
VOICULESCU C. S. — Anatomia şi fiziologia omului, Ed. medicală Bucureşti, 1964.
VOLDRRICH M. — Stomatologicka protetika, Statni Zdravornické Nakaladetelstivi, Praga, 1960.
WRIGHT R., MYSKENS J. H., STRONG L. H., WESTERMAN K. M., KINGERY R. H., WILLIAMS S. T. — A study of the tongue and its relation to denture stability, *J. Amer. dent. Ass.*, 1949, 39, 269.

Scanned with OKEN Scanner